Pernkopf

ATLAS D'ANATOMIE HUMAINE

2ème édition sous la direction du
Pr.-Dr. HELMUT FERNER

Préface du
Pr. JACQUES HUREAU

Traduit de l'allemand par
Dr. S. DEMETRIAN et **Dr. G. VILLEY**

Tome I

Tête et cou

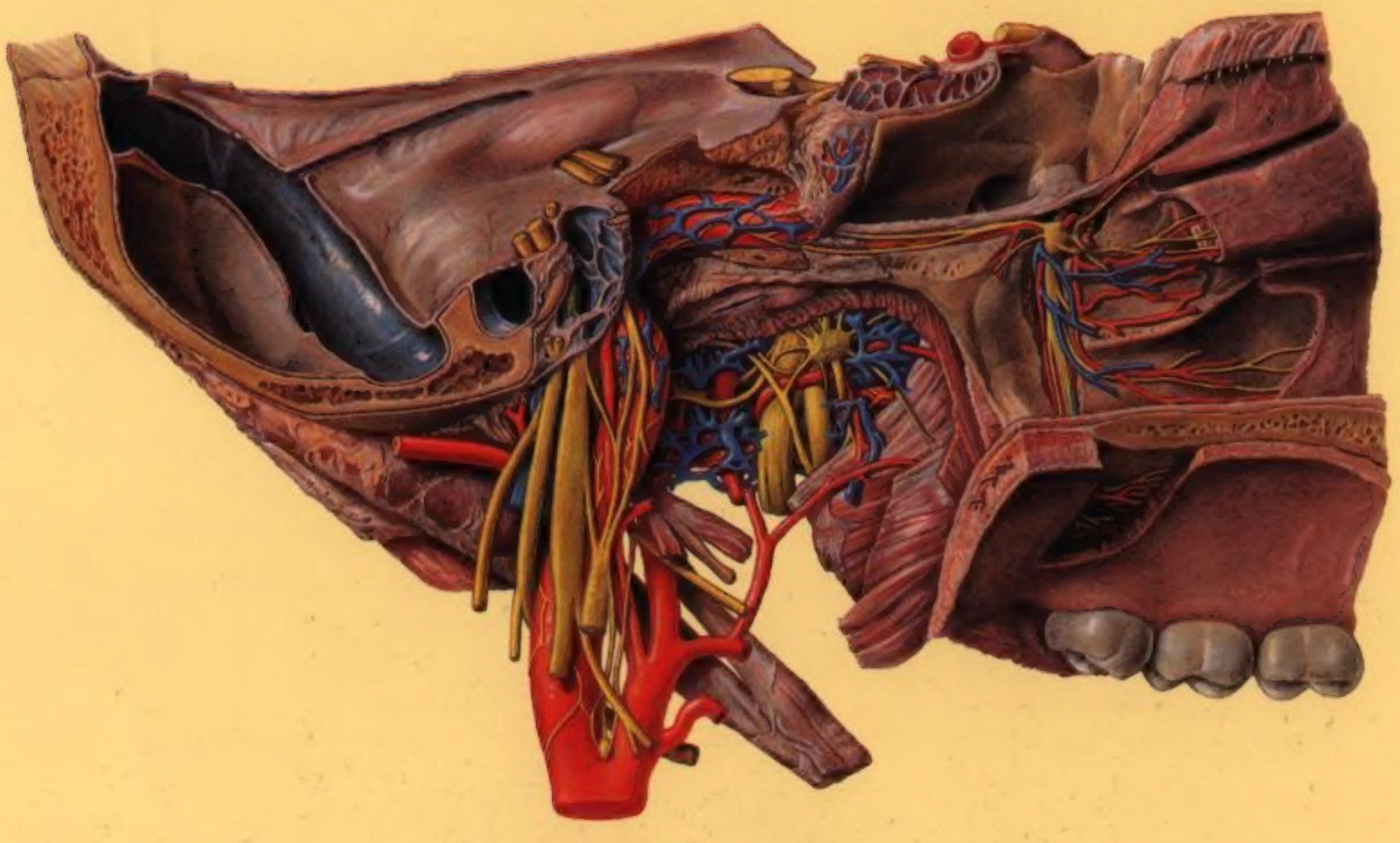

Editions PICCIN

Pernkopf

ATLAS D'ANATOMIE HUMAINE

2ème édition sous la direction du
Pr.-Dr. HELMUT FERNER

Préface du
Pr. JACQUES HUREAU

Traduit de l'allemand par
Dr. S. DEMETRIAN et **Dr. G. VILLEY**

Tome I
Tête et cou

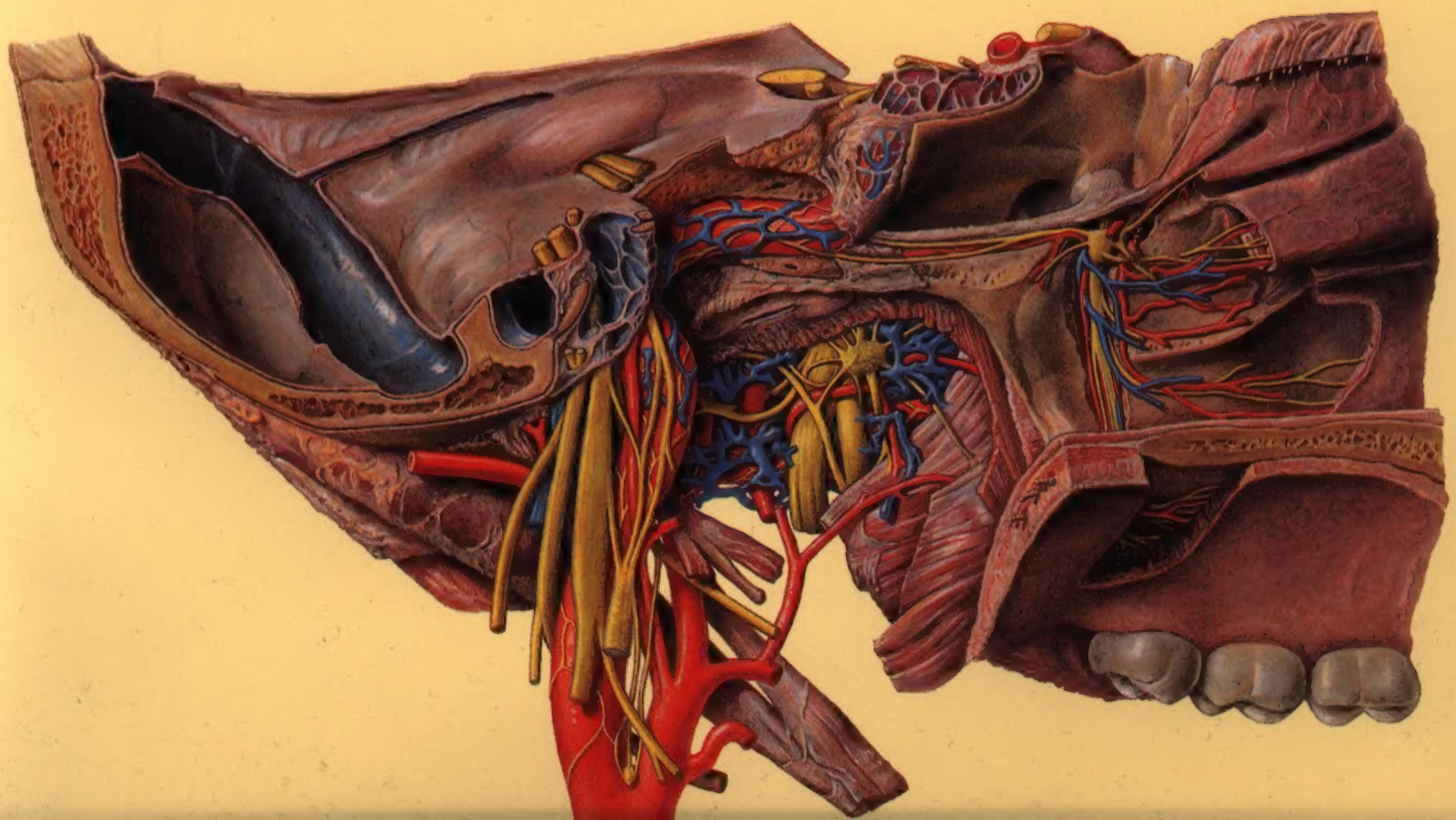

Eduard Pernkopf

ATLAS D'ANATOMIE HUMAINE

Tome I

Tête et cou

Eduard Pernkopf

ATLAS D'ANATOMIE HUMAINE

Tome I
Tête et cou

2ème édition sous la direction du

Pr. Dr. HELMUT FERNER
Directeur de l'Institut d'Anatomie de l'Université de Vienne

Préface du

Pr. JACQUES HUREAU
Chirurgien des Hôpitaux de Paris - Membre de l'Académie de Chirurgie
Directeur du Laboratoire d'Anatomie de l'U.E.R. biomédicale des Saints-Pères
Université Paris V René Descartes

Traduit de l'allemand par

Dr. S. DEMETRIAN
Ancien Chef de Travaux au Laboratoire d'Anatomie de la
Faculté de Médecine Necker-Enfants Malades (Paris)
et
Dr. G. VILLEY
Ancien Interne des Hôpitaux de Paris
Ancien Attaché-Assistant d'Anatomie
à la Faculté de Médecine Necker-Enfants Malades (Paris)
Chirurgien urologue

228 planches en couleurs et 111 en noir et blanc

PICCIN

Distribution pour la France:
S.E. des Editions Vigot Frères
23 Rue de l'Ecole de Médecine - 75006 Paris

Titre original:
Atlas der topographischen und angewandten
Anatomie des Menschen
1. Band: Kopf und Hals
© Urban & Schwarzenberg 1980

Tous droits de traduction,
de reproduction et d'adaptation
réservés pour tous pays

ISBN 3-541-02132-2 (édition originale)
ISBN 88-299-0065-6 (édition française)

Imprimé en Italie

© 1983, Piccin Nuova Libraria S.p.A. - Padova
pour l'édition française

PREFACE

L'atlas d'anatomie de PERNKOPF, édité en 1963/64 par les Editions Urban & Schwarzenberg est un ouvrage de référence et de travail trop connu des anatomistes pour que j'ose ajouter ici à toute l'admiration qu'il suscite. Sa valeur scientifique, l'abondance de son iconographie originale et sa valeur esthétique, la qualité, enfin, de l'édition en font l'un des ouvrages les plus appréciés de toute bibliothèque morphologique. Il mérite d'être mieux connu en France par tous ceux qui recherchent un renseignement anatomique rapide et précis, illustré avec rigueur. Au premier rang de ceux-ci se situent les chirurgiens, bien sûr, mais également tous les médecins qui, par les techniques modernes les plus diverses, procèdent à l'exploration morphologique et fonctionnelle du sujet vivant.

L'édition française reste aussi proche que possible de l'édition allemande d'origine. Quelques aménagements ont toutefois été nécessaires en raison de différences dans les usages linguistiques. La dernière édition allemande de l'ouvrage fait appel à la « Nomina Anatomica » régulièrement mise à jour (Oxford, Paris, New York, Wiesbaden). Elle est en latin et reportée comme telle sur les magnifiques figures de l'ouvrage. Universellement adoptée, la Nomina Anatomica, reconnue en France, a pourtant des difficultés à s'y implanter. S'il nous répugne de parler à nos étudiants dans la langue des médecins de Molière, il ne faut pas oublier que le latin reste langue universelle et contribue « à généraliser le vocabulaire anatomique international dont personne, en fait, ne refuse l'intérêt et l'utilité » (A. DELMAS). A cet égard, la commission de francisation créée au sein du Collège Médical Français des Professeurs d'Anatomie a accompli, sous la direction du Professeur BARONE une oeuvre remarquable. Elle a été publiée dans le tome IV de l'Atlas de « Sobotta ». Il faut remercier les éditions PICCIN d'avoir tout de suite compris l'indispensable nécessité d'adjoindre au « Pernkopf », sous forme d'un petit volume complémentaire, un véritable lexique qui, à côté de chaque terme de l'index, fait figurer le terme francisé adopté ou le terme français usuel si celui-ci n'existe pas. Il a été tenu compte des révisions les plus récentes de la « Nomina Anatomica » et des travaux de la Commission de francisation. L'intelligence des légendes latines en sera facilitée pour le lecteur non averti. La diffusion en France du langage anatomique international ne pourra qu'y gagner.

Après le succès des éditions allemande, anglaise, italienne et japonaise, une telle édition française était souhaitée. C'est avec le plus vif plaisir que j'ai accueilli la proposition du Docteur PICCIN d'entreprendre ce travail et de confier l'oeuvre de traduction au Docteur S. DEMETRIAN dont je connaissais les capacités linguistiques et l'honnêteté intellectuelle scrupuleuse, qualités indispensables pour mener à bien une telle tâche. Il a pu assurer la traduction complète du premier tome. On ne peut que regretter l'impossibilité dans laquelle il s'est trouvé de poursuivre son travail. Le Docteur Gilles VILLEY a accepté de prendre le relais. Il faut l'en féliciter, la tâche secondaire n'étant pas aisée. Il assurera, j'en suis certain, le succès du deuxième tome et de l'index qui lui sera adjoint. Nos remerciements vont en cette transmission délicate, à Madame M.A. MASSON-MOSCA, porte-parole des Editions PICCIN et à Madame E. BORDEREAUX qui assure le secrétariat du travail de traduction.

Professeur J. HUREAU

PREFACE

(à la deuxième édition allemande)

La première édition de cet atlas, parue en 1963/64 dans ses versions allemande, anglaise, italienne et japonaise, a été accueillie avec enthousiasme en raison de ses qualités scientifiques, d'impression et d'édition; elle a connu un grand succès.

L'adjonction d'illustrations aux planches originales de Pernkopf et des artistes qui ont travaillé avec lui, a été poursuivie dans cette édition. Elle tient compte des besoins ressentis dans les différentes spécialités de la médecine pratique, grâce à l'insertion de nouvelles planches en couleur et de radiographies qui reflètent aussi bien les techniques radiologiques récentes que les nécessités de la médecine moderne. Le Docteur Lothar Wicke de Vienne a mis à notre disposition la plupart de ces radiographies. Une nouvelle formulation des légendes des illustrations, brève et expressive, était une condition importante pour la traduction en d'autres langues. Du point de vue technique, éditeur et imprimeur se sont efforcés d'apporter d'autres améliorations comme:

- la réduction des traits de rappel sur un nombre de planches en couleur; afin d'améliorer la « lisibilité »,
- la reproduction sur une seule page, à plus petite échelle, d'illustrations reproduites sur deux pages dans la première édition: le pli entre les deux pages les abîmait beaucoup,
- la reproduction en format horizontal des tableaux présentés précédemment en format vertical, quand cela ne présentait pas d'inconvénient,
- etc.

Pour la nomenclature, nous nous sommes basés par principe sur la « Nomina Anatomica » (Oxford, Paris, New York, Wiesbaden) à part de très rares exceptions qui ont semblé acceptables à l'éditeur (par exemple: Exophagus au lieu d'Oesophagus). Pour les formations anatomiques non introduites dans la « Nomina », nous avons gardé les appellations latines utilisées par Pernkopf.

HELMUT FERNER

Note des traducteurs

En traduisant de l'Allemand en Français l'Atlas de Pernkopf, nous avons pris le parti d'utiliser la nouvelle nomenclature pour les titres figures. En revanche, nous avons conservé les appellations latines pour les sous-titres; le lecteur trouvera la traduction de tous les noms latins dans l'index de l'ouvrage.

Les noms français nouveaux ont été extraits du volume IV de la version française de l'Atlas de Sobotta (traduit par M.R. Barone, de Lyon).

Dans notre travail, nous avons été aidés par Monsieur le Professeur J. Hureau dont le rôle a dépassé largement celui d'auteur de la préface. En effet, dans le Dictionnaire Médical Masson auquel Monsieur Hureau a participé, nous avons puisé les équivalents français de maintes appellations latines.

Les traducteurs expriment leurs remerciements pour leur aide à: M. le Dr Meiniger, M. le Dr Muller, M. le Dr Couly, M. le Dr Pineau, M. de Dr Boisselier, Mme E. Bordereaux.

Les Traducteurs
Dr Serge DEMETRIAN
Dr Gilles VILLEY

Table des matières

La tête

Le crâne osseux

	Fig.
Points anthropométriques du corps humain	1
Tête, l'extérieur; vue dorsale	2
Crâne adulte, vue latérale droite	3
Crâne adulte, vue ventrale	4
Crâne adulte, vue dorsale	5
Base du crâne, vue endocrânienne	6
Calotte du crâne, vue supérieure	7
Crâne avec insertions musculaires, vue ventrale	8
Crâne avec insertions musculaires, vue latérale	9
Base du crâne, vue exocrânienne	10
Base crânienne avec insertions musculaires	11
Crâne osseux, coupe sagittale médiane (moitié gauche)	12
Crâne osseux, coupe sagittale médiane (moitié gauche) avec insertions musculaires	13
Crâne, radiographie postéro-antérieure	14
Crâne, radiographie latérale droite	15
Sinus paranasaux I, radiographie postéro-antérieure	16
Sinus paranasaux II, radiographie dorsale	17
Sinus paranasaux III, radiographie axiale	18
Tête, artères, vue d'ensemble (demi-schématique)	19
Tête, veines, vue d'ensemble (demi-schématique)	20
Tête, nerfs, vue d'ensemble (demi schématique)	21
Tête, lymphatiques, vue d'ensemble (demi-schématique)	22
Carotide externe, angiographie	23
Les veines diploïques, radiographie latérale	24
Les veines diploïques de la voûte crânienne	25
Crâne d'un nouveau-né, côté droit	26
Crâne d'un nouveau-né, vue supérieure	27
Crâne d'un vieillard édenté	28

Le cerveau et les méninges

Dure-mère in situ, vue latérale	29
Cerveau avec arachnoïde in situ, vue latérale	30
Dure-mère in situ, vue supérieure	31
Aspect extérieur du cerveau in situ, vue supérieure	32
Aspect extérieur du cerveau in situ, vue latérale	33
Insula, préparation in situ	34
Ventricule latéral in situ, en vue latérale	35

Fig.

Ventricule latéral gauche 36
Noyaux gris de la base et faux du cerveau in situ, vue latérale 37
Lobe frontal in situ, vue ventrale 38
Bulbe et tract olfactif in situ, vue ventrale 39
Nerf optique et chiasma in situ, vue ventrale 40
Région hypophysaire suprasellaire, artères et nerfs; vue ventrale 41
Ventricule latéral, coupe horizontale par le cerveau in situ 42
Toile choroïdienne du troisième ventricule et tente du cervelet in situ 43
Ventricule latéral in situ, vue supérieure 44
Ventricule latéral in situ, vue supérieure 45
Noyaux gris de la base et cervelet in situ, vue supérieure 46
Tronc cérébral et noyaux gris de la base in situ, vue supérieure 47
Tête, coupe sagittale médiane 48
Tête, coupe horizontale au niveau de la protubérance occipitale externe 49
Région nuchale supérieure, vaisseaux et nerfs 50
Dure-mère et ses sinus in situ, vue dorsale 51
Arachnoïde et sinus de la dure-mère, vue dorsale 52
Aspect extérieur du cerveau et citerne cérebéllo-médullaire in situ, vue dorsale 53
Cervelet et toit du quatrième ventricule in situ, vue postérieure 54
Fosse rhomboïde in situ, vue dorsale 55
Tronc cérébral et moelle cervicale in situ, vue dorsale 56
Dure-mère de la base du crâne, en vue inférieure 57
Cerveau avec artères et citernes in situ, vue basale 58
Cerveau avec artères et nerfs in situ, vue basale 59
Cercle artériel du cerveau, face basale du cerveau in situ 60
Hémisphère gauche, artères 61
Hémisphère cérébral, face médiane, artères 62
Tronc cérébral supérieur, artères 63
Artériographie carotidienne, incidence antéro-postérieure 64
Veine basale et grande veine du cerveau 65
Veines cérébrales internes avec afférences 66
Tête, tronc veineux et sinus de la dure-mère, demi-schématique 67
Coupe horizontale du cerveau: artères cérébrales antérieure, moyenne, postérieure 68
Les orifices de la base du crâne, avec leur coutenu; en vue interne 69
Dure-mère et ses sinus, vue endocrânienne 70
Rapports des artères du cerveau avec la base du crâne 71
Base du crâne et sinus paranasaux 72
Veine basale de Rosenthal avec afférences 73
Artériographie carotidienne, vue latérale 74
Artériographie vertébrale, incidence antéro-postérieure 75
Artériographie vertébrale, incidence latérale 76
Veines cérébrales externes, phlébogramme, incidence latérale 77
Trijumeau, trajet intracrânien in situ et cercle artériel du cerveau 78
Cavum trigéminal (Meckel) et citerne trigéminale par une coupe étagée de la base du crâne 79
Nerf facial et caisse du tympan; vue de la face endocrânienne de la base du crâne 80
Selle turcique avec vaisseaux et nerfs 81
Oreille moyenne avec vaisseaux et nerfs 82
Canal carotidien avec parties avoisinantes 83
Diencéphale vu d'en haut, in situ 84
Incisure de la tente du cervelet, vue supérieure 85
Arachnoïde et espace subarachnoïdien de la base du cerveau 86

Fig.

Arachnoïde et espace subarachnoïdien, coupe sagittale médiane (demi-schématique) 87
Arachnoïde, espace subarachnoïdien et citernes du cerveau, vue latérale (demi-schématique) 88
Surface des hémisphères cérébraux après ablation des méninges, vue supérieure 89
Hémisphères cérébraux après ablation des lepto-méninges, vue supérieure 90
Cerveau après ablation des lepto-méninges, vue inférieure 91
Cerveau, coupe sagittale médiane 92
Cerveau, coupe horizontale, vue inférieure 93
Noyaux gris de la base, troisième ventricule, tectum du mésencéphale et cervelet; vue supérieure 94
Tronc cérébral avec parties avoisinantes, vue inférieure 95
Moelle allongée, fosse rhomboïde et pédoncules cérébelleux, après ablation du cervelet; vue dorsale 96
Moelle allongée, pont, mésencéphale et diencéphale, vue inférieure 97
Rhombencéphale et mésencéphale, vue latérale droite 98
Tronc cérébral et cervelet, vue latérale droite; préparation des fibres 99
Moelle allongée, coupe transversale au niveau de la décussation des lemnisques 100
Moelle allongée, coupe transversale au niveau du tiers caudal du noyau olivaire 101
Moelle allongée, coupe transversale au niveau du récessus latéral du quatrième ventricule 102
Pont, coupe transversale au niveau des noyaux des nerfs facial et abducens 103
Mésencéphale, coupe transversale au niveau des collicules rostraux supérieurs 104
Pont, coupe transversale dans la région du nerf trijumeau 105
Tronc cérébral, coupe transversale au niveau des collicules inférieurs 106
Noyaux caudé et lenticulaire, modèle des noyaux gris de la base; vue latérale 107
Noyaux gris de la base, modèle; vue latérale 108
Cerveau, coupe frontale au niveau de la commissure antérieure 110
Cerveau, coupe frontale à la limite entre la corne antérieure et la partie centrale du ventricule latéral 111
Cerveau, coupe frontale au niveau du troisième ventricule 112
Cerveau, coupe frontale au niveau du troisième ventricule 113
Cervelet et noyaux gris de la base; préparation des fibres 114
Les radiations du corps calleux; préparation des fibres 115
Voies optiques, préparation des fibres 116
Anse pédonculaire et commissure antérieure; préparation des fibres 117
Fornix et hippocampe, vue latérale 118
Fornix et gyrus dentatus, vue inférieure 119
Voie pyramidale, préparation des fibres 120
Corona radiata et capsule interne, préparation des fibres 121
Sinus sagittal supérieur et lacunes latérales, coupe frontale 122
Tête d'un enfant de trois mois, coupe sagittale médiane 123
Fibres d'association de l'hémisphère gauche, vue latérale; préparation des fibres 124
Système ventriculaire, moulage 125
Lobe temporal, coupe frontale 126
Ventricule latéral, troisième ventricule, corps calleux, fornix et hypothalamus, coupe frontale au niveau des corps mamillaires 127
Tronc cérébral, coupe sagittale médiane 128
Projection des ventricules cérébraux sur le cerveau et sur le crâne, demi-schématique 129
Ventriculographie, incidence antéro-postérieure 130
Ventriculographie, incidence latérale 131
Crâne avec cerveau in situ; coupe frontale au niveau de l'épiphyse et des collicules supérieurs 132
Les aires cyto-architectoniques du cortex d'après Brodmann 133
Les aires cyto-architectoniques du cortex d'après v. Economo et Koskinas 134
Tronc cérébral et nerfs crâniens dans leurs rapports à la base du crâne 135

La région de la face

Fig.

Musculature mimique; vaisseaux et nerfs superficiels de la face; vue ventrale 136
Musculature mimique; vue du côté du crâne 137
Face et calotte crânienne, vaisseaux et nerfs superficiels; vue latérale 138
Région de la face, glande parotide et fosse rétromandibulaire, vaisseaux et nerfs; vue latérale 139
Fosse rétromandibulaire et nerf facial 140
Fosse rétromandibulaire et articulation temporo-mandibulaire; vaisseaux, nerfs et muscles des régions profondes de la face 141
Fosses infratemporale et rétromandibulaire 142
Régions profondes de la face, après résection de la branche de la mandibule 143
Fosses infratemporale, rétromandibulaire et sous-mandibulaire, après résection de la moitié droite de la mandibule 144

Les espaces viscéraux de la tête

Nez et sinus paranasaux

Cavités revêtues de muqueuse du crâne facial; vue ventrale, demi-schématique 145
Crâne facial, coupe frontale en arrière du globe oculaire 146
Crâne facial; coupe frontale par la bouche et le nez 147
Nez et sinus paranasaux; coupe frontale par le squelette 148
Nez et sinus paranasaux; coupe frontale avec représentation du revêtement muqueux 149
Sinus paranasaux sur le squelette; ouverts latéralement 150
Sinus paranasaux sur le squelette; ouverts vers le plan médian 151
Septum nasal; artères et nerfs 152
Tête, coupe médiane et sagittale; nerfs et muscles 153
Les vaisseaux, les nerfs et les muscles péripharyngiens à la base du crâne; vue dorsale .. 154
Fosse ptérygo-palatine, espace péripharyngiens et cavité nasale, avec vaisseaux et nerfs; vue médiale 155

Cavité orale et dents

Vaisseaux et nerfs de la cavité orale; vue ventrale 156
Région sublinguale et pharynx avec les muscles; vue latérale 157
Muscles masticateurs et cavité orale avec muscles; vue dorsale 158
Plancher de la cavité orale et langue, vaisseaux et nerfs, coupe horizontale au niveau de la surface de mastification 159
Langue, régions infralinguale et submandibulaire; coupe frontale 160
Régions submandibulaire et rétromandibulaire; coupe transversale 161
Glandes salivaires; vue ventrale 162
Glandes salivaires; vue latérale 163
Glandes salivaires; vue médiale 164
Territoires d'innervation de la muqueuse du palais 165
Territoires d'innervation de la muqueuse du plancher de la cavité orale 166
Cavum oris, coupe horizontale par le crâne facial au niveau de la surface de mastication 167
Mandibule et régions profondes de la face; artères et nerfs en vue latérale droite 168
Mandibule et régions profondes de la face; veines et vaisseaux lymphatiques en vue latérale droite 169

Fig.

Les voies gustatives périphériques (demi-schématique) 170
Hémidentitions supérieure et inférieure 171
Racines dentaires en coupe transversale par les processus alvéolaires 172
Dentition déciduale d'un enfant de 4-5 ans 173
Dentition déciduale et ébauches des dents permanentes chez un enfant d'environ 6 ans .. 174
Dentition déciduale et permanente du côté droit, en vue vestibulaire 175
Dentition déciduale et permanente du côté gauche, en vue linguale 176
Radiographie des incisives et des canines supérieures et inférieures chez un enfant de deux ans et demi 177
Radiographie des molaires déciduales et de l'ébauche de la première molaire permanente chez un enfant de deux ans et demi 178
Radiographie des dents permanentes; sur le maxillaire 179
Radiographie des dents permanentes; sur la mandibule 180

L'organe de l'audition et de l'équilibre

Structure osseuse de l'organe de l'audition et de l'équilibre 181
Cavités de l'oreille moyenne; projection sur la face latérale du squelette 182
Labyrinthe osseux; le nerf vestibulo-cochléaire et le nerf facial en place dans le rocher ... 183
Labyrinthe membraneux avec vaisseaux et nerfs (schématique) 184
Organe de l'audition, coupe transversale au niveau de la fenêtre du vestibule 185
Cellules mastoïdiennes et antre mastoïdien 186
Antre mastoïdien avec organe de l'audition; ouverture du canal facial 187
Antre mastoïdien avec organe de l'audition; ouverture du sinus sigmoïdien 188
Labyrinthe osseux (moulage); vue postéro-médiale 189
Labyrinthe osseux (moulage); vue antéro-latérale 190
Labyrinthe osseux (moulage); vue supérieure 191
Fond du méat acoustique interne 192
Os temporal, coupe frontale 193
Oreille moyenne, coupe frontale 194
Oreille moyenne, paroi médiale 195
Oreille moyenne, paroi latérale 196
Osselets de l'ouïe, présentés séparément 197
Osselets de l'ouïe, vue médiale 198
Osselets de l'ouïe, vue supérieure 199
Membrane du tympan, rendue transparente; vue latérale 200
Membrane du tympan avec artères 201
Membrane du tympan, image otoscopique 202
Pavillon, vue extérieure 203

L'orbite et l'oeil

Région orbitaire; morphologie superficielle 204
Région orbitaire avec la paupière retournée 205
L'appareil lacrymal 206
Muscles du globe oculaire; schéma, vue supérieure 207
Muscles du globe oculaire; vue antérieure 208
Régions orbitaire et nasale; vue superficielle 209

Fig.

Régions orbitaire et nasale; plan moyen 210
Régions orbitaire et nasale; plan profond 211
Globe oculaire in situ; vue antérieure 212
Orbite avec contenu; coupe sagittale 213
Orbite avec contenu et fosse ptérygo-palatine 214
Contenu de l'orbite après résection de la paroi supérieure de l'orbite; vue supérieure 215
Contenu de l'orbite après résection de la paroi supérieure de l'orbite et mise en évidence du sinus caverneux; vue supérieure 216
Contenu de l'orbite après résection de la paroi supérieure de l'orbite et ouverture de la fissure orbitaire supérieure; vue supérieure 217
Contenu de l'orbite avec la distribution du premier rameau terminal du trijumeau; vue supérieure 218
Globe oculaire avec vaisseaux; schéma 219
Globe oculaire avec mise en évidence de la tunique vasculaire du bulbe 220
Globe oculaire; schéma des vaisseaux de la choroïde 221
Globe oculaire; coupe horizontale 222
Nerf optique; coupe transversale 223
Partie antérieure du globe oculaire; coupe horizontale 224
Papille du nerf optique; coupe horizontale 225
Globe oculaire; vue antérieure 226
Portion antérieure du globe oculaire; vue postérieure 227
Fond de l'oeil chez le vivant; image ophtalmoscopique 228
Moitié antérieure de l'oeil; vue postérieure 229
Cristallin et ligament suspenseur; vue antérieure 230

Le cou

Le squelette, les muscles et les espaces viscéraux

Squelette du cou et de la tête; vue ventrale 231
Squelette du cou et de la tête; vue latérale 232
Squelette du cou et de la tête; vue dorsale 233
Cou; morphologie superficielle avec projection du squelette et des viscères 234
Articulations de la tête; vue dorsale 235
Articulations de la tête, en coupe frontale; vue dorsale de la surface de section 236
Articulations de la tête, en coupe horizontale au niveau de l'atlas; vue supérieure 237
Articulations de la tête, en coupe sagittale médiane avec appareil ligamentaire 238
Squelette du cou et de la tête; coupe sagittale médiane 239
Extrémité supérieure de la colonne cervicale; radiographie intrabuccale, cliché de face 240
Colonne cervicale de l'adulte; radiographie de profil 241
Muscles du cou; vue ventrale 242
Muscles du cou; vue latérale 243
Muscles pré- et paravertébraux du cou; vue ventrale 244
Muscles propres du cou (schéma); vue dorsale 245
Nuque; muscles profonds, vaisseaux et nerfs 246
Cou; coupe transversale par la 7ème vertèbre cervicale 247
Cou; coupe transversale par la 5ème vertèbre cervicale 248
Cou; coupe transversale par l'atlas 249
Tête et cou; coupe transversale par l'oropharynx 250

Fig.

Tête et cou; coupe transversale par le nasopharynx 251
Tête et cou; coupe transversale par le repli pharyngo-épiglottique 252
Cou; coupe horizontale au niveau des vertèbres cervicales 2-3 253
Espaces viscéral et neural du cou; coupe sagittale médiane 254
Cou et crâne viscéral; coupe sagittale médiane 255
Muscles du cou; vus de l'intérieur 256
Cou et régions voisines du crâne; coupe sagittale, médiane sans moelle épinière 257
Innervation de la muqueuse du tractus viscéral crânio-cervical; coupe sagittale médiane .. 258

Topographie de la région du cou

Plans superficiels du cou avec platysma 259
Plans superficiels du cou après l'ablation du platysma 260
Fascias superficiels du cou 261
Loge parotide et régions adjacentes 262
Fosse rétromandibulaire 263
Triangle submandibulaire 264
Triangle submandibulaire et fosse rétromandibulaire 265
Triangle submandibulaire et fosse rétromandibulaire 266
Triangle submandibulaire et fosse rétromandibulaire 267
Triangle carotidien 268
Triangles carotidien et submandibulaire 269
Cou; artères et nerfs en vue latérale 270
Cou; veines, vaisseaux et noeuds lymphatiques en vue latérale 271
Région antérieure du cou et triangle carotidien 272
Région sterno-cléïdo-mastoïdienne et le fascia cervical 273
Région antérieure du cou 274
Ouverture supérieure du thorax avec coupoles pleurales 275
Ouverture supérieure du thorax et coupoles pleurales; coupe étagée 276
Région thyroïdienne; vue ventrale 277
Région thyroïdienne et ouverture supérieure du thorax; vue ventrale 278
Ouverture supérieure du thorax et régions profondes du cou après résection du manubrium sternal et des deux premières côtes 279
Vaisseaux et nerfs des régions profondes du cou; vue gauche 280
Cou; coupe horizontale au niveau de l'isthme de la glande thyroïde et de la 7ème vertèbre cervicale 281
Région latérale du cou 282
Région latérale du cou 283
Région latérale du cou 284
Région latérale du cou; plans profonds 285
Région latérale du cou, ouverture supérieure du thorax et fosse axillaire 286
Région dorsale du cou avec paquet vasculo-nerveux 287
Région dorsale du cou; ouverture dorsale du canal vertébral 288
Nuque; plans superficiels 289
Nuque; muscles propres de la colonne vertébrale 290
Nuque; plans profonds 291

Le canal vertébral et la moelle épinière

Fig.

Canal vertébral cervical; présentation des formations extradurales 292
Colonne vertébrale cervicale; coupe transversale 293
Canal vertébral cervical; présentation de l'espace subarachnoïdien et des parties avoisinantes 294
Canal vertébral cervical; coupe médiane 295
Moelle cervicale et nerfs spinaux in situ; vue dorsale (demi-schématique) 296
Canal vertébral et fosse cérébrale dépourvus de dure-mère; ouverture dorsale 297
Citerne cérébello-médullaire; radiographie à l'air 298

Le pharynx et la région pharyngienne

Pharynx et paquet vasculo-nerveux; vue dorsale, partiellement avec fascias 299
Pharynx et paquet vasculo-nerveux; vue dorsale, avec les veines jugulaires internes 300
Pharynx; ouverture postérieure 301
Muscles du pharynx et du voile du palais; vue dorsale 302
Pharynx et crâne viscéral; coupe sagittale médiane 303
Eléments péripharyngiens; vue médiale 304
Trompe auditive et structures avoisinantes 305
Région péripharyngienne; vue dorsale 306
Régions profondes de la face et région ptérygoïdienne 307
Paquet vasculo-nerveux du cou (latéralement) et division du nerf mandibulaire 308
Paquet vasculo-nerveux du cou (latéralement) avec la paroi latérale du pharynx 309
Paquet vasculo-nerveux du cou (latéralement) avec la région sublinguale 310
Cavité orale (vue antérieure) avec les artères de la tonsille palatine 311
Pharynx et crâne viscéral (coupe sagittale médiane) avec les régions de la trompe auditive et sublinguale 312

Le larynx

Larynx et pharynx, muqueuse et tonsille (demi-schématique) 313
L'entrée du larynx et les parties du pharynx (demi-schématique) 314
Muscles du pharynx et récessus piriforme 315
Partie postérieure du larynx et racine de la langue avec nerfs et vaisseaux 316
Région submandibulaire et larynx; vue latérale 317
Région submandibulaire et larynx sans cartilage thyroïde; vue latérale 318
Muscles du larynx; vue dorsale 319
Muscles du larynx en vue oblique postéro-supérieure 320
Muscles laryngiens sur larynx ouvert; vue latérale 321
Larynx; vue dorsale 322
Larynx; vue latérale 323
Larynx; coupe sagittale médiane 324
Larynx et racine de la langue; coupe sagittale médiane 325
Larynx; coupe frontale 326
Larynx et pharynx; coupe transversale à la hauteur du pli vestibulaire 327
Larynx et pharynx; coupe transversale à la hauteur du pli vocal 328

Fig.

Plis vocaux et image laryngoscopique 329
Cou; coupe horizontale au niveau de la glotte 330
Articulations du larynx (demi-schématique) 331
Plis vocaux, cartilages et muscles en différentes conditions fonctionnelles 332
Muscles laryngiens et directions de contraction (demi-schématique) 333
Larynx; radiographie latérale 334
Voies alimentaires et respiratoires (demi-schématique) 335
Larynx; radiographie en incidence antéro-postérieure à la prononciation de la voyelle « U » 336
Larynx; radiographie en incidence antéro-postérieure, en respiration normale 337
Larynx; radiographie en incidence antéro-postérieure, en inspiration profonde 338
Voies alimentaires et respiratoires pendant l'alimentation et la respiration (demi-schématique) 339

La tête

Le crâne osseux

Pour la figure n. 1

Acromion (le sommet de l'épaule, la pointe de l'épaule): prolongement latéral aplati de l'épine scapulaire qui surplombe l'articulation scapulo-humérale, origine du m. trapèze et du m. deltoïde.

Acropodion: le point le plus distal sur les parties molles du gros orteil.

Bregma (Aristotel): point craniométrique situé à l'intersection des sutures sagittale et coronale.

Cervicale: du point de vue anthropologique, c'est la pointe du processus épineux de la septième vertèbre cervicale, le point somatométrique.

Dactylion: le point le plus bas situé sur le bout du médius. Les points correspondants sur les autres doigts sont Dactylion I, II, IV ou V.

Glabella: en latin, la petite calvitie; 1. du point de vue anatomique, c'est une éminence médiane relativement plate, dépourvue de cheveux, située sur l'écaille frontale entre les deux arcades sourcillières.

2. du point de vue anthropologique, c'est une proéminence frontale au-dessus de la racine du nez entre les sourcils ou le point situé au-dessus de la suture frontonasale entre les arcades sourcillières.

Gnathion: point le plus bas situé du bord inférieur de la mandibule, dans le plan sagittal médian.

Gonion: 1. l'angle gonion anatomique: l'angle de la mandibule.

2. du point de vue anthropologique, c'est le point le plus inférieur, postérieur et externe de l'angle de la mandibule ou le point à l'intersection du bord inférieur du corps de la mandibule avec le bord postérieur de la branche de la mandibule: point craniométrique.

Iliocristale: le point le plus proéminent et latéral de la crête iliaque.

Iliospinale anterius (le point antérieur de l'os iliaque): le point inférieur de l'épine iliaque antéro-supérieure point ostéométrique.

Iliospinale posterius (le point postérieur de l'os iliaque) le point postérieur de l'épine iliaque postéro-supérieure: point ostéométrique.

Infrathoracale: le point le plus latéral du rebord inférieur du thorax osseux (sur la fig. 1, pointe de la onzième côte).

Inion: le point le plus proéminent de la protubérance occipitale externe: point céphalo- et craniométrique.

Lambda: du point de vue anthropologique, le point de croisement des branches de la suture lambdoïde avec la suture sagittale.

Lumbale: la pointe de l'apophyse épineuse L_5: point somatométrique.

Mesosternale: le point de croisement de la ligne qui unit les quatrièmes articulations sterno-costales des deux côtés, avec le plan sagittal médian: point somatométrique.

Nasion: (point de la suture nasale, point nasal supérieur, nasale): le point de croisement de la suture frontale (suture naso-frontale) avec le plan sagittal médian: point craniométrique.

Omphalion: (point ombilical): centre de l'ombilic, dans le plan sagittal médian: point somatométrique.

Opisthocranion: le point le plus postérieur du crâne dans le plan sagittal médian; le point de mesure pour le diamètre antéro-postérieur maximum du crâne.

Orbitale: point le plus décliné sur le bord infra-orbitaire.

Phalangion: point somatométrique situé à la face dorsale de la capsule de l'articularion métacarpo-phalangienne.

Porion: point craniométrique sur le bord supérieur du pore acoustique externe à l'aplomb de son centre; chez le vivant le « porion-cutané » est à l'endroit correspondant.

Promontorium: P. ossis sacri: marge antérieure et supérieure de la première vertèbre sacrée qui proémine plus ou moins, formée par l'angle (jusqu'à 90°) entre le sacrum et la cinquième vertèbre lombaire.

Prosthion (le pont alvéolaire inférieur): le point le plus antérieur et inférieur de la papille gencivale entre les deux incisives médianes supérieures.

Pternion: le point somatométrique le plus éloigné et le plus dorsal du talon sur un membre inférieur en charge.

Radiale: le point somatométrique le plus élevé du rebord de la fovea radiale (sur le membre supérieur pendant, la paume de la main en dedans).

Sphyrion: le point anthropométrique le plus bas du processus styloïde du radius sur le membre inférieur pendant.

Supracristale: le point situé le plus haut de la crête iliaque dans le plan frontal médian du corps.

Suprasternale (point sternal supérieur): point somatométrique sur l'incisure jugulaire du sternum dans le plan médian et sagittal.

Symphision (sup/inf.): point somatométrique sur le bord supérieur ou sur le bord inférieur de la symphise pubienne dans le plan médian et sagittal.

Thelion (Mamilla): mamelon, point mamelonnaire, point mamillaire; point somatométrique au centre du mamelon (à l'exception des femmes ayant une ptose mammaire).

Tibiale: le point le plus haut sur le bord médial de la surface articulaire proximale du tibia, chez l'homme debout.

Trochanterion: le point le plus haut sur la face latérale du grand trochanter.

Tuberale: le point le plus périphérique et le plus bas de la tubérosité ischiatique.

Vertex (sommet de la tête): le point le plus élevé du crâne sur le plan médian et sagittal, en station debout (la tête droite).

Xyphion: la suture entre le corps du sternum et le processus xiphoïdien dans le plan médian et sagittal.

Zygion: le point le plus latéral de l'os zygomatique (ou de l'arcade zygomatique).

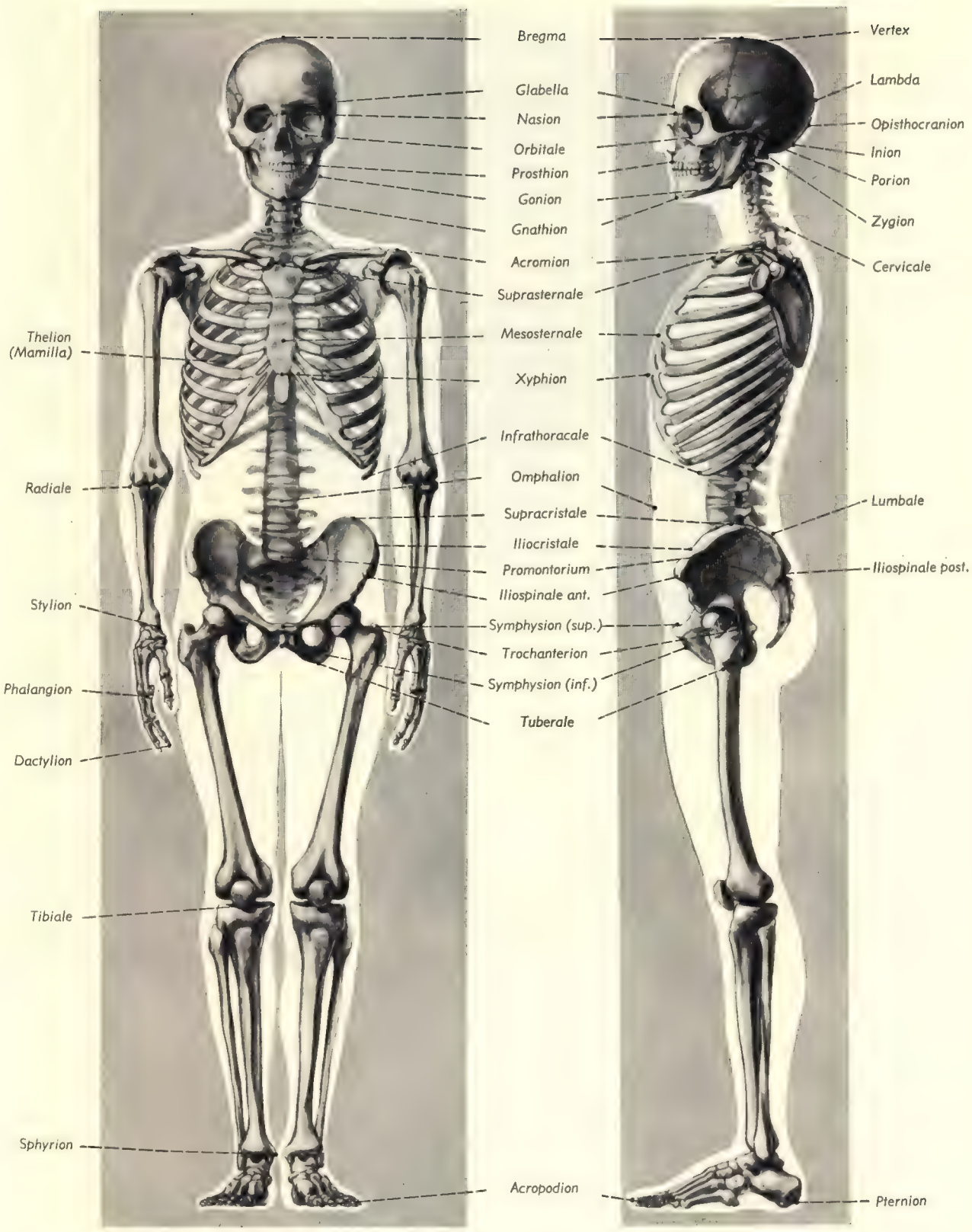

Fig. 1. Le squelette de l'homme, en vue ventrale et latérale avec les principaux points anthropométriques.

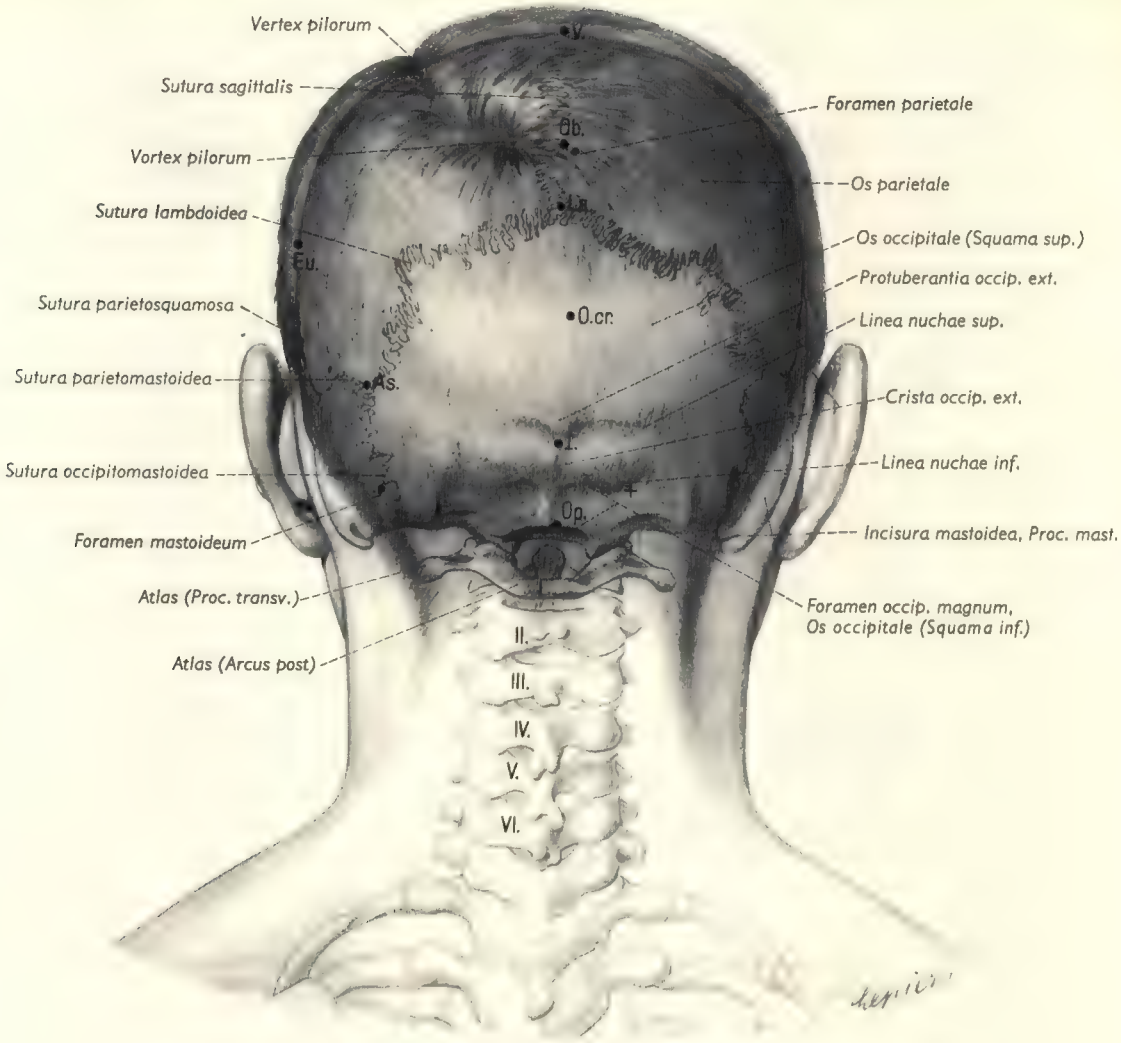

+	= Le point d'exploration du N. occipitalis major	La	= Lambda
I-VI	= Les vertèbres cervicales 1 à 6	Ob	= Obelion
As	= Asterion	O. cr	= Opisthocranion
Eu	= Euryon	Op	= Opisthion
I	= Inion	V	= Vertex

Fig. 2. Morphologie superficielle d'une tête d'homme, vue de l'arrière avec la projection du squelette.

Fig. 2

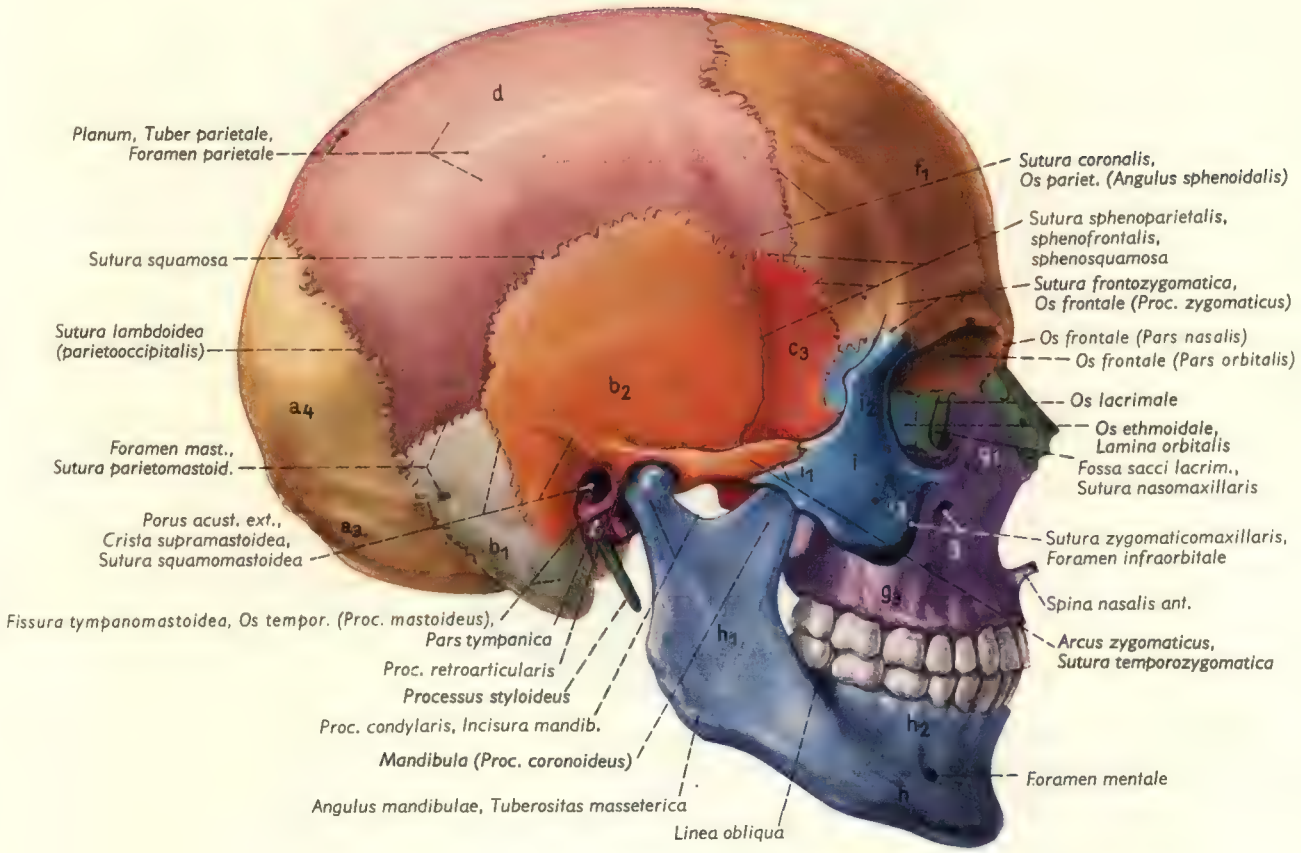

a_3, a_4	= Squama occipitalis	h_1	= Mandibula (Ramus)
b_1	= Os temporale, Pars mastoidea	h_2	= Mandibula, Processus alveolaris
b_2	= Os temporale, Pars squamosa	i	= Os zygomaticum
c_3	= Os sphenoidale, Ala major	i_1	= Os zygomaticum, Processus temporalis
d	= Os parietale	i_2	= Os zygomaticum, Processus frontalis
f_1	= Squama frontalis	i_3	= Os zygomaticum, Processus maxillaris
g	= Maxilla (Corpus)	j	= Os nasale
g_1	= Maxilla, Processus frontalis		
g_3	= Maxilla, Processus alveolaris		
h	= Mandibula (Corpus)		

Fig. 3. Le crâne d'un adulte, vu du côté droit. Les os du neuro- et du splanchno-crâne sont représentés par différentes couleurs (bleu, violet, vert pour le splanchno-crâne).

Glabella
Sutura frontonasalis, internasalis
Sutura coronalis
Tuber frontale
Margo, Incisura supraorbitalis
Canalis opticus
Fissura orbitalis sup.
Arcus superciliaris, Proc. zygomaticus
Sutura sphenosquamosa
Sutura sphenofrontalis
Os sphenoidale (Ala minor)
Sutura frontozygomatica
Os ethmoidale (Lamina orbitalis)
Sutura sphenozygomatica, Foramen zygomatico orbitale
Fossa sacci lacrimalis (Crista lacrim. ant. et post.)
Fissura orbitalis inf.
Os ethmoidale (Lamina perpendicularis)
Sutura temporozygomatica
Margo infraorbitalis
Sutura zygomaticomaxillaris
Foramen infraorbitale, Fossa canina
Vomer
Os ethmoidale, Concha nasalis media
Spina nasalis ant., Sutura intermaxillaris
Concha nasalis inf.
Linea obliqua
Angulus mandibulae
Protuberantia mentalis, Tuberculum mentale
Foramen mentale

Légende des figures 4 et 5:

a_3 = Os. occipitale, partie inférieure	f_2 = Os frontale, Pars orbitalis	h_1 = Mandibula (ramus)
a_4 = Os. occipitale, partie supérieure	f_3 = Os frontale, Pars nasalis	h_2 = Mandibula, Proc. alveolaris
b_1 = Os temporale, Pars petrosa	g = Maxilla (Corpus)	i = Os zygomaticum
b_2 = Os temporale, Squama	g_1 = Maxilla, Proc. frontalis	i_1 = Proc. temporalis
c_3 = Os sphenoidale, Ala major	g_2 = Maxilla, Proc. zygomaticus	i_2 = Proc. frontalis, Os zygomaticum
d = Os parietale	g_3 = Maxilla, Proc. alveolaris	i_3 = Proc. maxillaris, Os zygomaticum
f_1 = Os frontale, Squama	g_4 = Maxilla, Processus palatinus	j = Os nasale
	h = Mandibula (Corpus)	k = Os lacrimale

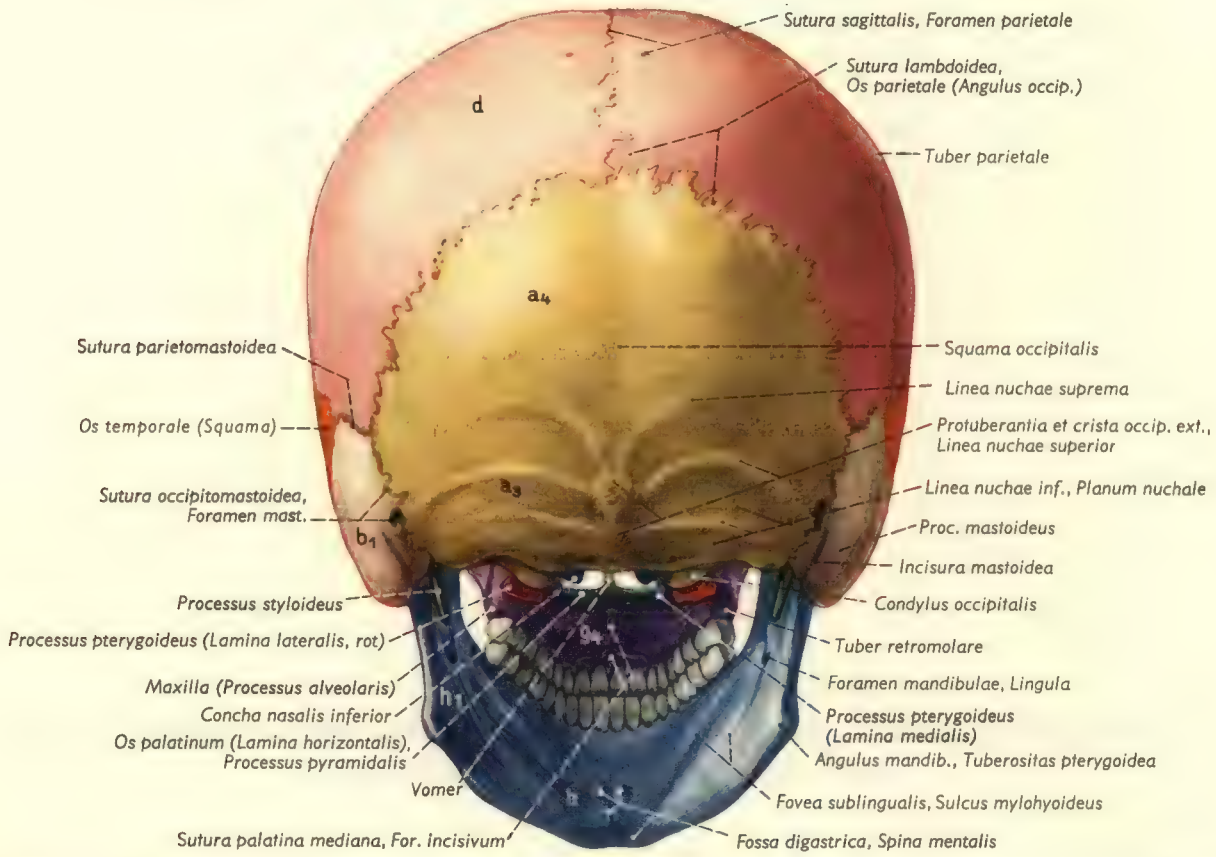

Fig. 4 (en haut). Le crâne de l'adulte, vue ventrale (le crâne neural en jaune, orange et rouge, le crâne viscéral en bleu, violet et vert).

Fig. 5 (en bas). Le crâne de l'adulte, vue dorsale.

Os frontale (Pars orbitalis)
Sinus frontalis
Crista galli, Foramen caecum
Tuberculum sellae, Sulcus n. optici
Sutura frontoethmoidalis
Planum sphenoideum, Limbus sphenoideus, Sutura sphenoethmoidea
Planum orbitale, Fossa cranii ant., Sulci arteriarum
Sutura sphenofrontalis, Canalis opticus
Fossa hypophyseos, Os sphen. (Sulcus caroticus)
Os sphenoidale (Ala minor), Fissura orbit. sup.
Sutura sphenoparietalis et coronalis
Proc. clinoideus ant.
Foramen lacerum, Processus clinoideus post.
Foramen rotundum
Foramen ovale
Canalis caroticus (Apertura int.), Fissura sphenopetrosa
Fossa cranii media, Sulci arteriarum, Foramen spinosum
Sutura sphenosquamalis, Sutura squamalis
Pars petrosa (Apex)
Pyramis (Facies ant.), Eminentia arcuata, Hiatus canalis n. facialis
Pars petrosa (Margo sup.), Sulcus petrosus sup., Pyramis (Facies post.), Porus acusticus int.
Sutura squamosa, Tegmen tympani
Sutura squamosa
Sulcus sigmoideus, Foramen mastoideum
Fossa cranii post., Aquaeductus vestibuli (Apertura ext.)
Foramen jugulare
Canalis n. hypoglossi, Tuberculum jugulare
Sutura parietomastoidea
Os occipitale, Fossa cerebellaris
Sutura occipitomastoidea
Clivus, Synchondrosis sphenooccipitalis, Fissura petrooccipitalis (Sulcus petrosus inf.)
Foramen occipitale magnum, Fossa vermiana
Sulcus transversus
Crista occipitalis int.
Protuberantia occipitalis int.

Légende des figure 6 et 7:

a_1 = Os occipitale, Pars basilaris
a_2 = Os occipitale, Pars lateralis
a_3 = Os occipitale
a_4 = Squama occipitalis
b_1 = Os temporale, Pars petrosa
b_2 = Os temporale, Squama
c_1 = Os sphenoidale
c_2 = Os sphenoidale (Os basiphenoideum), Corpus
c_3 = Os sphenoidale, Ala major
c_4 = Os sphenoidale, Ala minor
d = Os parietale
f_1 = Squama frontalis
f_2 = Os frontale, Pars orbitalis
j = Os nasale

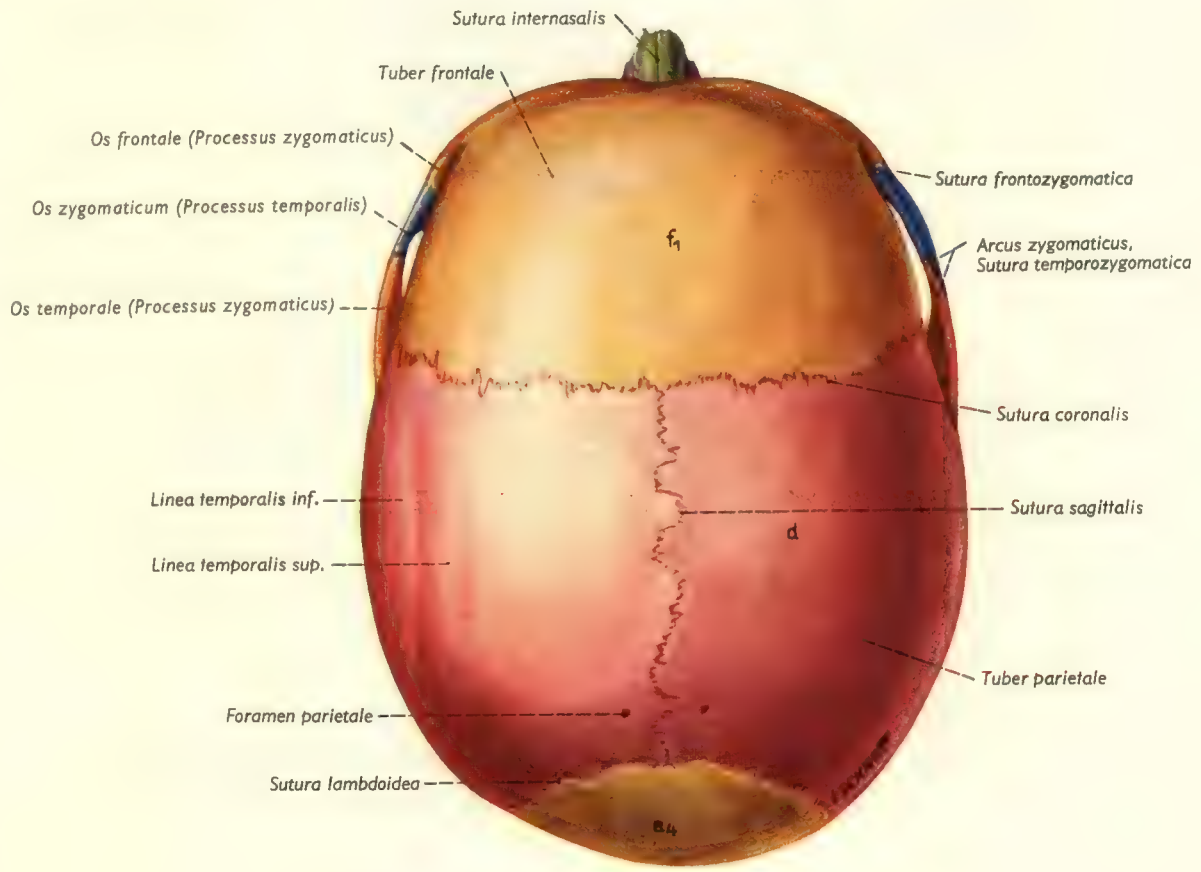

Fig. 6 (en haut). La base du crâne, vue endocrânienne.

Fig. 7 (en bas). La voûte du crâne de l'adulte, vue supérieure (calvaria, calotte).

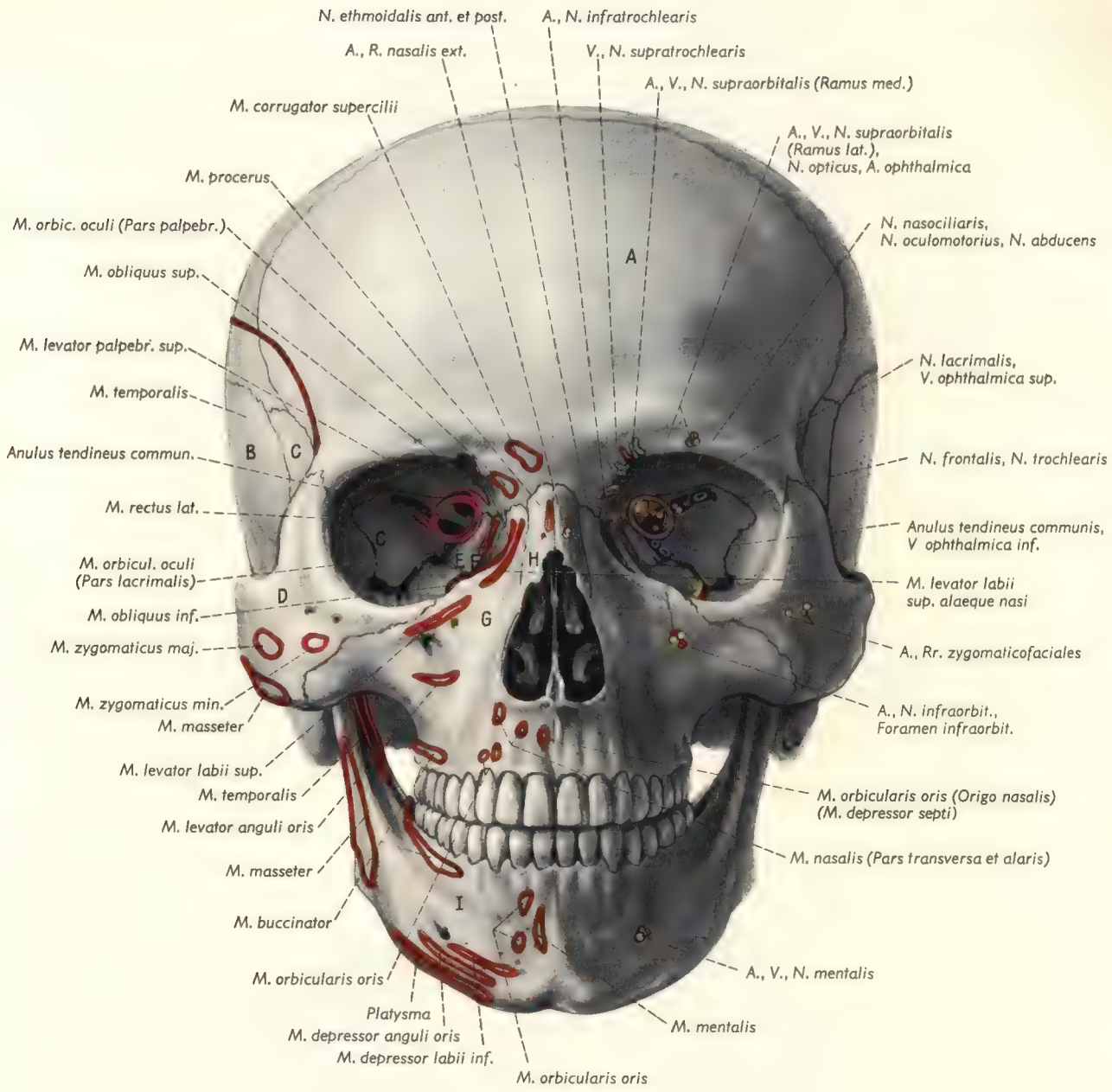

Fig. 8. Le crâne, vue ventrale. A droite, en marron, les insertions musculaires. A gauche, les vaisseaux et les nerfs à leur sortie des orifices crâniens.

Fig. 8

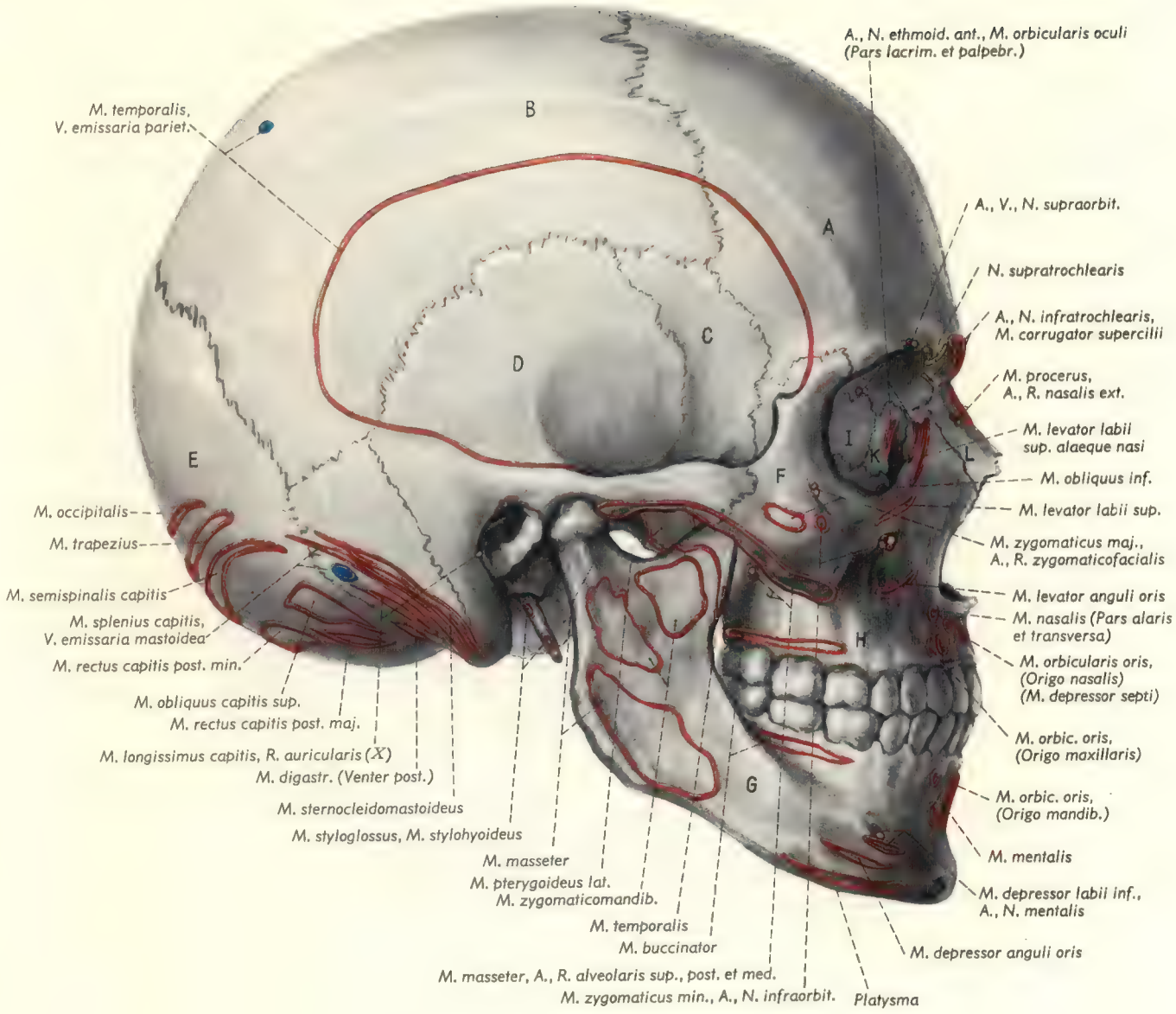

A = Os frontale	E = Os occipitale	I = Os ethmoid. (Lamina orbitalis)
B = Os parietale	F = Os zygomaticum	K = Os lacrimale
C = Os sphenoidale	G = Mandibula	L = Os nasale
D = Os temporale	H = Maxilla	

Fig. 9. Le crâne, vue latérale; les insertions musculaires sont en marron.

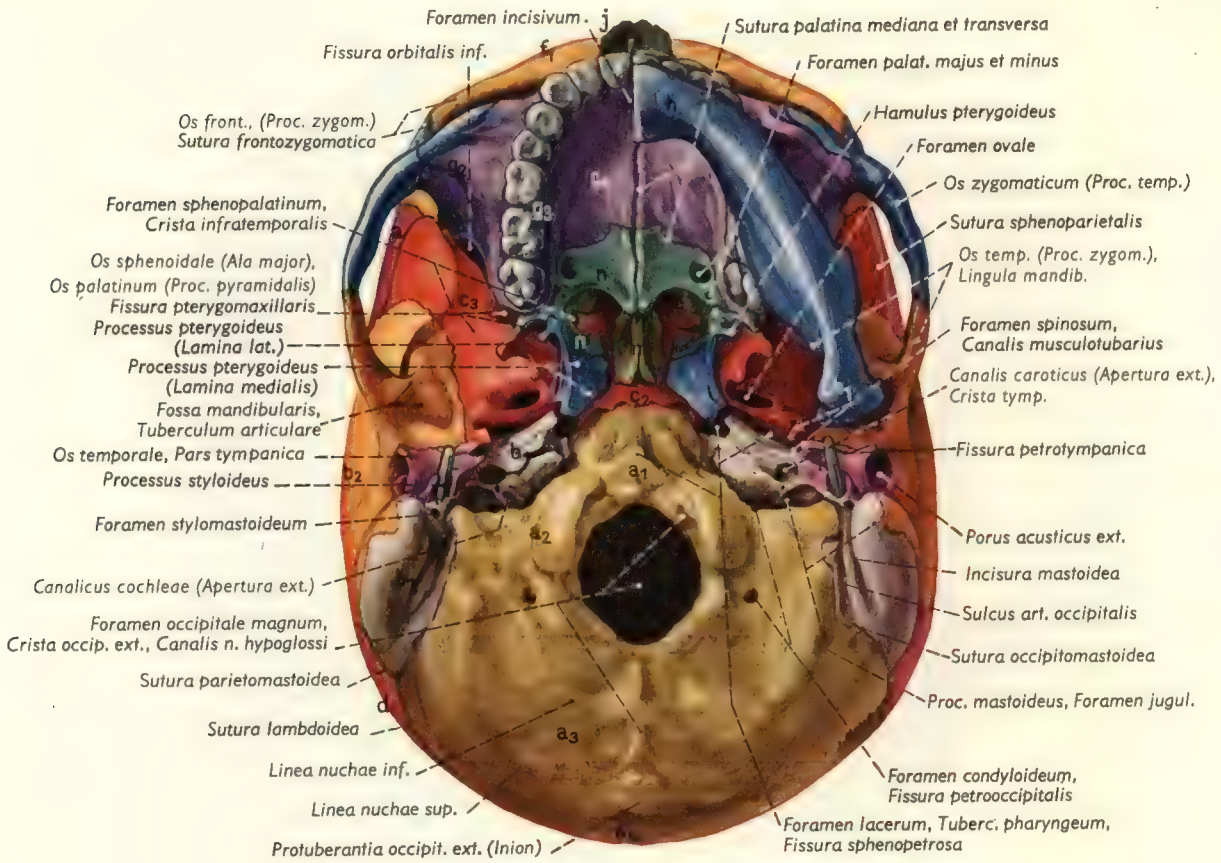

a	= Os parietale	f_1	= Os frontale, Squama
a_1	= Os occipitale, Pars basilaris	g_2	= Maxilla, Processus zygomaticus
a_2	= Os occipitale, Pars lateralis	g_3	= Maxilla, Processus alveolaris
a_3	= Os occipitale, partie inférieure	g_4	= Maxilla, Processus palatinus
a_4	= Os occipitale, partie supérieure	h	= Mandibula, Corpus
b_1	= Os temporale, Pars petrosa	h_1	= Mandibula, Ramus, Angulus
b_2	= Os temporale, Pars squamosa	i	= Os zygomaticum
c_2	= Os sphenoidale (Basisphenoid)	j	= Os nasale
c_3	= Os sphenoidale, Ala major	m	= Vomer
d	= Os parietale (Angulus mastoideus et sphenoideus)	n	= Os palatinum, Lamina horizontalis

Fig. 10. La base du crâne, vue exocrânienne; la moitié droite de la mandibule est enlevée.

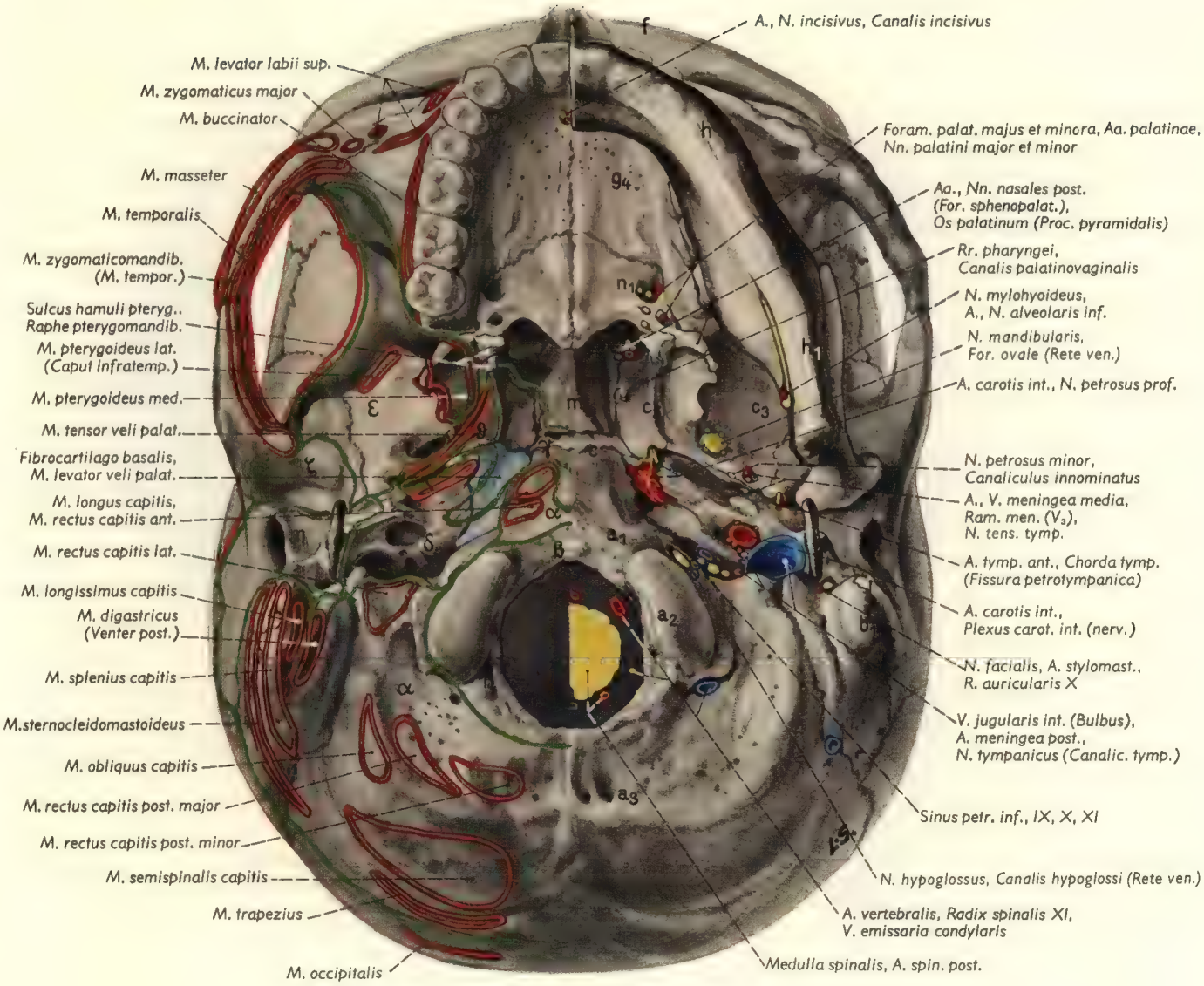

α	= Area vertebronuchalis (nuchalis)	a_3	= Os occipitale, Squama
β	= Area vertebralis	b_1	= Proc. mastoideus
γ	= Area pharyngea	c	= Os sphenoidale, Corpus
δ	= Area vasorum et nervorum	c_3	= Os sphenoidale, Ala major
ε	= Area infratemporalis	c_5	= Processus pterygoideus
ζ	= Area articularis	f	= Os frontale
η	= Area auditiva (acustica)	g_4	= Maxilla, Processus palatinus
υ	= Area parapharyngea	h	= Mandibula, Corpus
		h_1	= Mandibula, Ramus
a_1	= Os occipitale, Basis	m	= Vomer
a_2	= Os occipitale, Pars lateralis	n_1	= Os palatinum, Lamina horizontalis

Fig. 11. La base du crâne, vue exocrânienne. La moitié droite de la mandibule a été enlevée; du côté droit, les insertions muculaires sont en marron et les *area basis cranii* (aires de projection des organes du cou à la base du crâne), en vert.

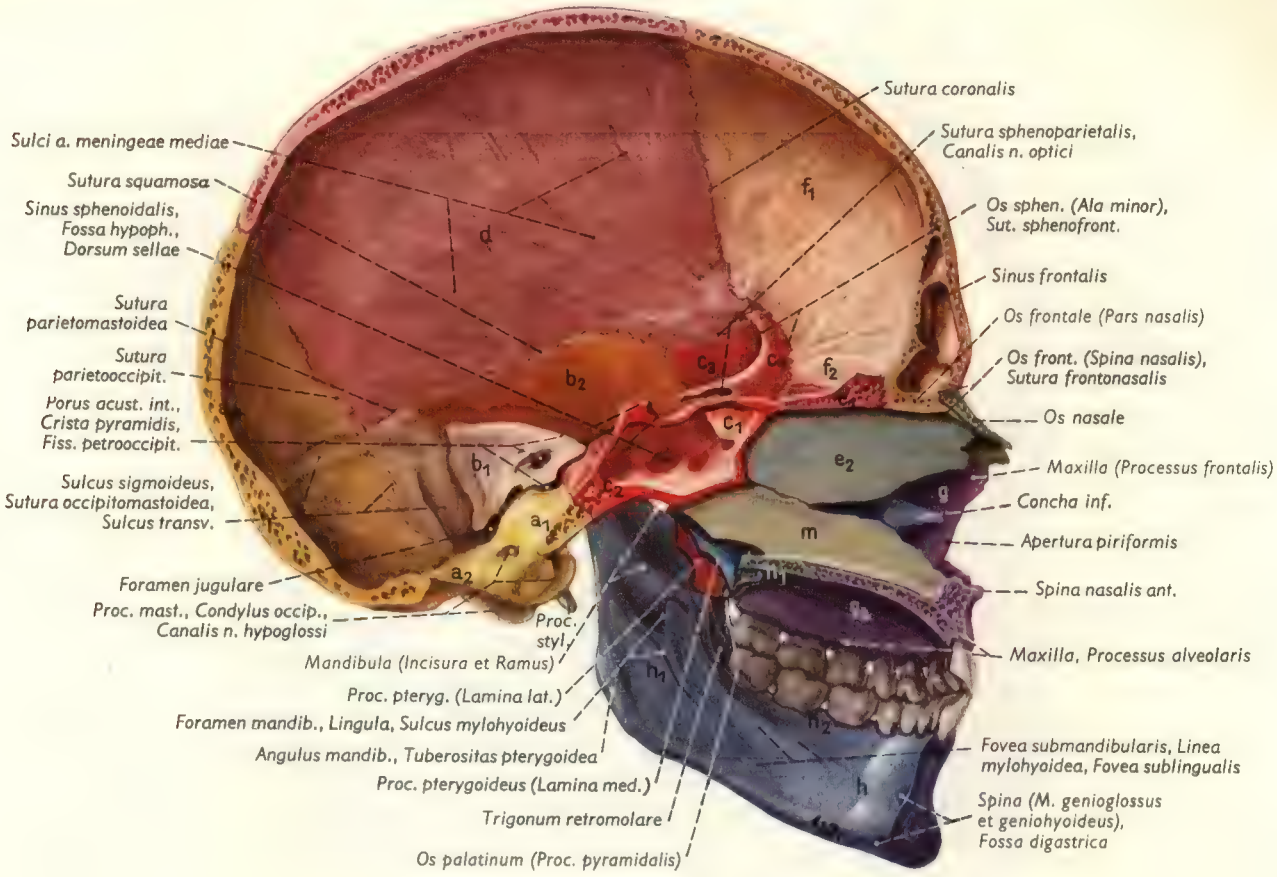

a_1	= Os occipitale, Pars basilaris	e_1	= Os ethmoidale, Lamina cribrosa
a_2	= Os occipitale, Pars lateralis	e_2	= Os ethmoidale, Lamina perpendicularis
a_3	= Squama occipitalis	f_1	= Os frontale, Squama
b_1	= Os temporale, Pars petrosa	f_2	= Os frontale, Pars orbitalis
b_2	= Os temporale, Pars squamosa	g	= Maxilla, Corpus
c_1	= Os sphenoidale (Os praesphenoideum)	g_4	= Maxilla, Processus palatinus
c_2	= Os sphenoidale (Os basisphenoideum)	h	= Mandibula, Corpus
c_3	= Os sphenoidale, Ala major	h_1	= Mandibula, Ramus
c_4	= Os sphenoidale, Ala minor	h_2	= Mandibula, Pars alveolaris
d	= Os parietale	m	= Vomer
		n_1	= Os palatinum, Lamina horizontalis

Fig. 12. Le crâne osseux de l'adulte, coupe sagittale médiane (moitié gauche de la coupe).

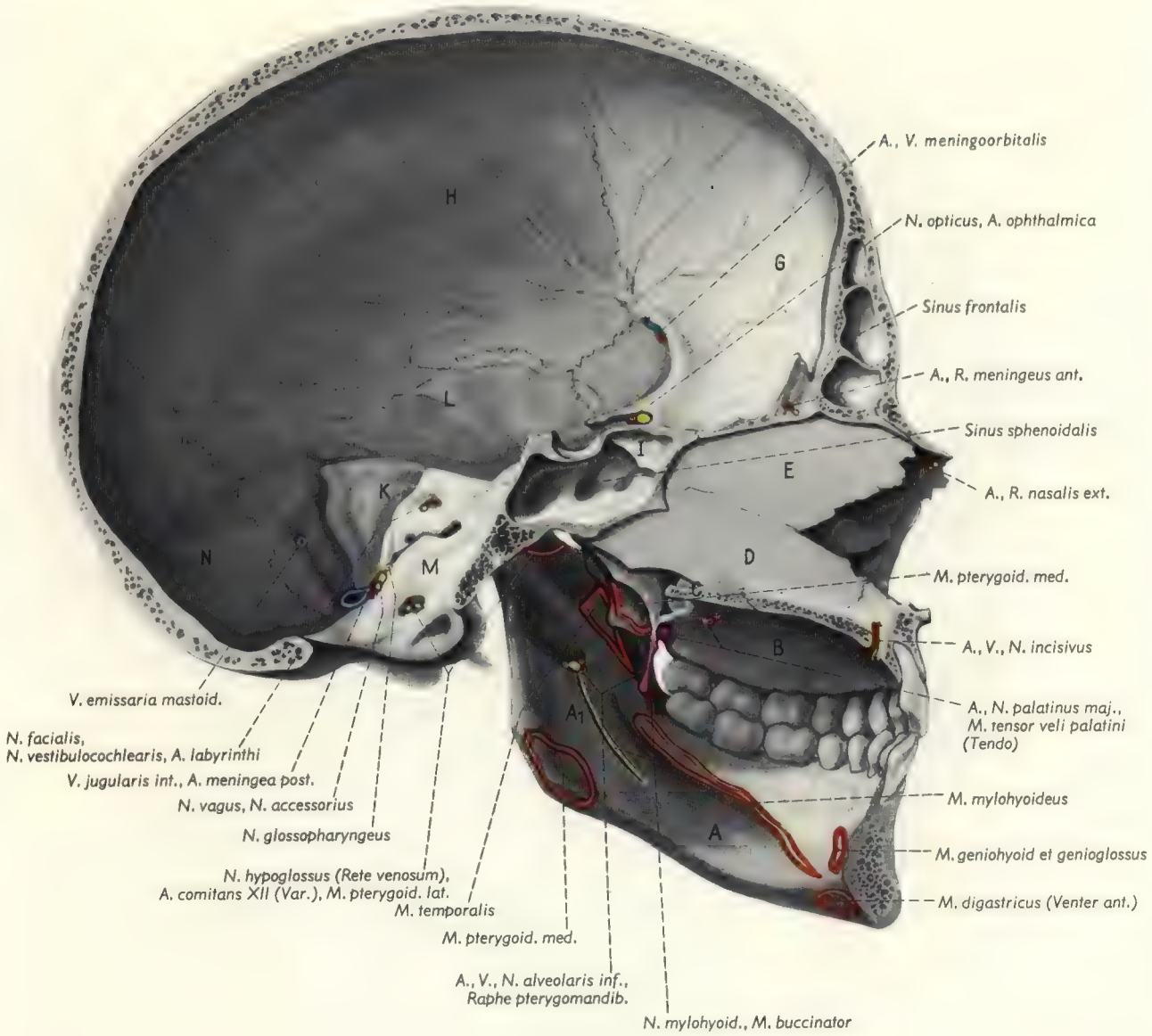

A = Mandibula, Corpus	E = Os ethmoid.,	I = Os sphenoidale
A_1 = Mandibula, Ramus	Lamina perpendicularis	K = Pars petrosa
B = Maxilla	F = Os nasale	L = Os temp., Pars squamosa
C = Os palatinum	G = Os frontale	M = Os occipitale, Pars basilaris
D = Vomer	H = Os parietale	N = Squama occipitalis

Fig. 13. Le crâne osseux, coupe sagittale médiane (moitié gauche). Les insertions musculaires sont en marron; les vaisseaux et les nerfs qui passent par les orifices sont représentés.

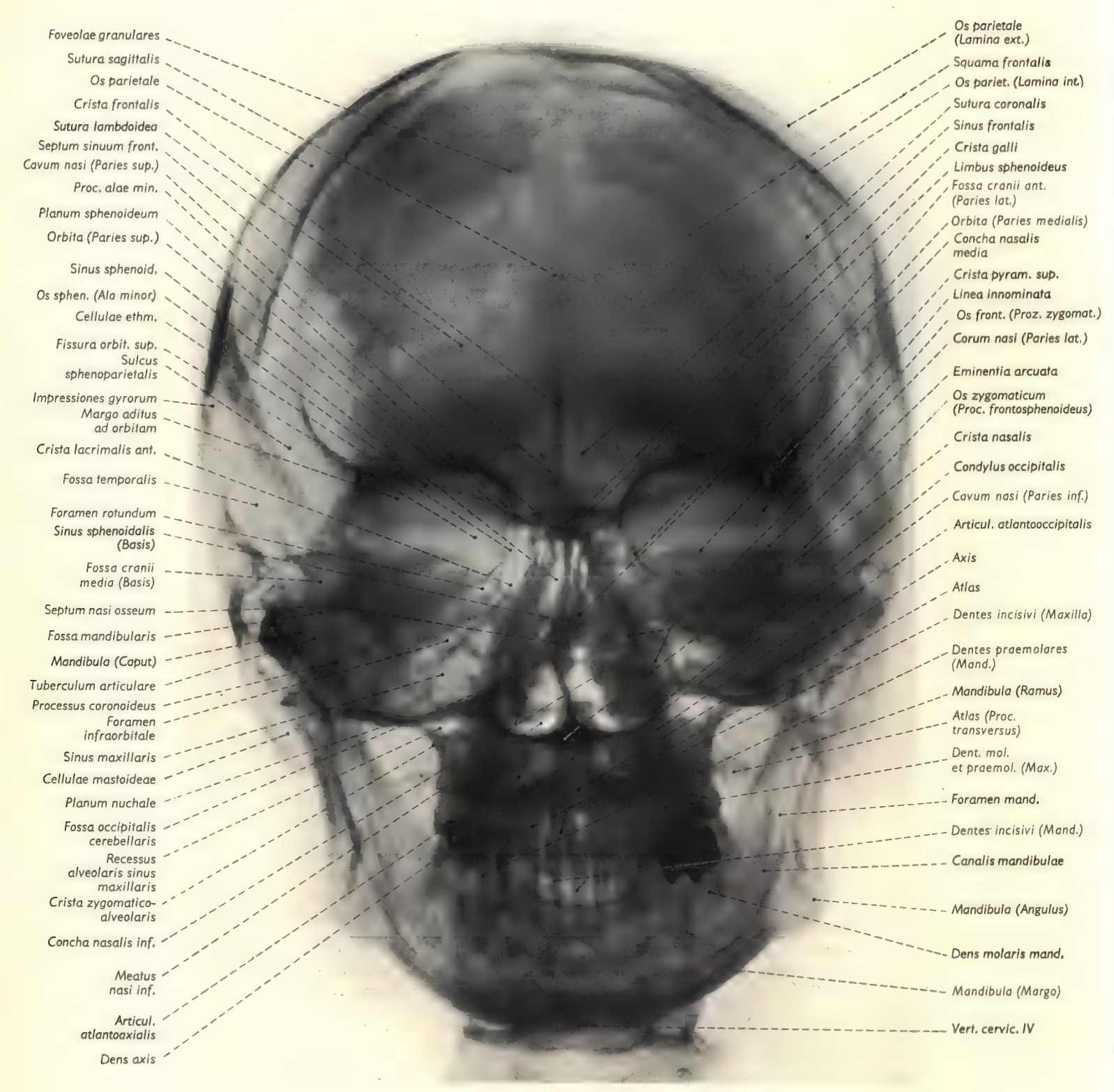

Fig. 14. Radiographie du crâne (peu pénétrée), incidence postéro-antérieure (d'après Clementschitsch).

Fig. 14

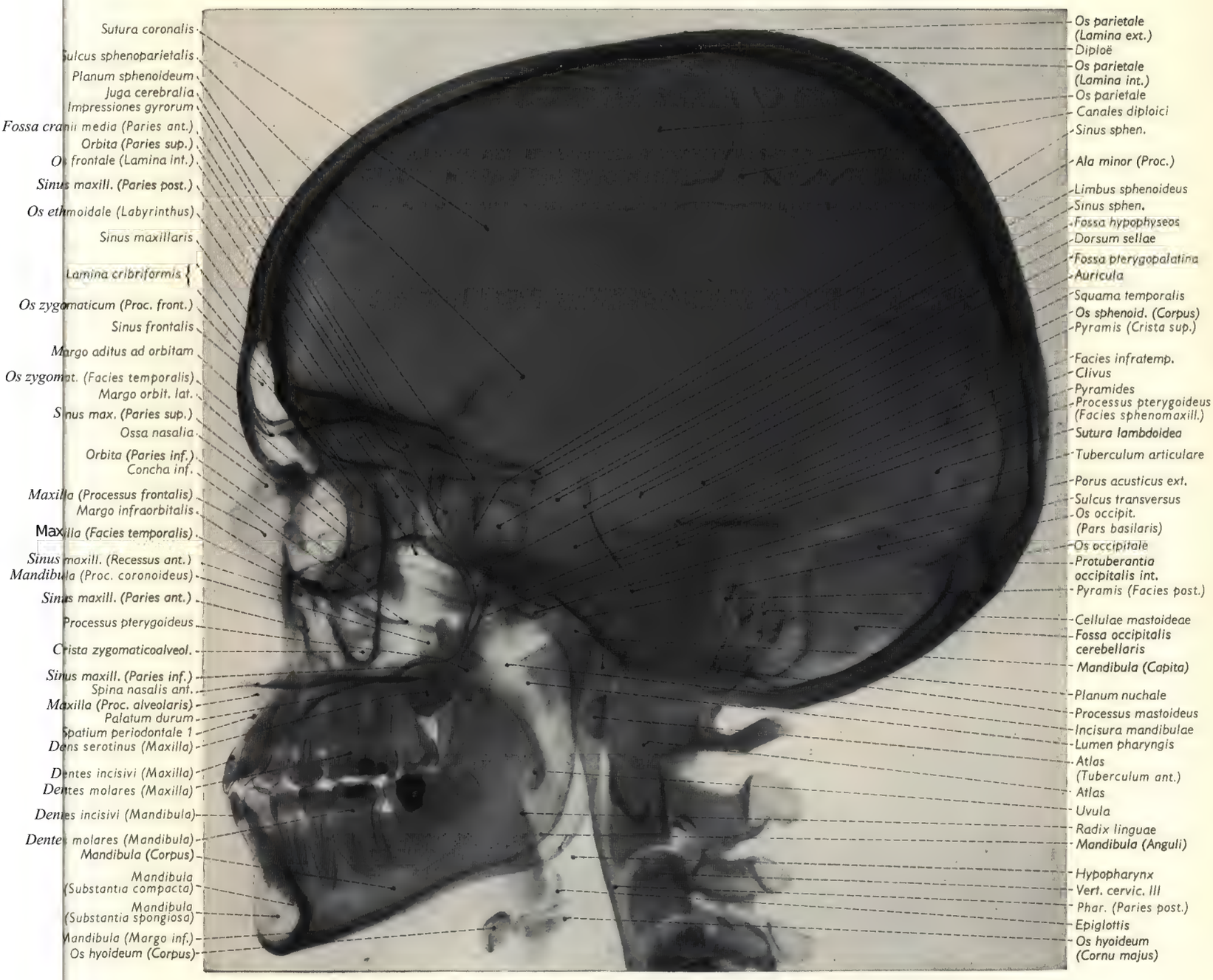

Fig. 15. Radiographie du crâne (peu pénétrée) chez l'adulte, incidence latérale (d'après Clementschitsch).

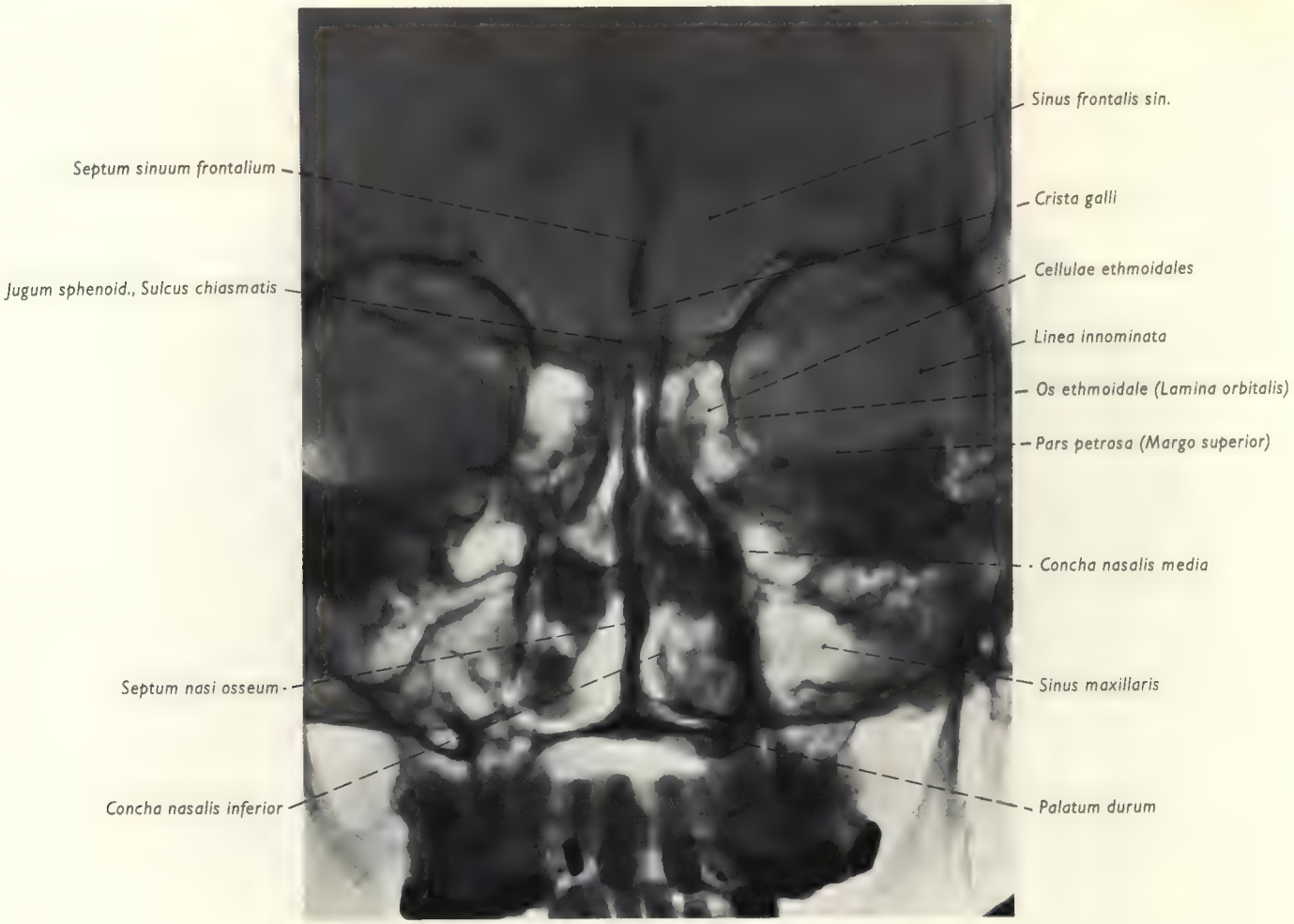

Fig. 16. Cliché des sinus paranasaux I, incidence postéro-antérieure (Dr. L. Wicke, Vienne).

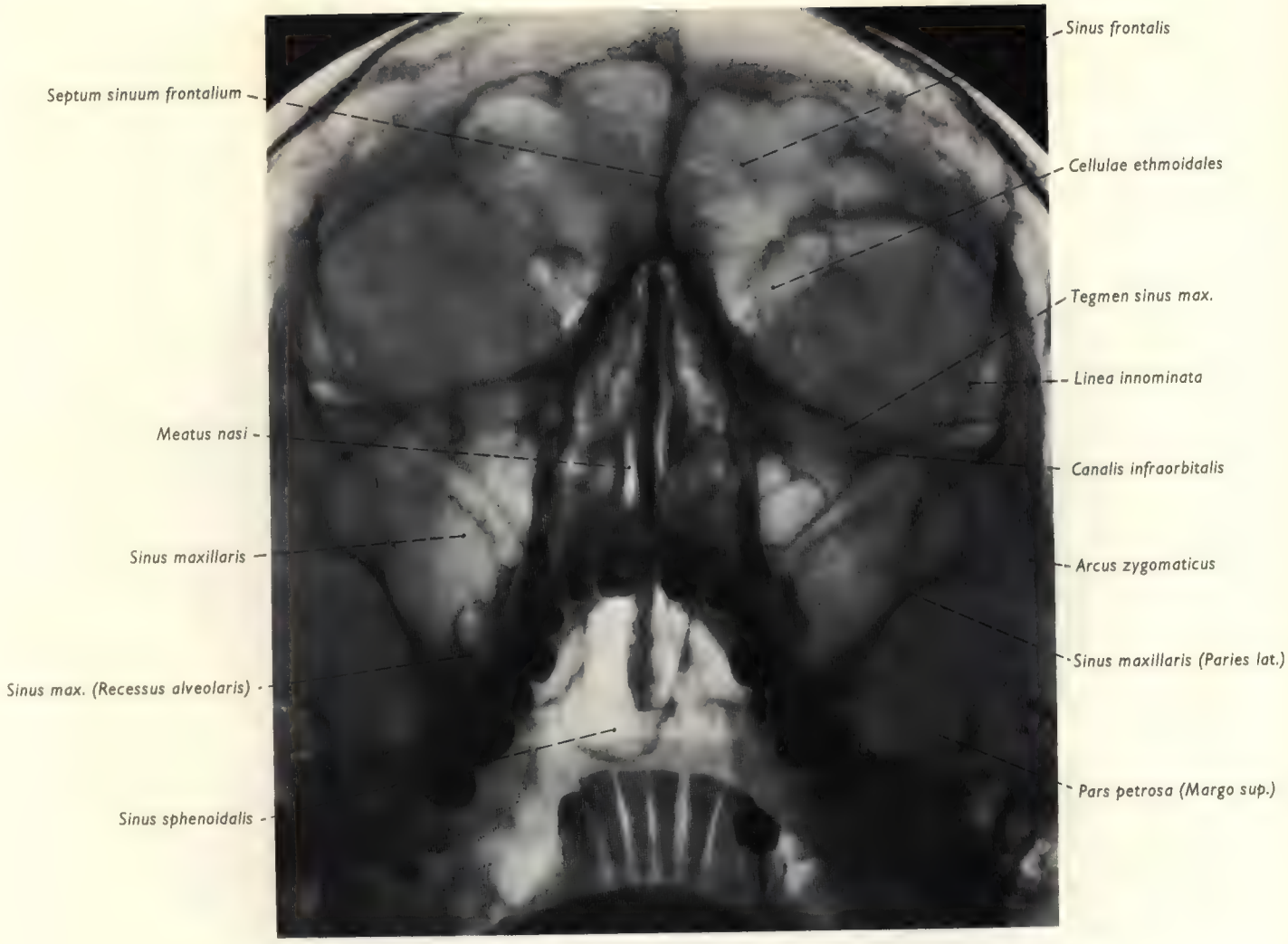

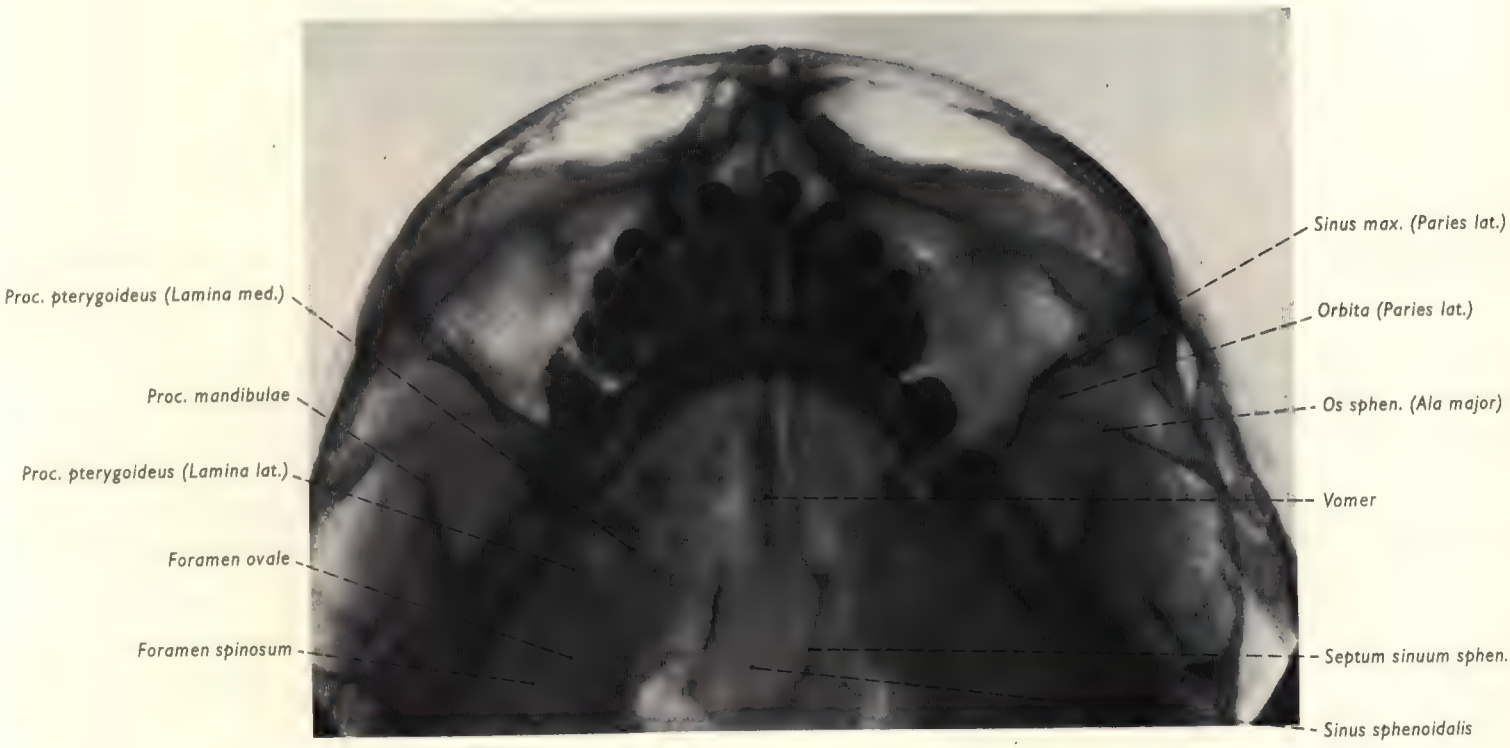

Fig. 17 (en haut). Cliché des sinus paranasaux II, avec la bouche ouverte et la tête défléchie (Dr. L. Wiche, Vienne).

Fig. 18 (en bas). Cliché des sinus paranasaux III, incidence axiale (Dr. L. Wicke, Vienne).

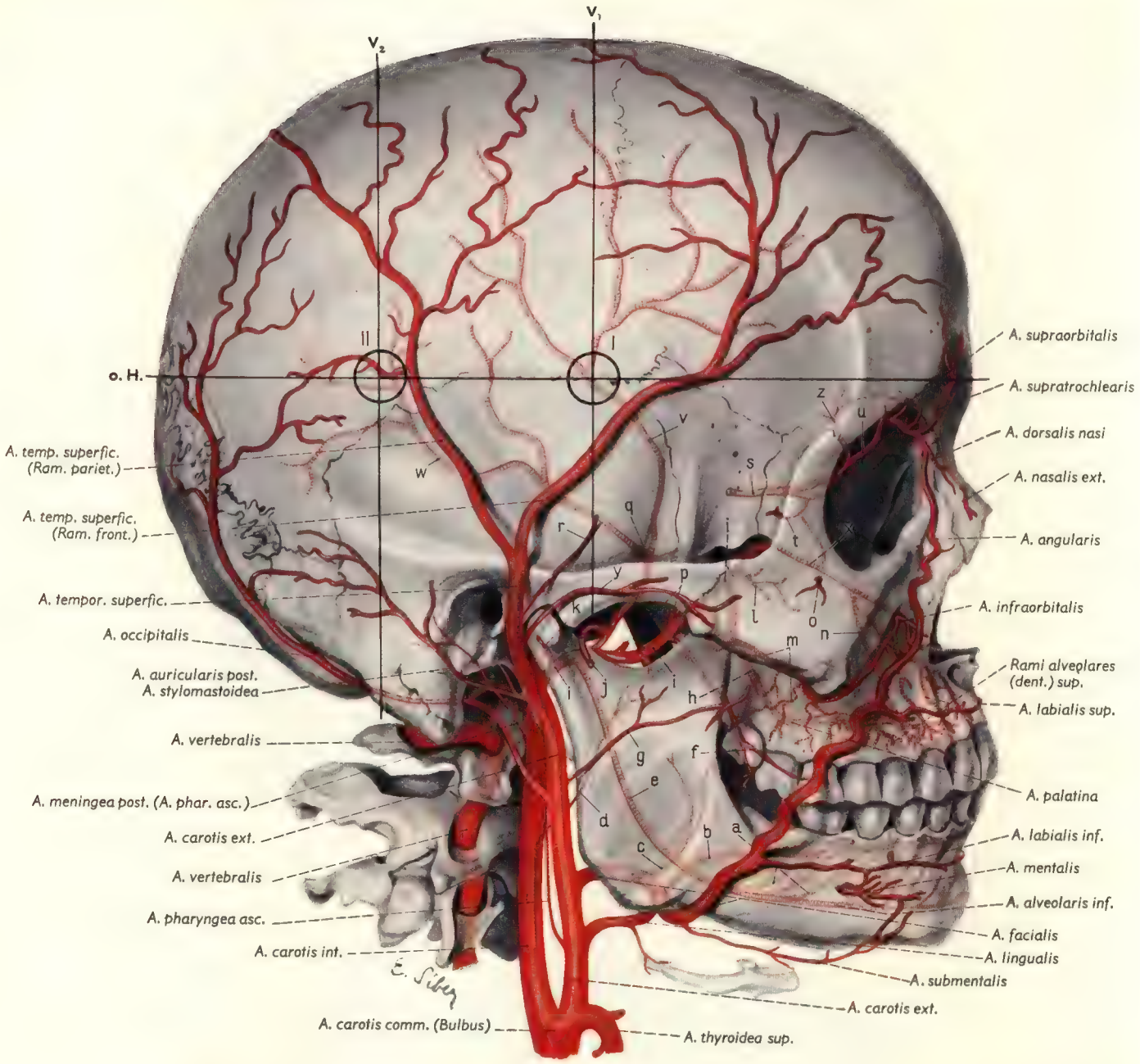

a	=	Rr. alveolar. (dentales) inf.	l	=	Aa. nasales post. (A. sphenopalatina)	v	=	A. meningea media (R. ant.)
b	=	A. profunda linguae	m	=	A. alveolaris sup. post.	w	=	A. meningea media (R. post.)
c	=	A. palatina ascendens	n	=	A. alveolaris sup. ant.	x	=	A. infraorbitalis
d	=	A. pharyngea ascendens	o	=	A. zygomaticofacialis	y	=	A. zygomatico-orbitalis
e	=	A. alveolaris inf.	p	=	Aa. temporales prof.	z	=	A. ethmoidea ant. (meningea ant.)
f	=	A. buccalis	q	=	A. meningea (duralis) media	o. H	=	Ligne horizontale supérieure (par Margo supraorbitalis)
g	=	A. transversa faciei	r	=	A. temporalis media	V_1	=	Ligne verticale par le milieu de Arcus zygomat.
h	=	A. palatina descendens	s	=	A. ophthalmica	V_2	=	Ligne verticale par le bord postérieur de l'apophyse mastoïde
i	=	A. maxillaris (Pars mandibularis, pterygoidea et pterygopalatina)	t	=	A. zygomaticotemporalis			
j	=	A. masseterica	u	=	A. nasofrontalis			
k	=	A. auricularis prof.						

Fig. 19. Les grandes artères de la tête en représentation demi-schématique. I et II, les points de Krönlein antérieur et postérieur pour la trépanation, l'abord et la ligature de l'artère méningée moyenne.

Fig. 19

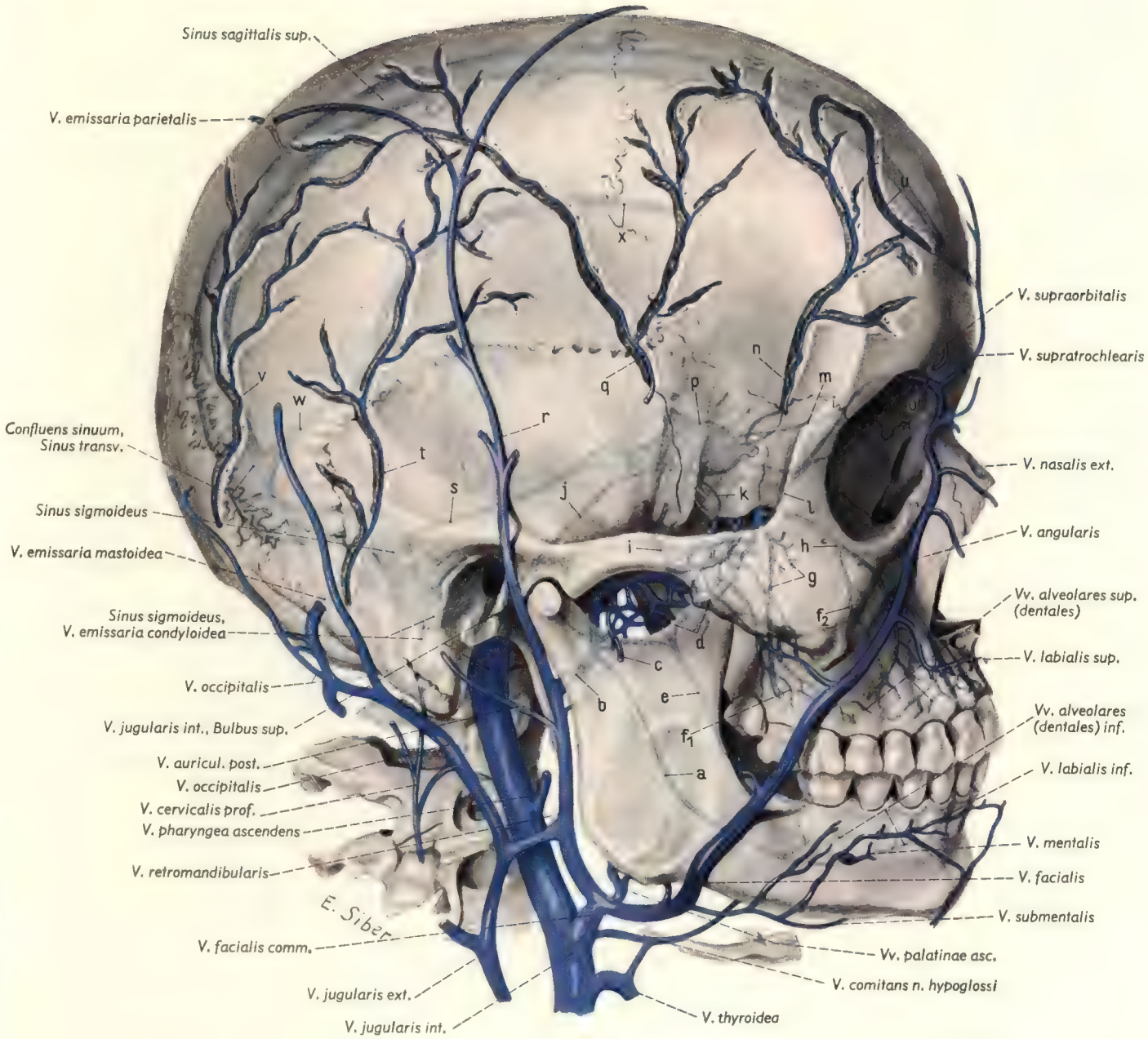

a = V. alveolaris inf.
b = V. maxillaris
c = V. masseterica
d = Plexus ven. pterygoideus
e = V. Buccalis
f_1 = Vv. alveolares sup. post.
f_2 = Vv. alveolares sup. ant.
g = V. palatina desc., Vv. nasales post.
h = V. infraorbitalis
i = V. meningea media
j = Sinus petrosus inf.
k = Rete foraminis ovalis
l = V. ophtalmica inf.
m = V. ophthalmica sup.
n = V. diploica temporalis ant.
o = V. nasofrontalis
p = Sinus cavernosus
q = V. diploica temporalis media
r = V. temporalis superfic.
s = Sinus petrosus sup.
t = V. diploica temporalis post.
u = V. diploica front.
v = V. diploica occipitalis
w = Sinus rectus
x = Sinus sagittalis inf.

Fig. 20. Les grandes veines de la tête et leurs branches (demi-schématique). Les veines masquées par les os et les sinus de la dure-mère sont vus en transparence.

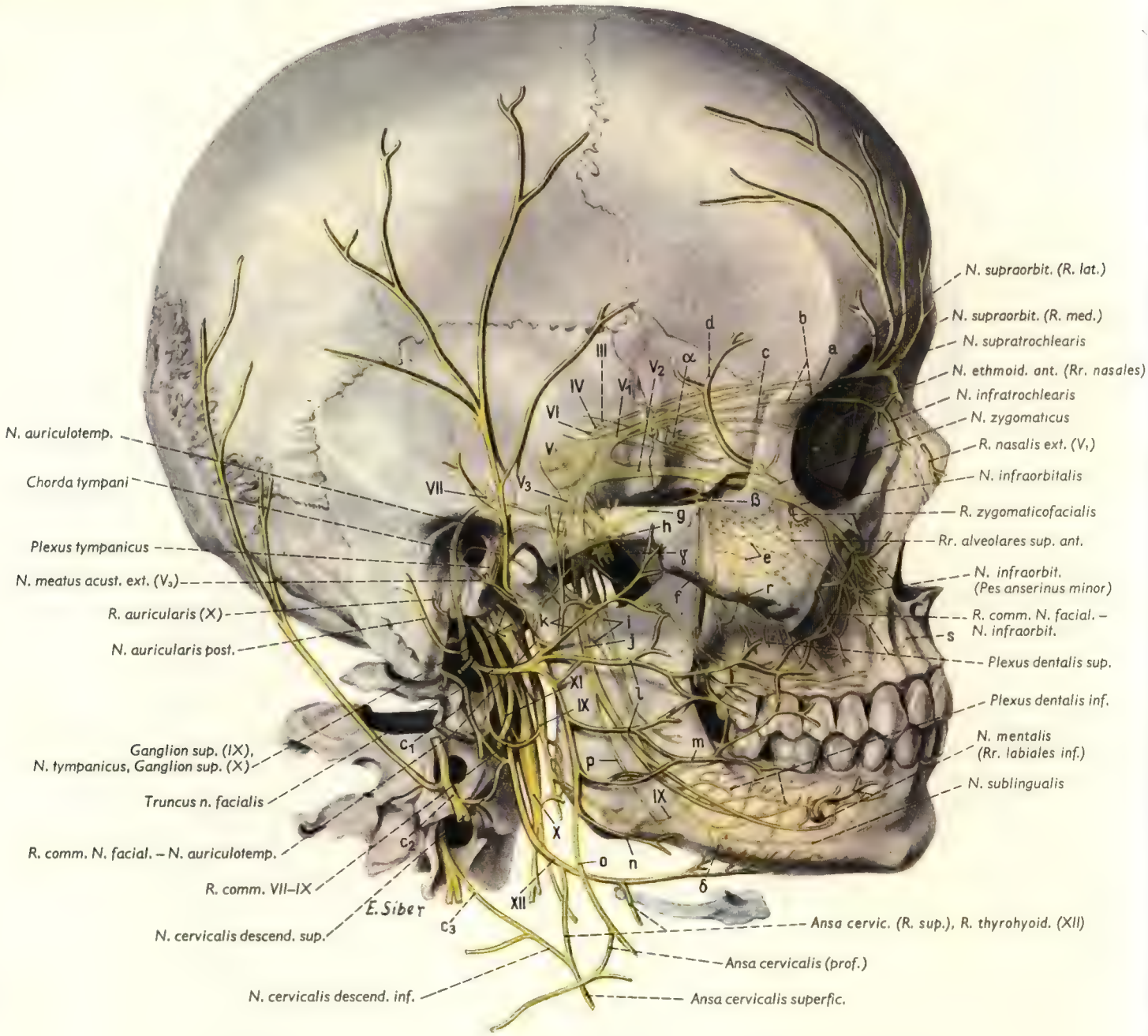

a	= N. supraorbitalis	n	= R. margin mandib. (VII)	V	= N. trigeminus, Ganglion semilunare (trigeminale), Portio motoria
b	= N. nasociliaris, N. ethmoidalis ant.	o	= R. colli (VII)	V_1	= N. ophthalmicus
c	= N. lacrimalis	p	= N. mylohyoideus	V_2	= N. maxillaris
d	= R. zygomaticotemporalis	r	= Rr. alveolare sup. post.	V_3	= N. mandibularis
e	= Rr. nasales post. sup.	s	= N. incisivus (V_2)	VI	= N. abducens
f	= Nn. palatini	α	= Ganglion ciliare	VII	= N. intermedius (XIII), Gangl. geniculi
g	= N. canalis pterygoidei	β	= Ganglion pterygopalatinum	IX	= N. glossopharyngeus, Gangl. inferius
h	= Nn. masticatorii	γ	= Ganglion oticum	X	= N. vagus, Ganglion inferius
i	= N. lingualis, Chorda tympani	δ	= Ganglion submandib.	XI	= N. accessorius (R. ext.)
j	= N. alveolaris inf.	C_1	= N. cervic. I (R. ventr.)	XII	= N. hypoglossus
k	= Rr. temporales et zygomatici (VII)	C_2	= N. Cervic. II (R. ventr.)		
l, m	= Rr. buccales (VII)	C_3	= N. cervic. III (R. ventr.)		
		III	= N. oculomotorius		
		IV	= N. Trochlearis		

Fig. 21. Les nerfs de la tête (demi-schématique).

Fig. 21

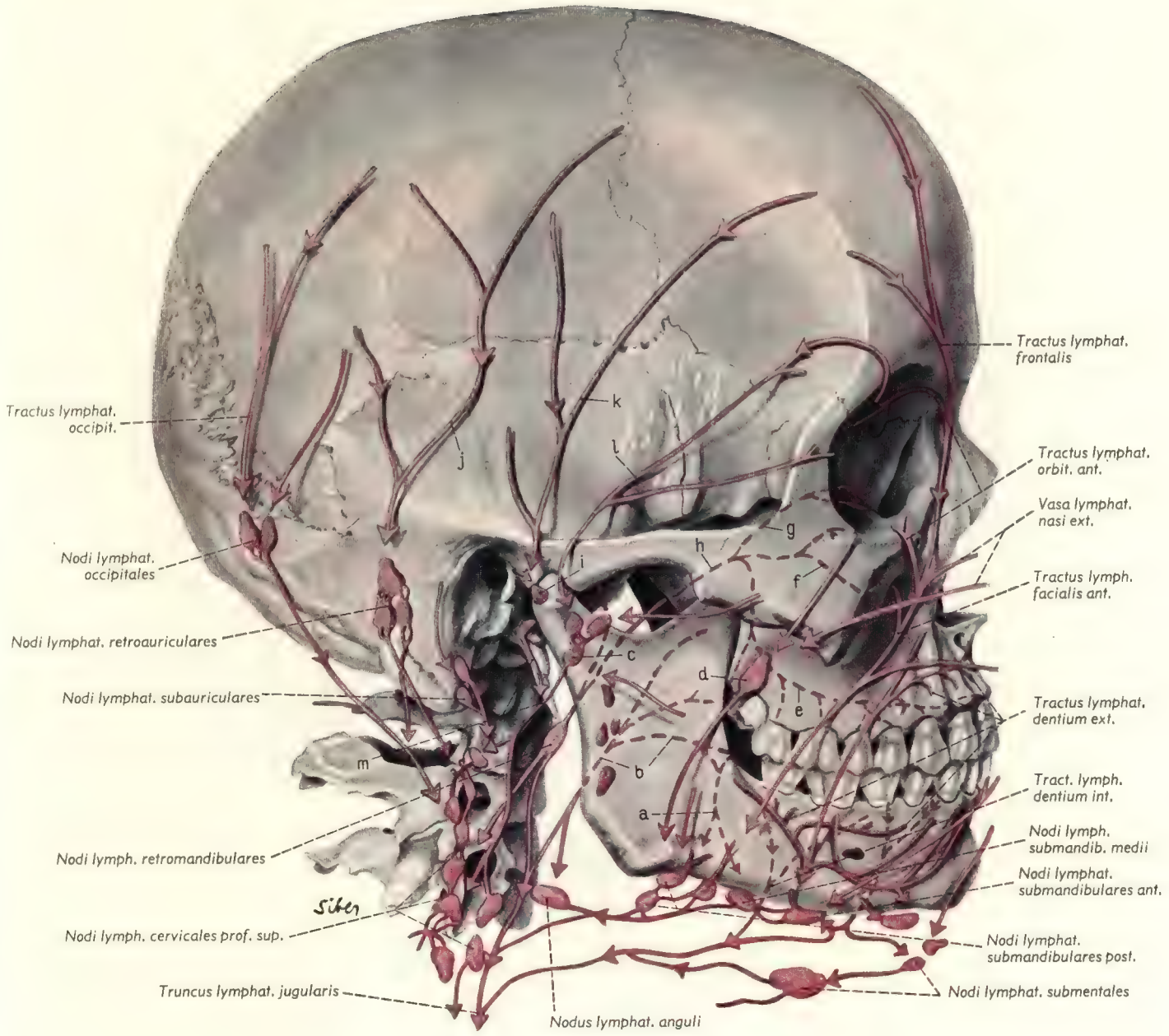

a = voie lymphatique afférente inférieure et antérieure de la tonsille palatine
b = voie lymphatique afférente postérieure et supérieure de la tonsille palatine
c = Nodi lymphat. parotidei
d = Nodus lymphat. buccalis
e = voie lymphatique interne de drainage des dents supérieures
f = voie lymphatique satellite de l'artère infra-orbitaire
g = voie lymphatique orbitaire postérieure
h = voie lymphatique satellite de l'artère maxillaire
i = Nodi lymphat. praeauriculares
j = Tractus lymphaticus retroauricularis
k = voie lymphatique temporale moyenne satellite de l'artère temporale superficielle
l = voie lymphatique temporale antérieure et pédicule temporal satellites de l'artère zygomatico-orbitaire
m = Tractus lymphaticus facialis post.

Fig. 22. Les voies lymphatiques de la tête avec les noeuds lymphatiques correspondants (demi-schématique). Les voies profondes sont en pointillés. Les lymphatiques de la langue, du pharynx, etc. ne sont pas représentés.

Fig. 23. Artériographie de l'artère carotide externe et de ses branches.

Fig. 24 (à droite, en haut). Les veine diploïques, radiographie de profil (les veines sont claires).

Fig. 25 (à droite, en bas). Les veines diploïques de la voûte du crâne après l'ablation de la lame externe des os plats du crâne (d'après Sobotta/Becher).

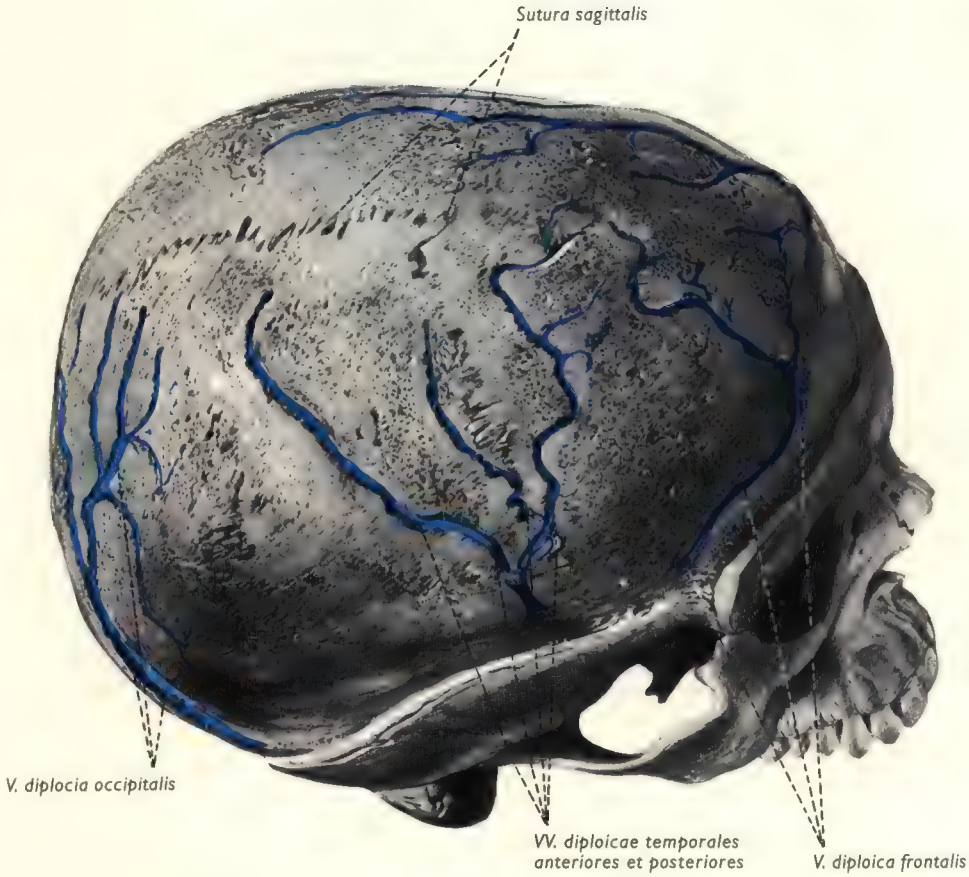
Sutura sagittalis
V. diplocia occipitalis
VV. diploicae temporales
anteriores et posteriores
V. diploica frontalis

Fig. 24, 25

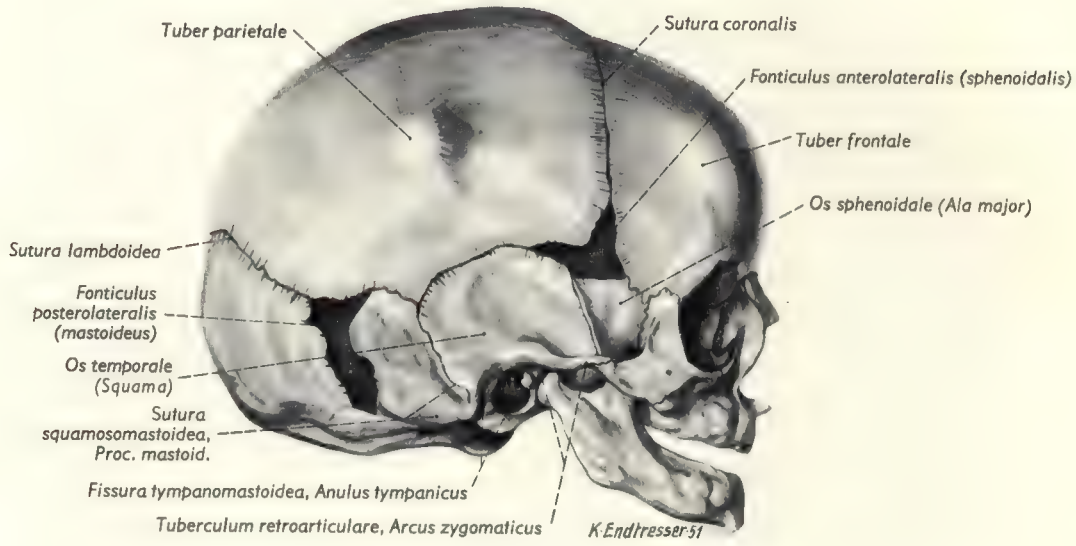

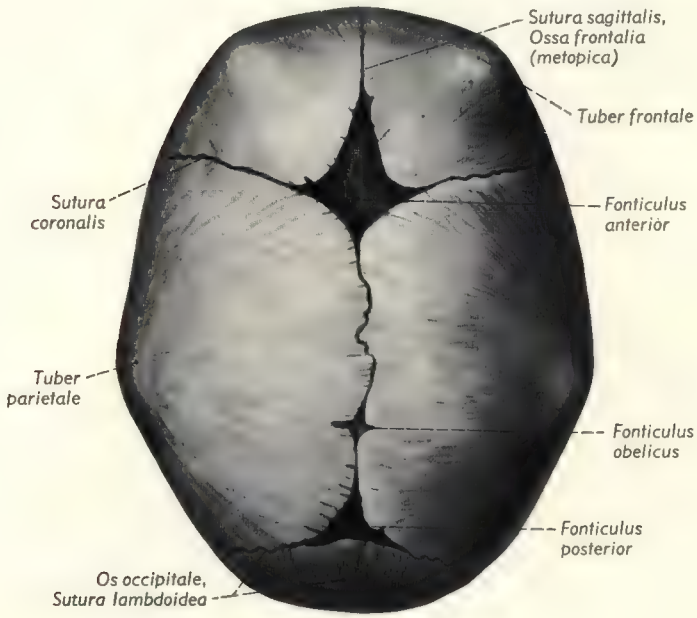

Fig. 26. Le crâne d'un nouveau-né en vue latérale droite.

Fig. 27. Le crâne d'un nouveau-né en vue supérieure.

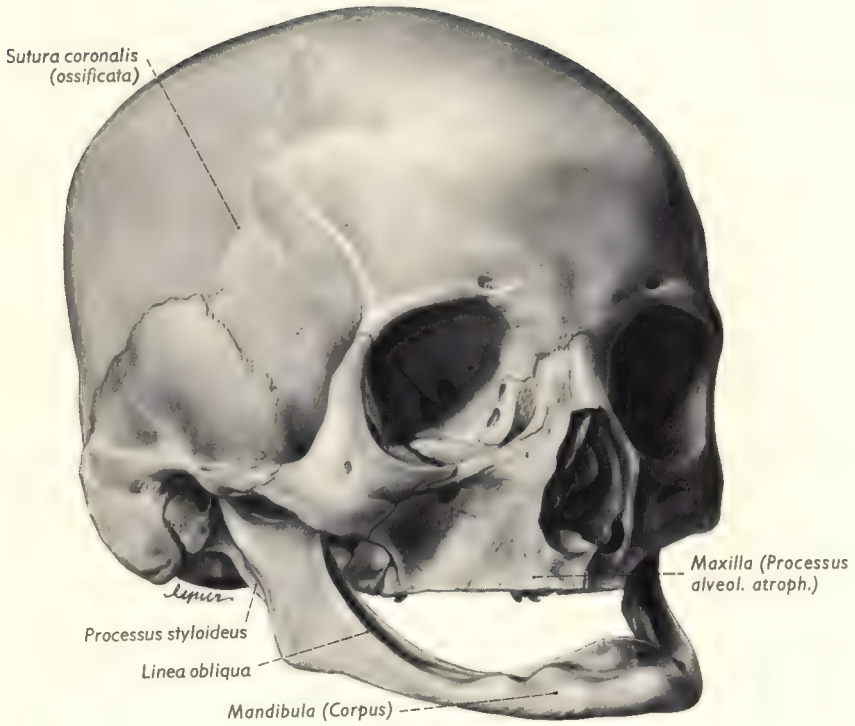

Fig. 28. Le crâne d'un vieillard (réduction de moitié).

Le cerveau et les méninges

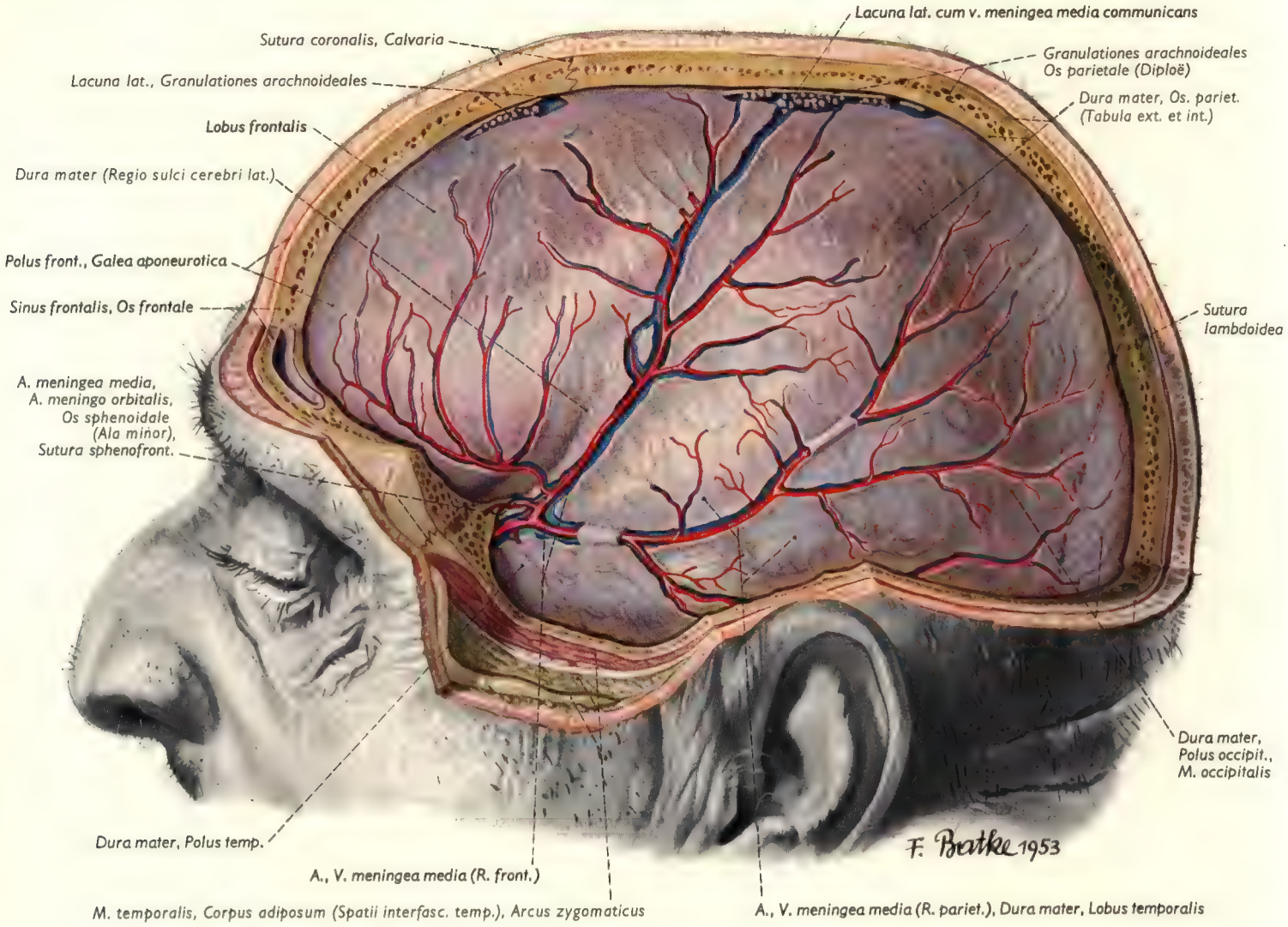

Fig. 29. Mise à nu de la dure-mère du cerveau en vue latérale avec l'artère et la veine méningée moyenne.

Fig. 29

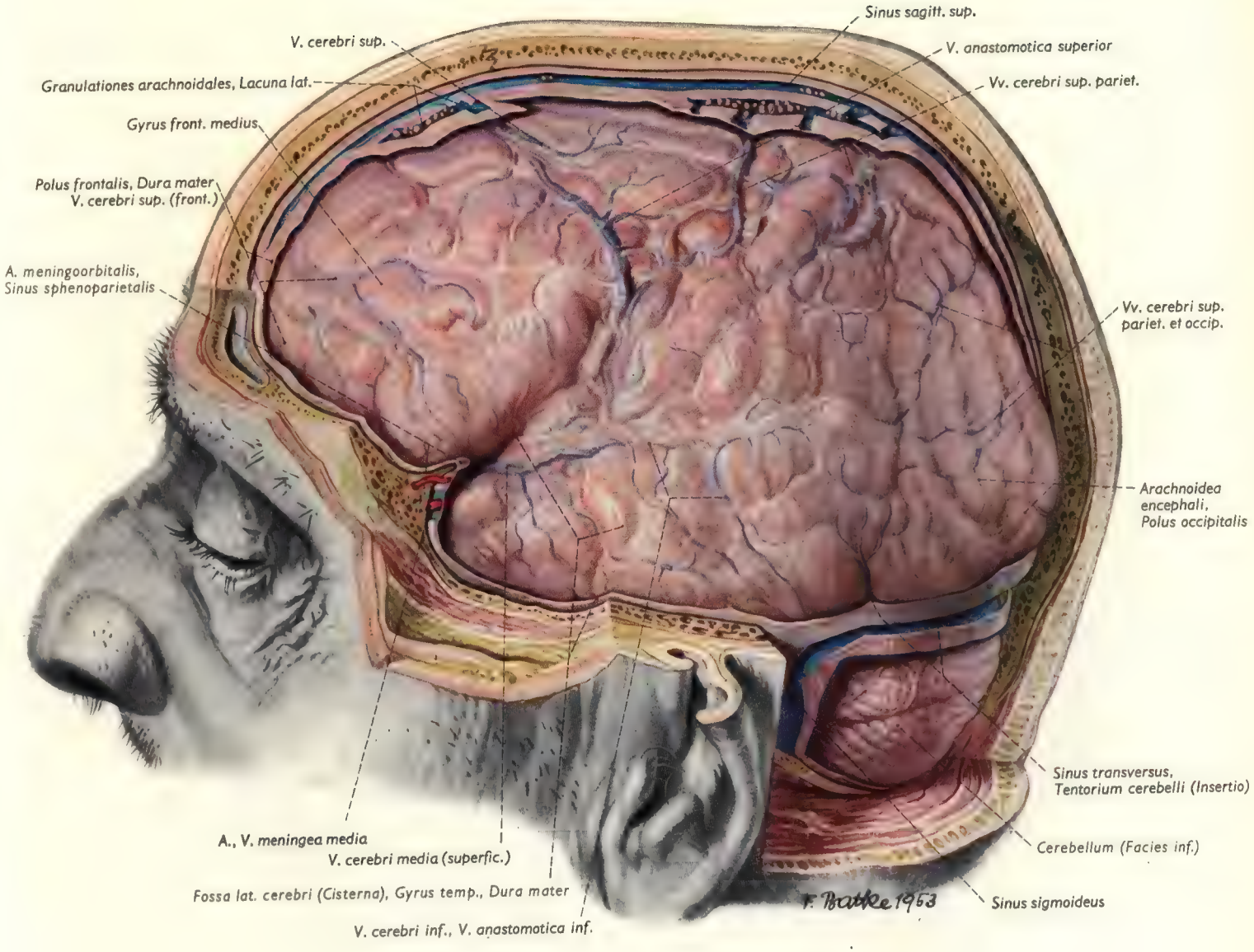

Fig. 30. Hémisphère cérébral gauche et cervelet, in situ, recouverts par l'arachnoïde.

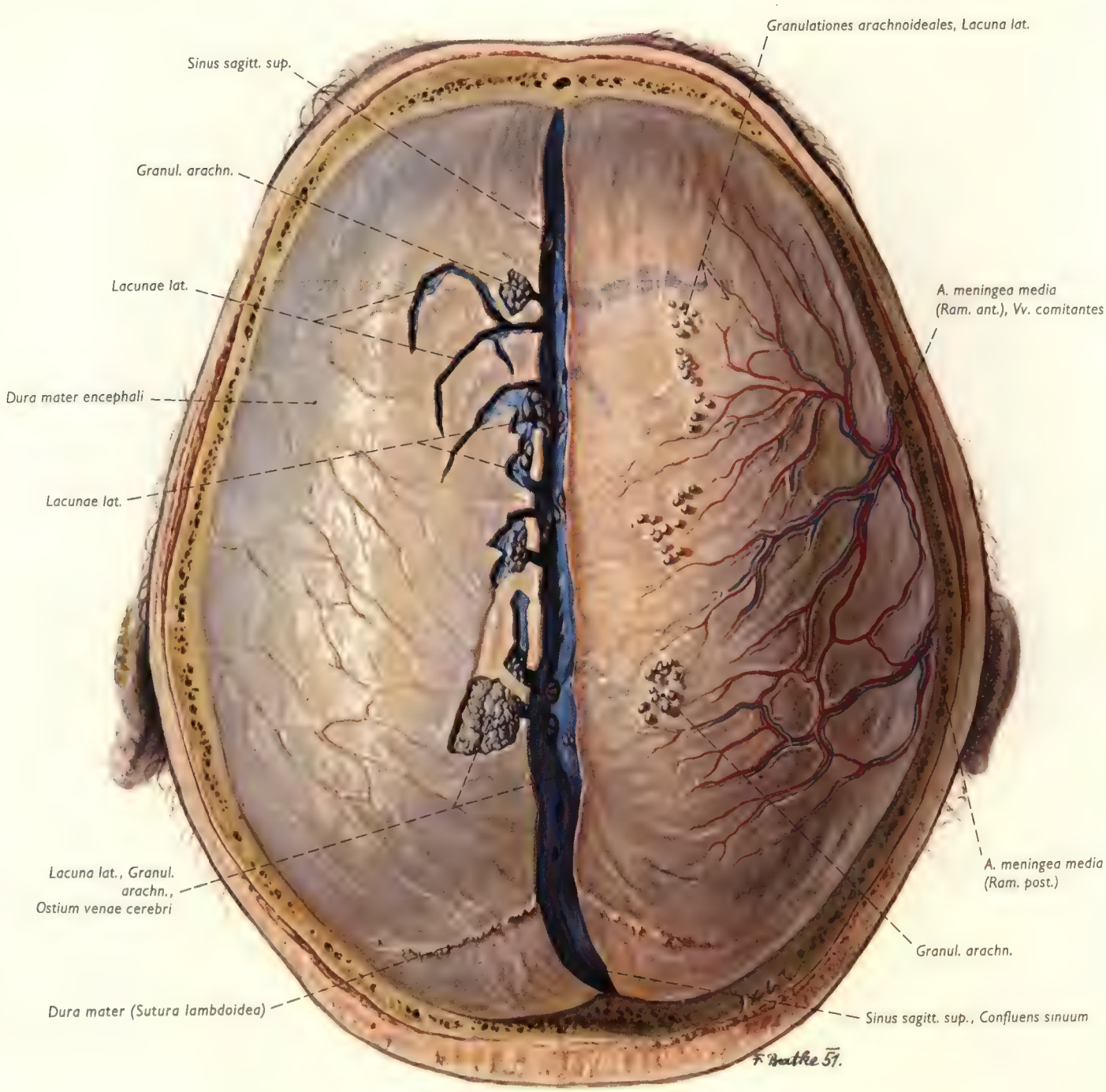

Fig. 31. Vue supérieure de la dure-mère après ablation de la voûte du crâne par une coupe circulaire de la boîte cranienne. Sinus sagittal supérieur et lacunes latérales ouverts.

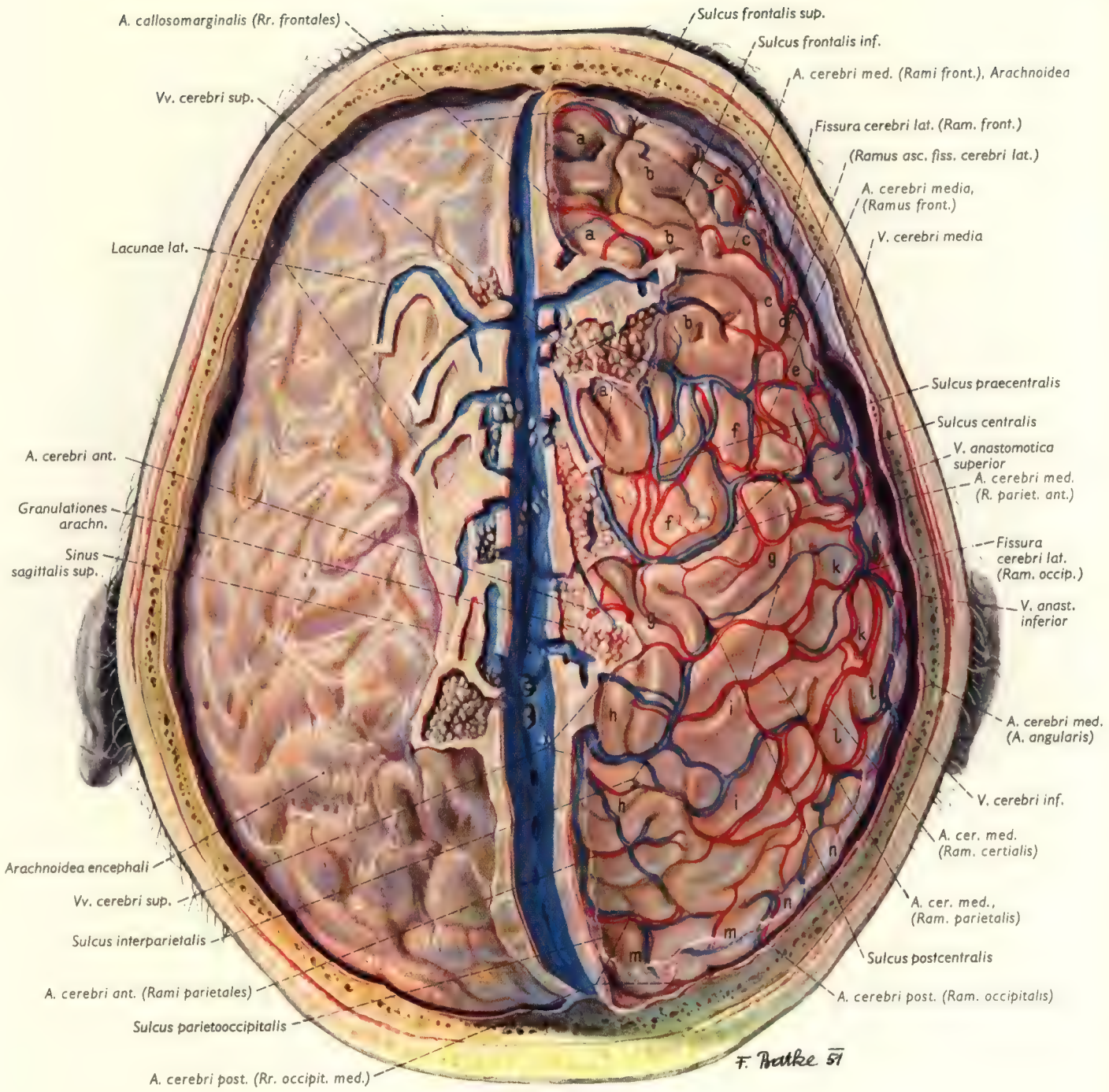

a = Gyrus frontalis sup.
b = Gyrus frontalis med.
c = Gyrus frontalis inf.
d = Pars triangularis } Gyrus frontalis inf.
e = Pars opercularis } Gyrus frontalis inf.
f = Gyrus praecentralis
g = Gyrus postcentralis
h = Lobulus pariet. sup.
i = Lobulus pariet. inf.
k = Gyrus supramarginalis
l = Gyrus angularis
m = Gyri occipitales sup.
n = Gyri occipitales lat.

Fig. 32. Mise à nu du cerveau, vue supérieure. Sur l'hémisphère droit, les vaisseaux sont visibles après ablation de l'arachnoïde; du côté gauche, l'arachnoïde reste en place.

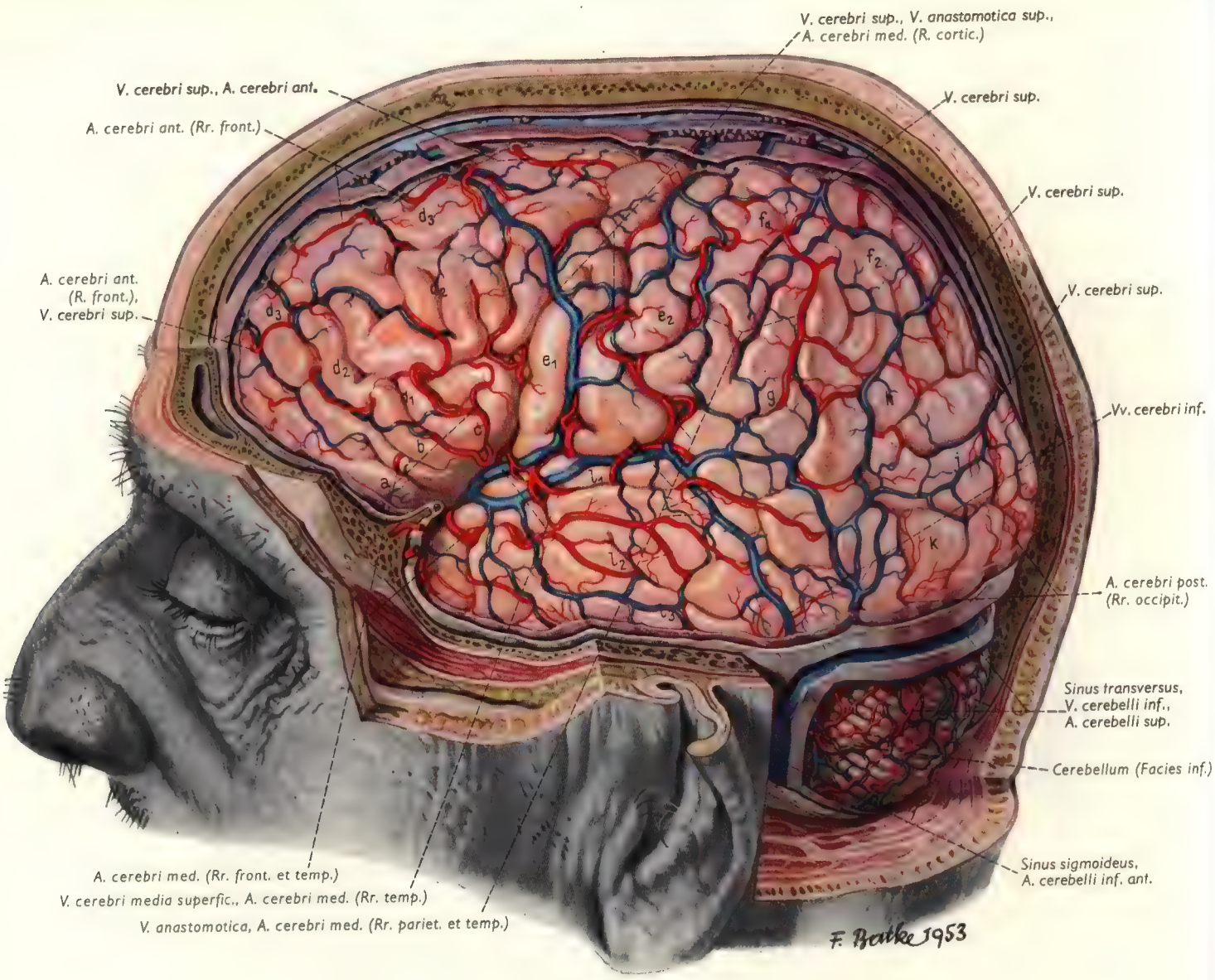

a	= Gyrus front. inf., Pars orbit.	d_1	= Gyrus front. inf.	g	= Gyrus supramarginalis
b	= Gyrus front. inf., Pars triangularis	d_2	= Gyrus front. med.	h	= Gyrus angularis
c	= Gyrus front. inf., Pars opercularis	d_3	= Gyrus front. sup.	j, k	= Gyri occipitales
		e_1	= Gyrus praecentralis	l_1	= Gyrus temporalis sup.
		e_2	= Gyrus postcentralis	l_2	= Gyrus temporalis med.
		f_1, f_2	= Lobulus pariet. sup.	l_3	= Gyrus temporalis inf.

Fig. 33. Mise à nu du cerveau, vue latérale; sur cette région, l'arachnoïde a été complètement enlevée découvrant ainsi l'hémisphère cérébral et le cervelet avec leurs vaisseaux.

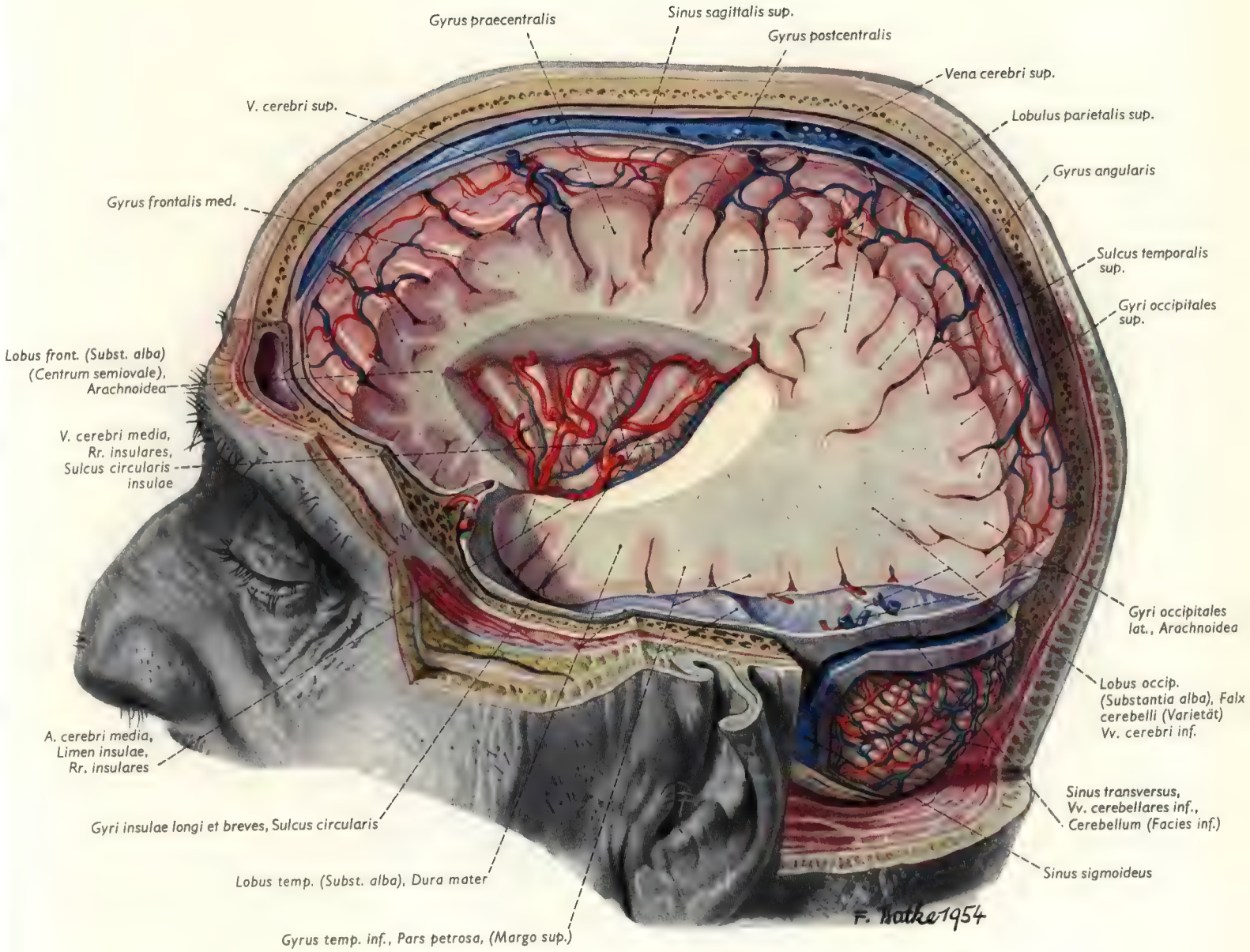

Fig. 34. Mise à nu du lobe de l'insula par une coupe parasagittale avec ablation des opercules.

Sinus sagittalis sup., V. cerebri sup.
V. cerebri sup.,
Arachnoidea encephali

V. cerebri sup.

Ventriculus lateralis, Capsula interna
(Crus posterius),
Nucleus lentiformis

Capsula interna
(Crus anterius),
Ventriculus lat.
(Cornu anterius),
Lobus frontalis
(Substantia alba)

Corpus callosum,
Ventriculus lat.
(Plexus choroideus),
Nucleus caudatus

Lobus temporalis,
A. meningea media,
Sinus sphenoparietalis

Glomus
choroideum,
Lobus occipit. (Substantia
alba)

Ventric. lat. (Cornu posterius),
Calcar avis

Lobus occipitalis,
Arachnoidea
encephali

Sinus transversus,
Tentorium cerebelli,
V. cerebri inferior

Eminentia collateralis
Capsula int.
(Pars retrolentic.),
Plexus choroideus ventric. lat.,
Cornu inferius

Lobulus semilunaris inferior

Lobulus semilunaris superior,
Cerebellum (Fissura horizont.)

Sinus sigmoideus

a = Gyrus frontalis inf.,
Pars orbitalis
b = Gyrus frontalis medius
c = Gyrus praecentralis
d = Gyrus postcentralis
e = Lobulus pariet. sup.
f = Gyrus angularis
h = Gyri occipitales sup.
j = Gyri occipitales inf.
k = Gyrus temporalis inferior
l = Gyrus occipitotemporalis lateralis

A. cerebri media

F. Batke 1954

Pes hippocampi, Corpus amygdaloideum,
Capsula interna (Pars sublentiformis)

Lobus temporalis (Substantia alba), Pars petrosa (Margo sup.)
Nucleus caudatus (Cauda)

1 = Capsula int. (Crus ant.), Caput nuclei caudati, Ventric. lat. (Cornu ant.)
2 = Plexus choroideus ventric. lat., V. choroidea
3 = Capsula int. (Crus post.), V. thalamostriata (= V. fronto-parietalis int.)
4 = Taenia fornicis, Taenia choroidea
5 = Stria terminalis, Lamina affixa
6 = Crus fornicis
7 = Tapetum
8 = Calcar avis
9 = Trigonum et Eminentia collateralis

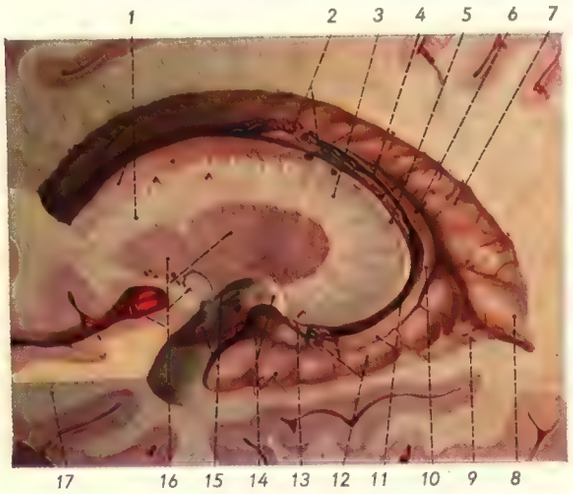

10 = Taenia fornicis
11 = Fissura choroidea, Fimbria hippocampi
12 = Pes hippocampi, Plexus choroideus, A. choroidea ant.
13 = Velum Aebianum
14 = Uncus, Nucleus caudatus, Cauda, Hippocampus cum digitationibus
15 = Corpus amygdaloideum, Capsula interna (Pars sublentiformis)
16 = Nucleus lentiformis, Commissura ant., A. cerebri media
17 = Polus lobi temporalis

Fig. 35 (en haut). Mise à nu du cerveau, vue latérale. Le ventricule latéral gauche est ouvert.

Fig. 36 (en bas). Ventricule latéral gauche, noyaux gris de la base et capsule interne.

Fig. 35, 36

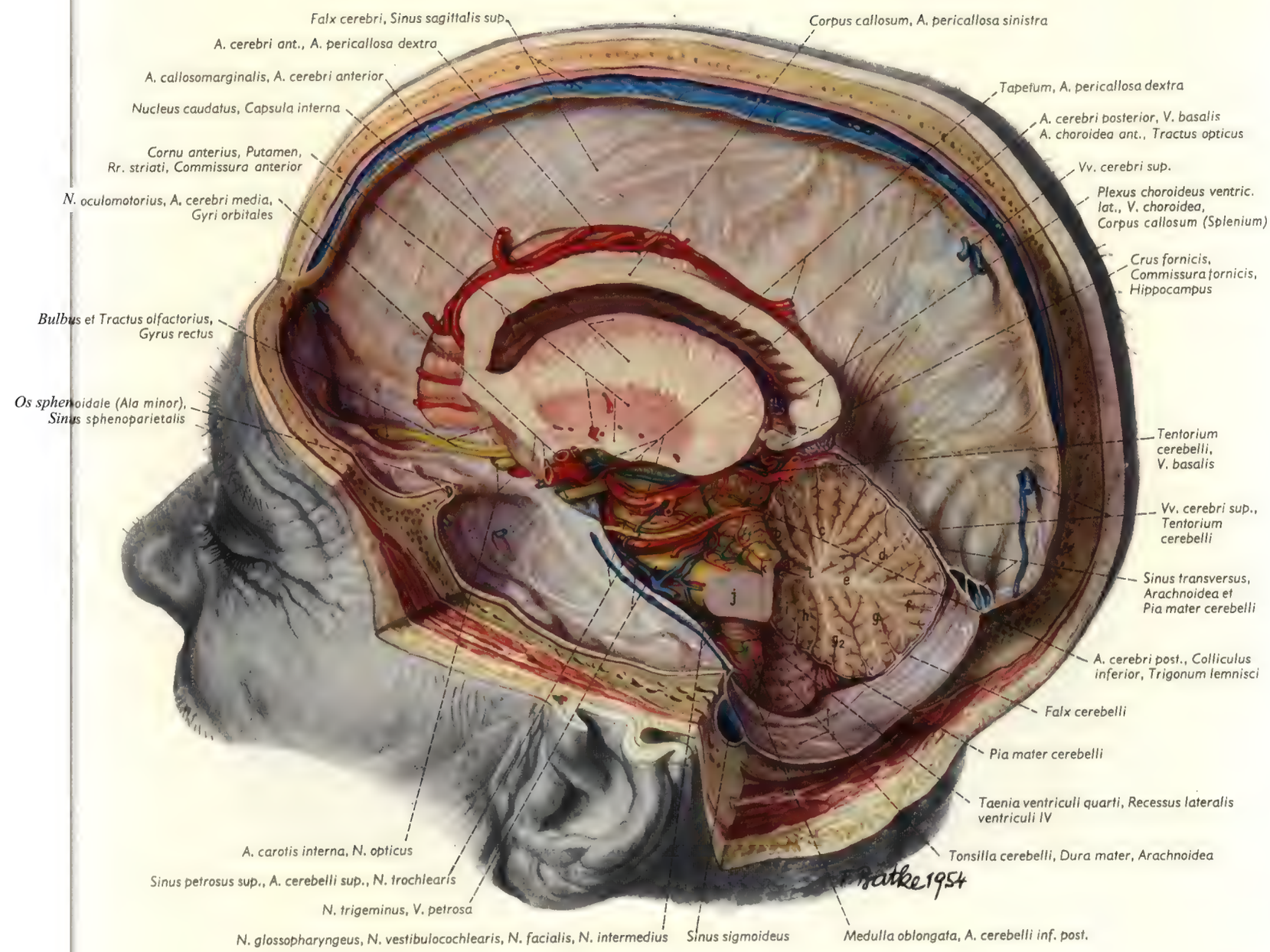

a = Lingula cerebelli, Velum medullare ant.
b = Ala lobuli centralis
c = Culmen
d = Declive
e = Arbor vitae cerebelli
f = Folium vermis
g_1 = Tuber vermis
g_2 = Pyramis vermis
h = Uvula
i = Nodulus
j = Pedunculus cerebellaris medius, Pedunculus cerebellaris inf.
k = Pedunculus cerebellaris superior
l = Fastigium

Fig. 37. Mise à nu du cerveau, vue latérale. Ablation presque totale de l'hémisphère cérébral gauche et de l'hémisphère cérébelleux gauche.

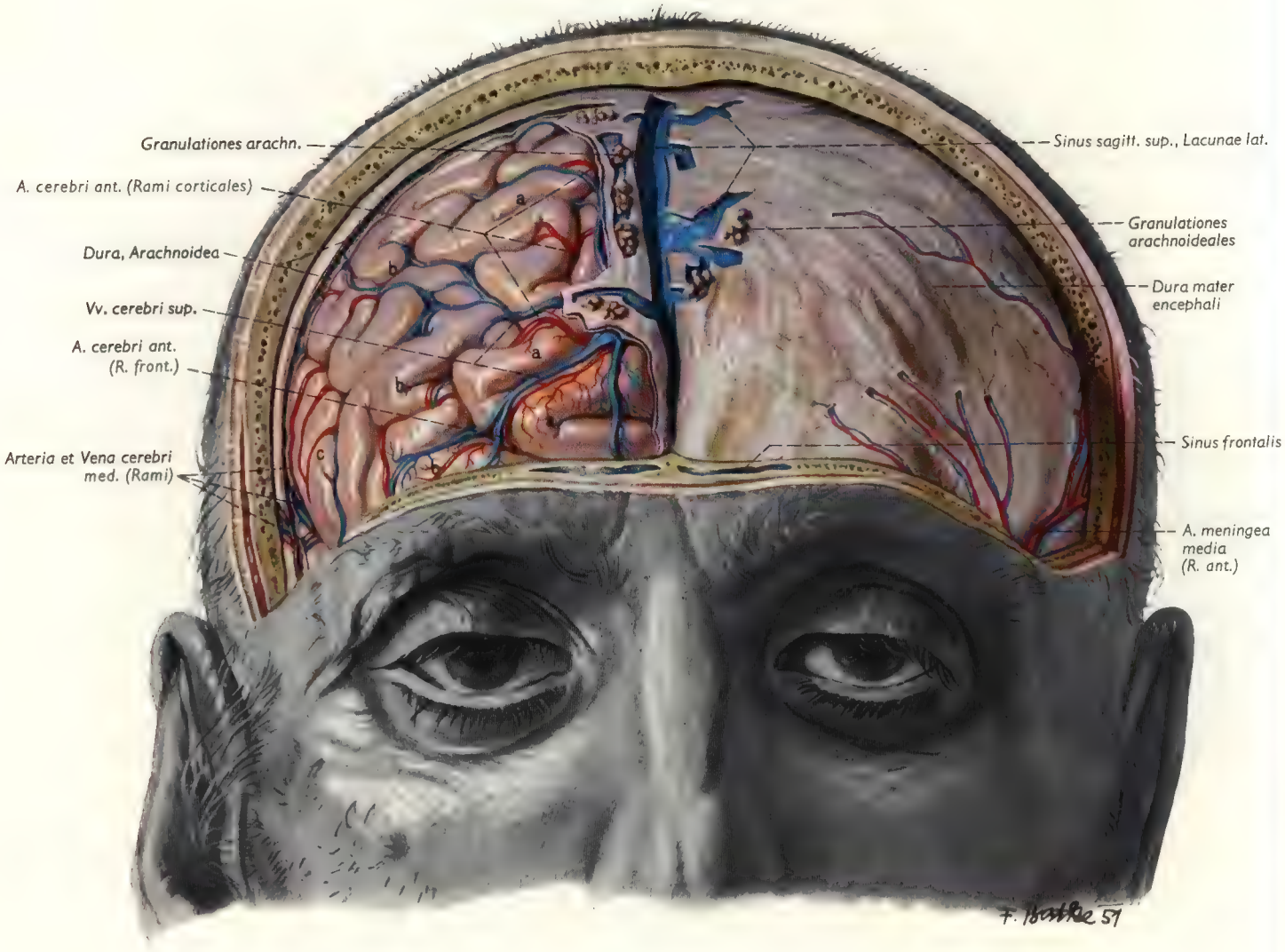

a = Gyrus frontalis sup.
b = Gyrus frontalis med.
c = Gyrus frontalis inf.

Fig. 38. Mise à nu des hémisphères cérébraux, vue antérieure. Ablation de la voûte du crâne jusqu'à la suture coronale.

Fig. 38

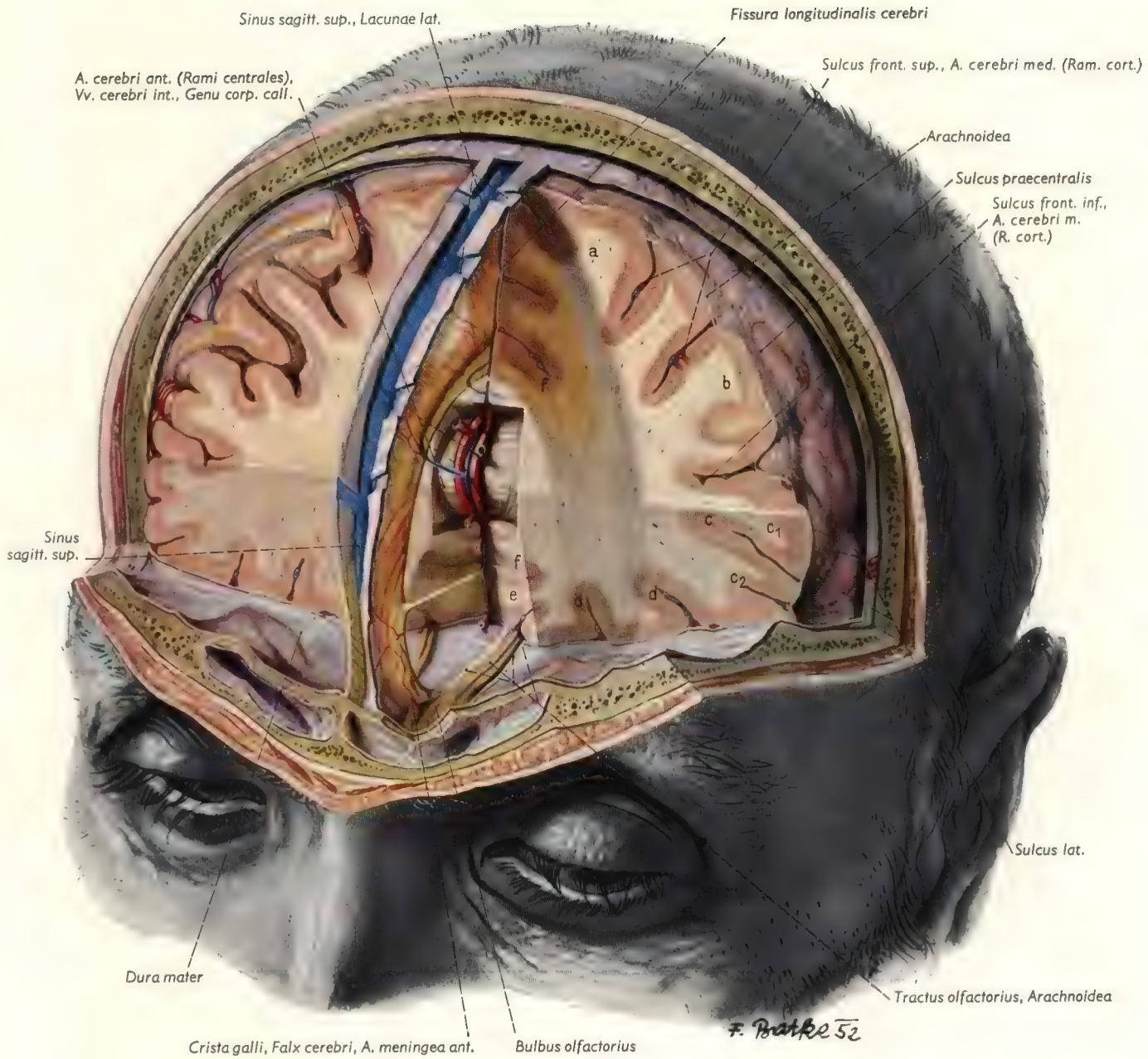

a = Gyrus frontalis sup.
b = Gyrus frontalis med.
c = Gyrus frontalis inf.
c_1 = Pars triangularis des Gyrus front. inf.
c_2 = Pars orbitalis des Gyrus front. inf.
d = Gyri orbitales
e = Gyrus recrus
f = Gyrus cinguli

Fig. 39. Vue sur le bulbe et le tractus olfactif, et sur le genou du corps calleux. Ablation partielle de deux lobes frontaux; la faux du cerveau reste en place.

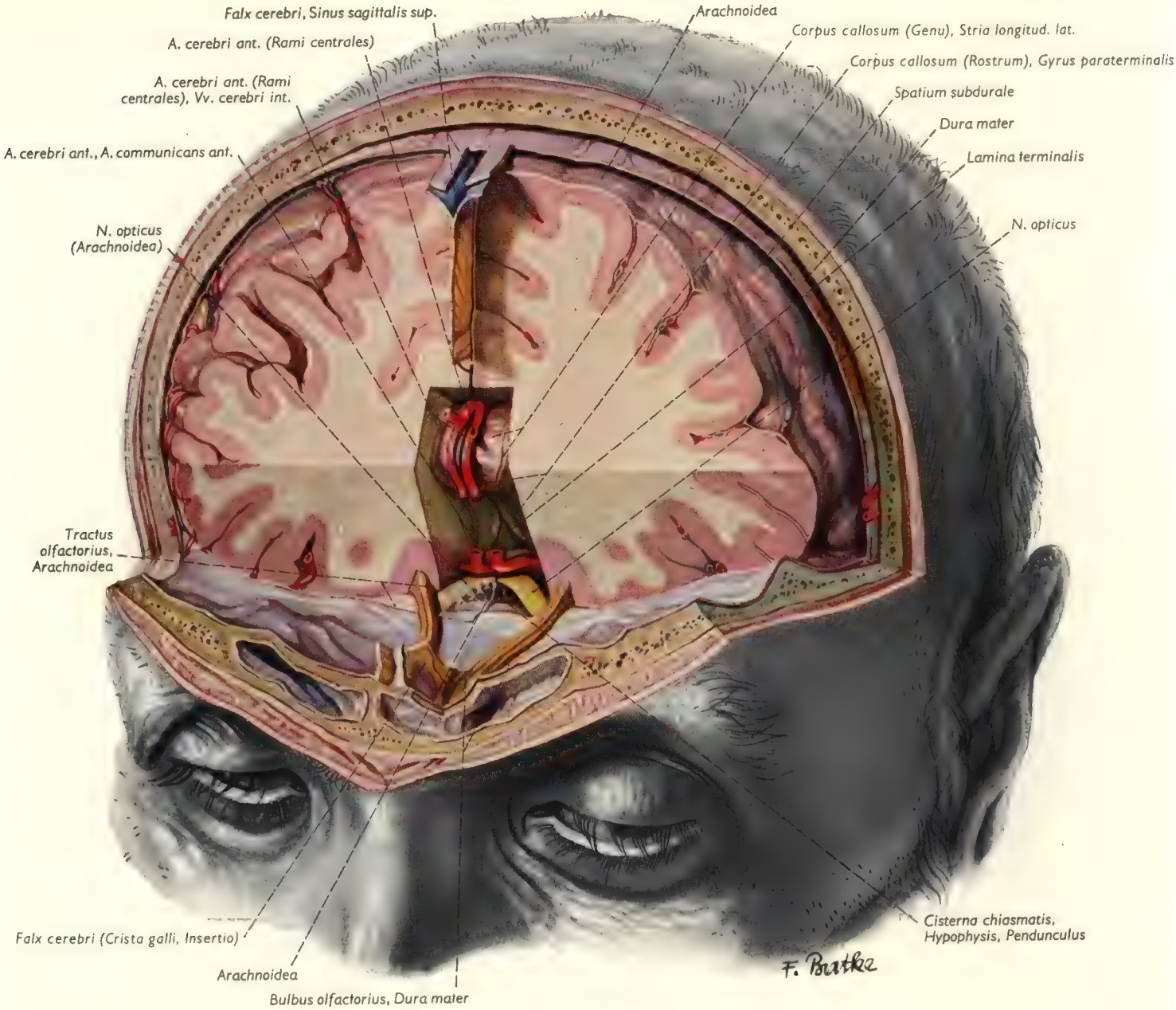

Fig. 40. Vue antérieure du cerveau. Ablation large des lobes frontaux et de la faux du cerveau mettant en évidence du côté basal la région de la selle turcique avec ses vaisseaux et ses nerfs. A remarquer le position des artères cérébrales antérieures et du nerf optique.

Fig. 40

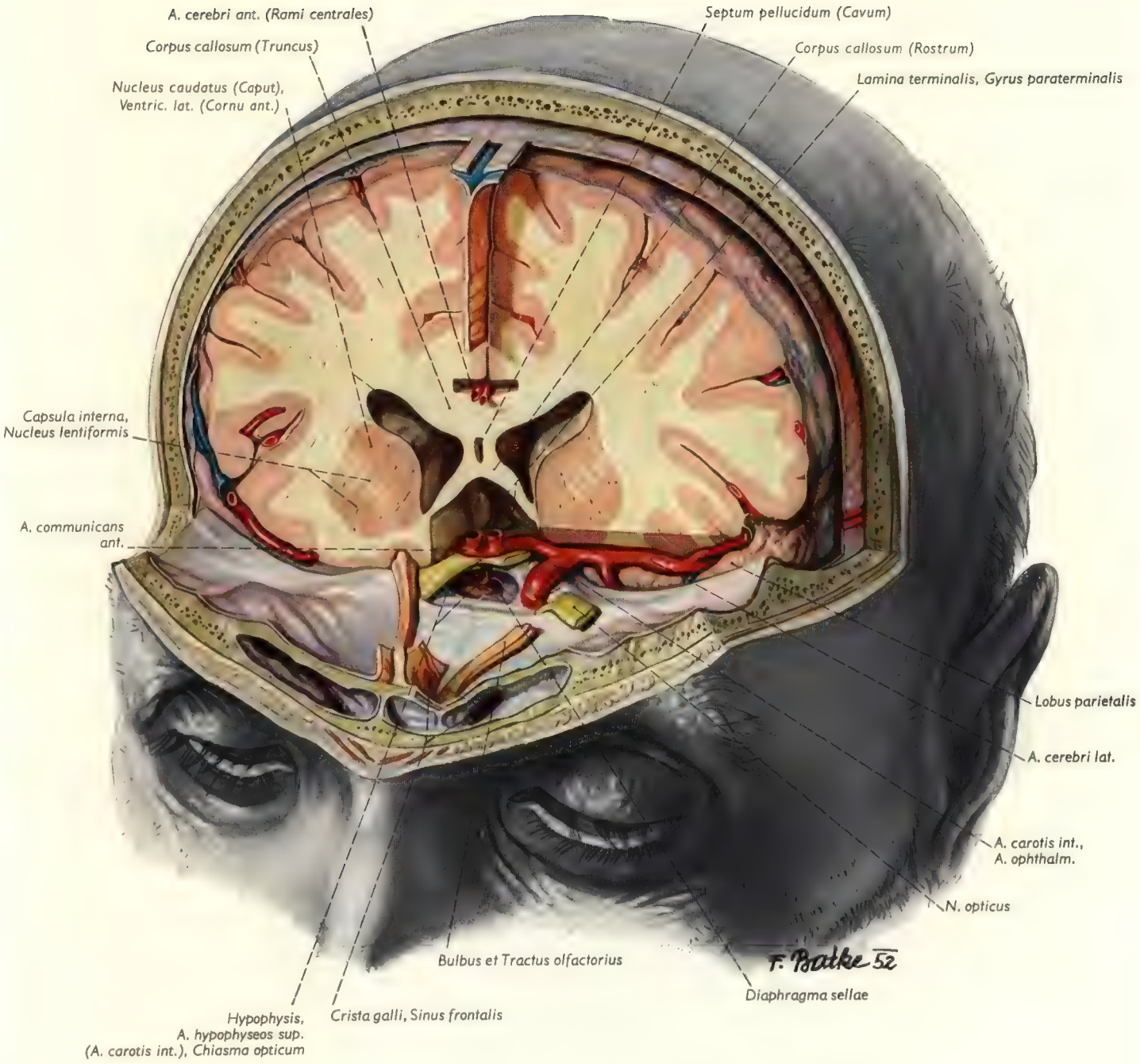

Fig. 41. Les artères et les nerfs de la région hypophysaire suprasellaire avec la terminaison de la carotide interne. La face supérieure de l'hypophyse et la tige pituitaire sont visibles. Coupe frontale des hémisphères cérébraux au niveau du chiasma optique.

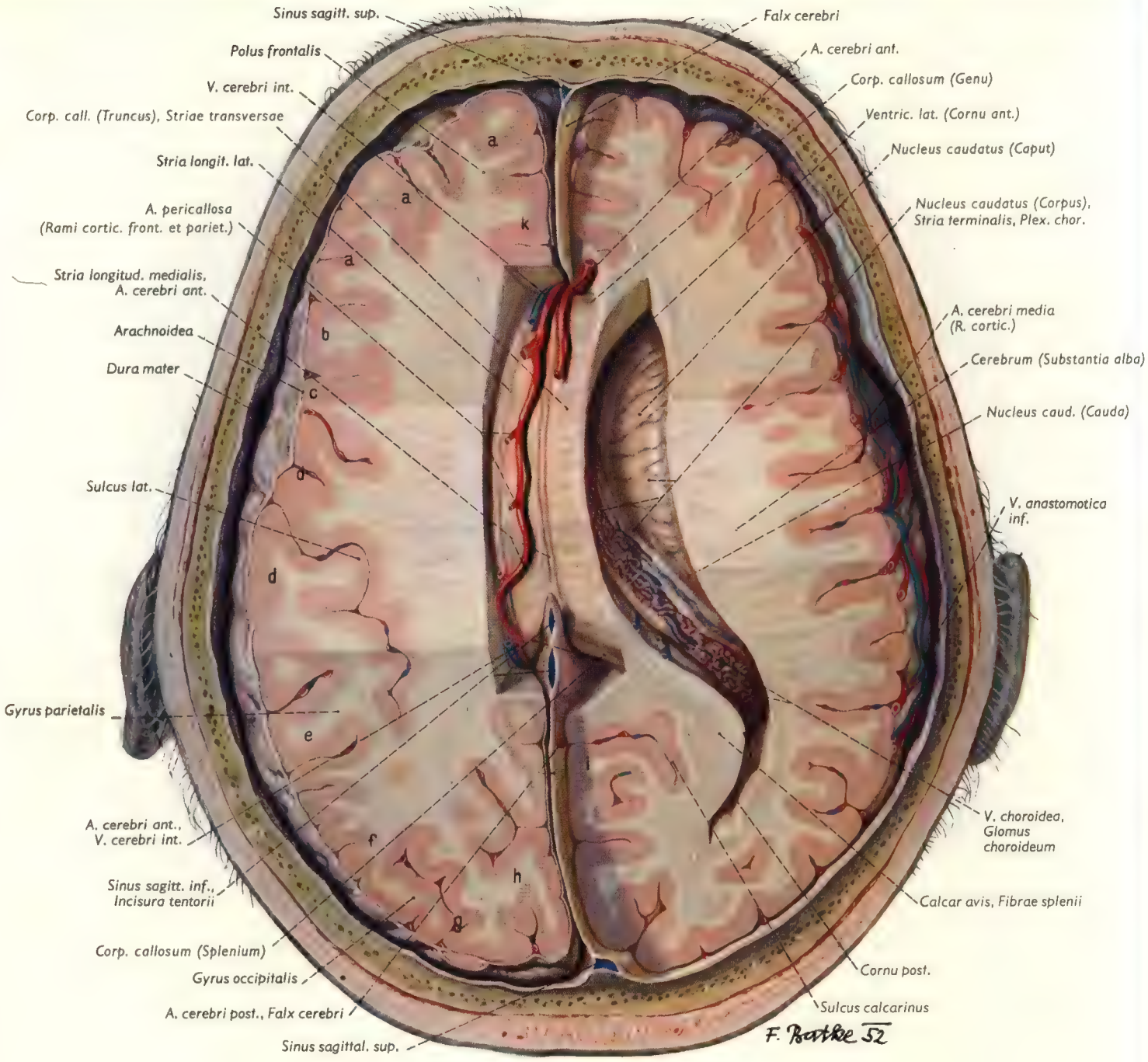

a = Gyrus frontalis sup.
b = Gyrus praecentralis
c = Gyrus postcentralis
d = Gyrus supramarginalis
e = Gyrus angularis
f = Gyri occipitales lat.
g = Gyri occipitales sup.
h = Cuneus
i = Isthmus gyri fornicati (G. cinguli)
k = Gyrus cinguli

Fig. 42. Coupe horizontale in situ des hémisphères cérébraux au-dessus des commissures. Le ventricule latéral (corne antérieure, partie centrale, corne postérieure) est ouvert du côté droit.

Fig. 42

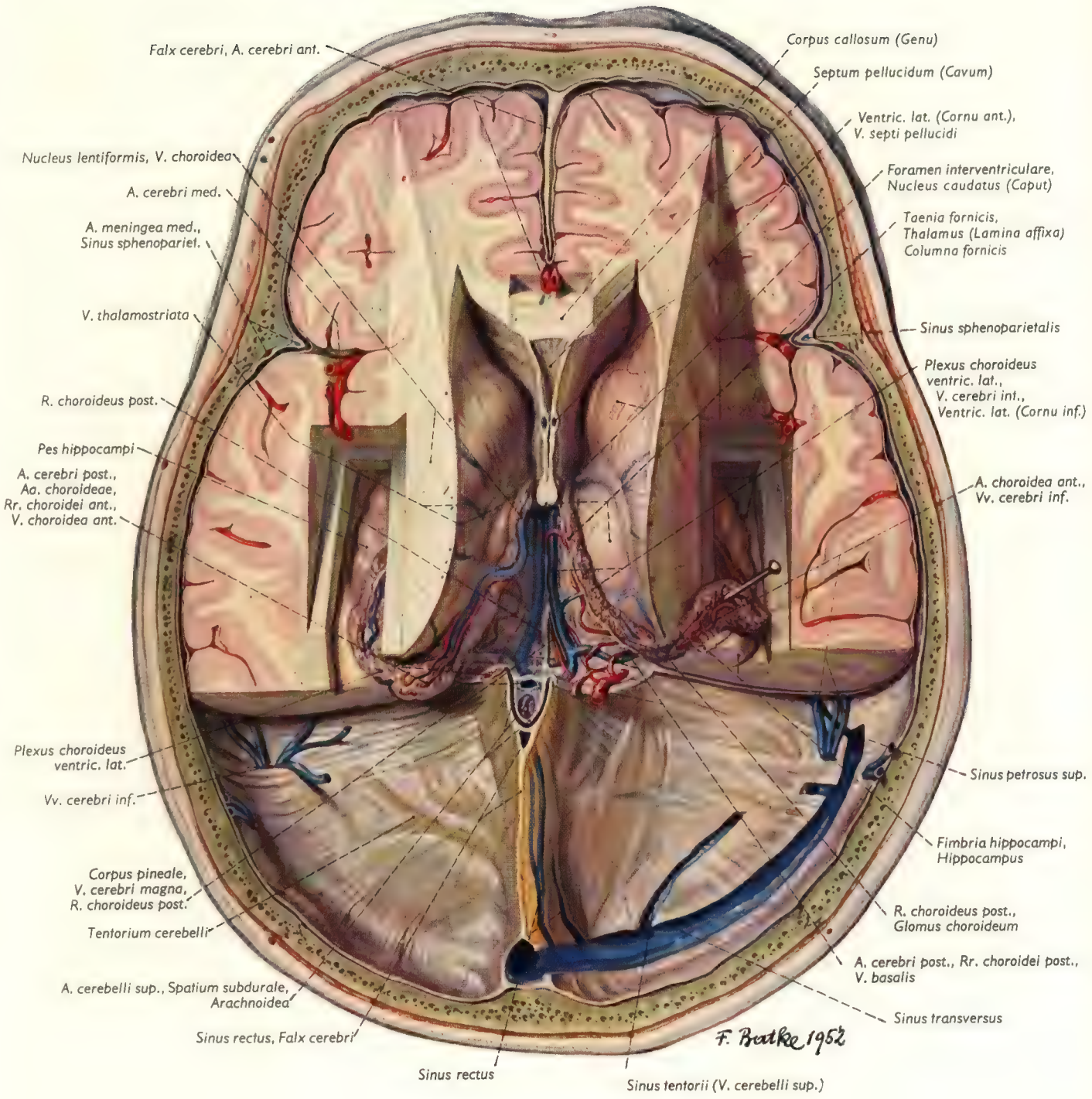

Fig. 43. Mise à nu du cerveau, en vue supérieure, montrant la toile choroïdienne du troisième ventricule avec, du côté droit, la dissection des veines. Les plexus choroïdes, les ventricules latéraux restent en place. L'épiphyse est visible du côté droit dans sa niche lepto-méningée. Sur la tente du cervelet, le sinus transverse droit est ouvert.

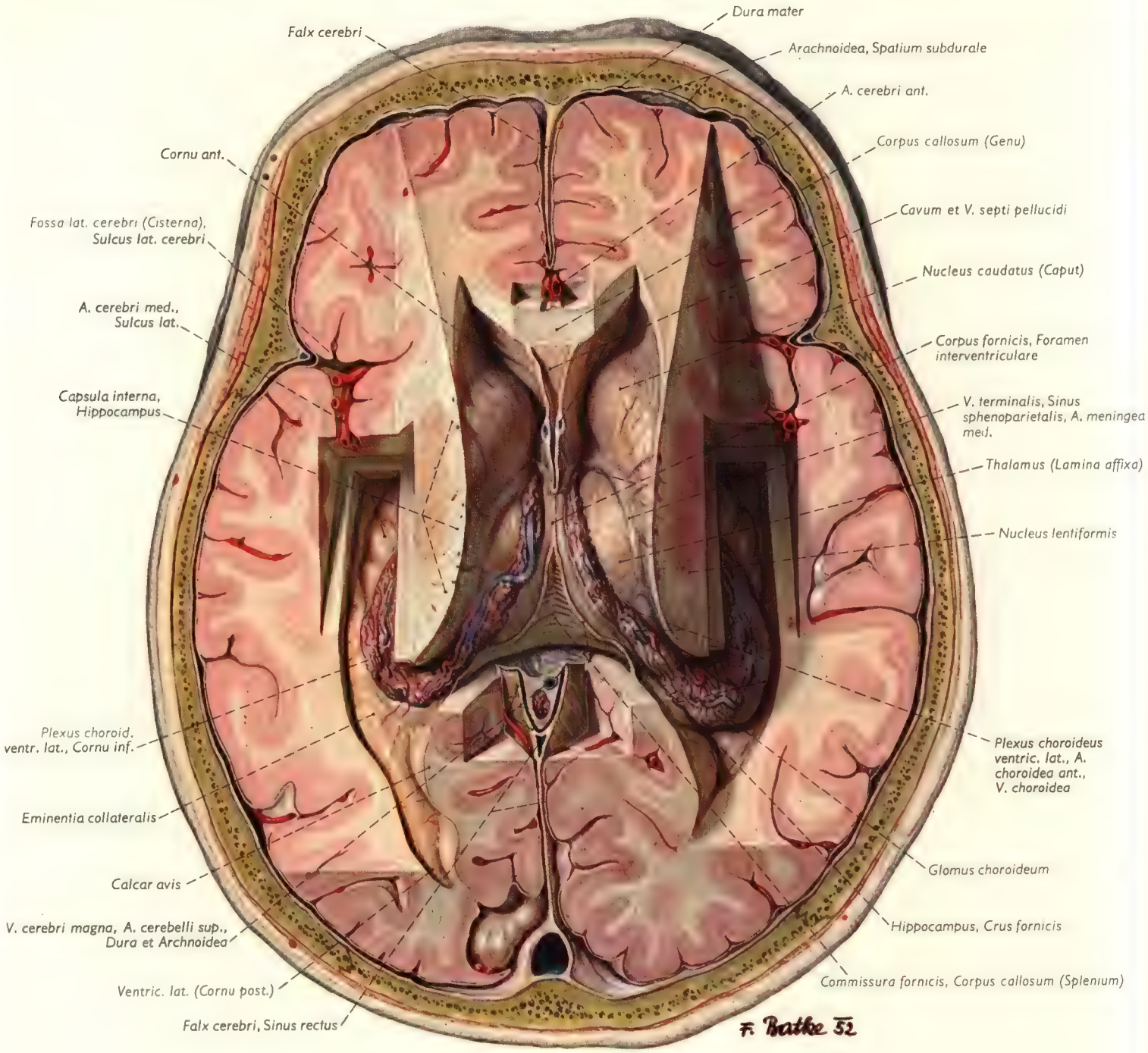

Fig. 44. Mise à nu du cerveau, en vue supérieure. Le corps calleux a été enlevé par deux coupes, l'une antérieure, l'autre postérieure. Une coupe sagittale bilatérale des noyaux gris met en évidence le milieu du corps du fornix et sa commissure; ainsi, deviennent visibles la corne inférieure et les plexus choroïdes du ventricule latéral. Coupe horizontale par le septum pellucidum; la cavité du septum pellucidum est ouverte.

Fig. 44

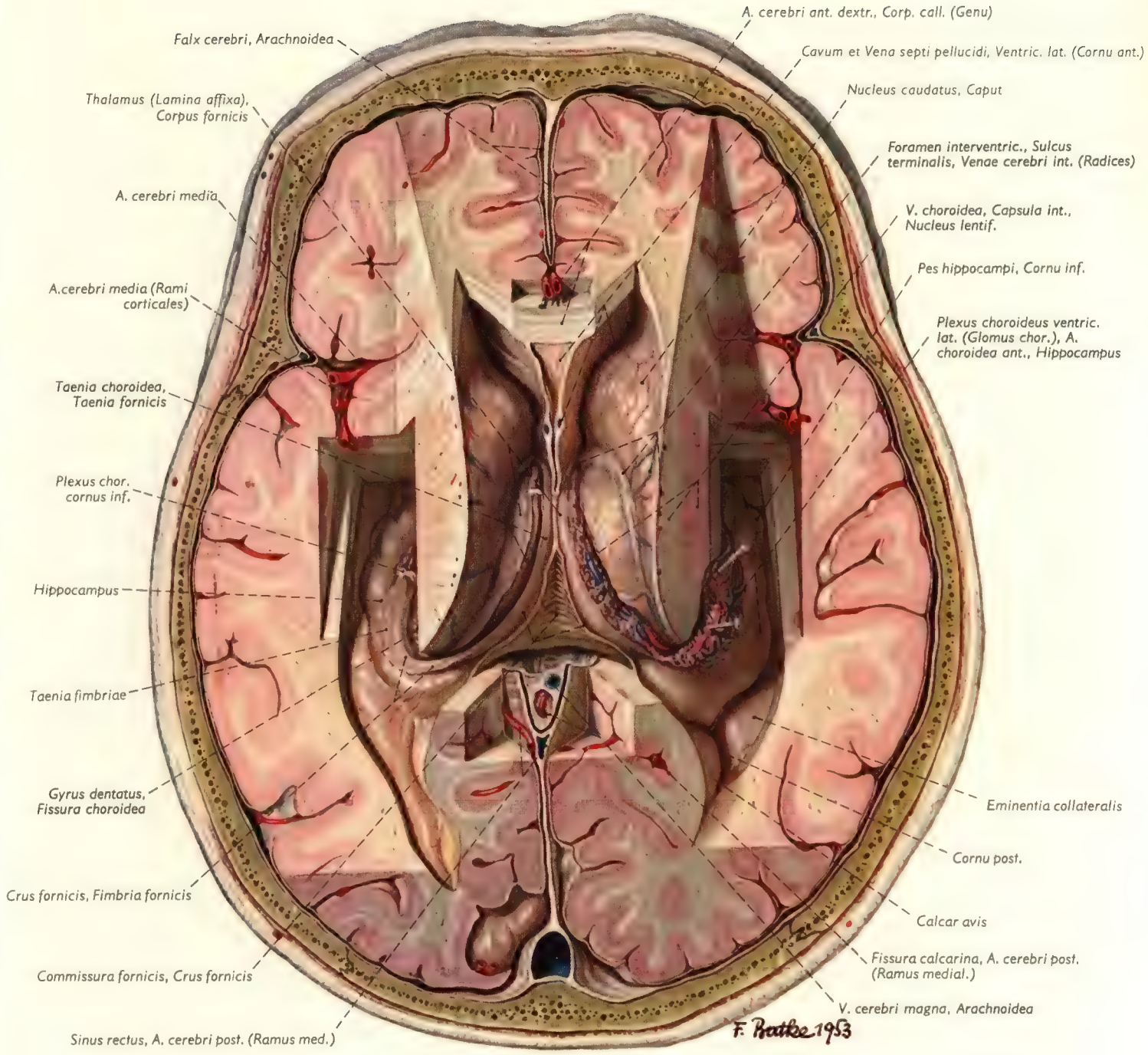

Fig. 45. Coupe horizontale du cerveau et du crâne au-dessus du thalamus. Dissection des cavités ventriculaires latérales.

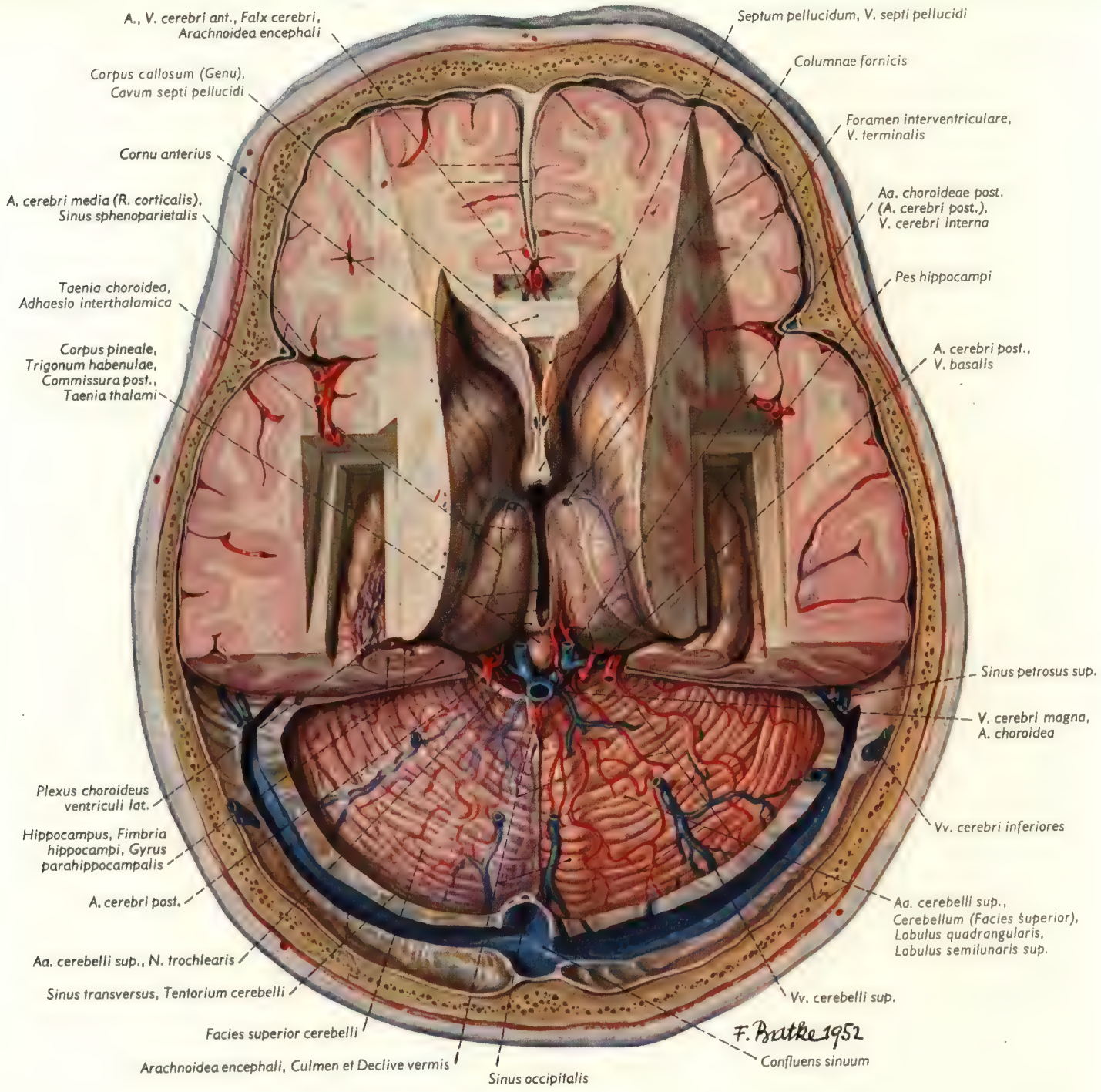

Fig. 46. Mise à nu du cerveau en vue supérieure. Ablation de la tente du cervelet par une coupe frontale et du lobe occipital. Le sinus transverse reste en place. Sur le cervelet, l'arachnoïde a été enlevée du côté droit: ainsi deviennent visibles la face supérieure du cervelet et ses vaisseaux.

Fig. 46

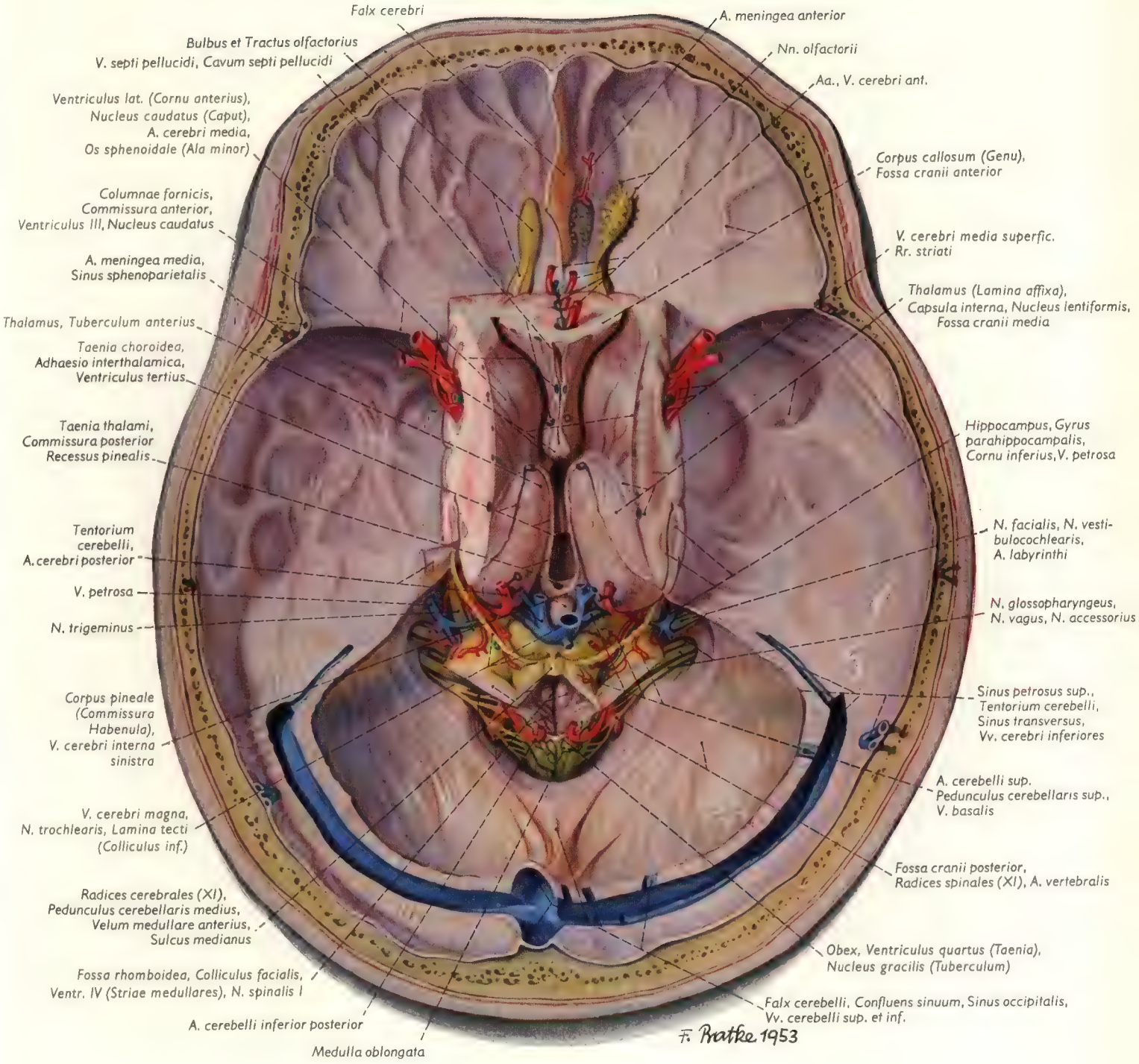

Fig. 47. Le tronc cérébral in situ. Le trajet intracrânien des nerfs crâniens. Les rapports du tronc cérébral avec les fosses crâniennes.

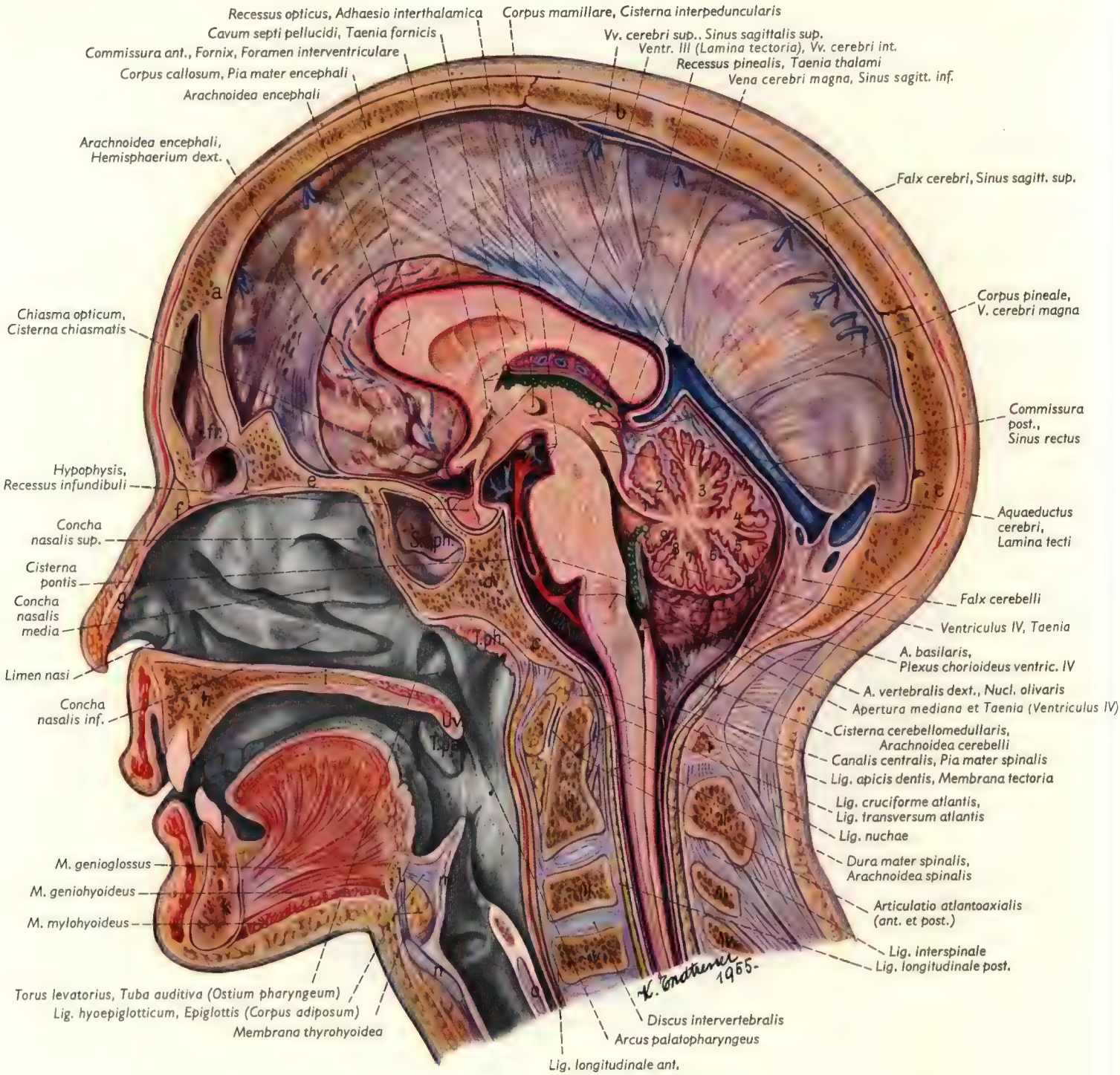

a	= Os frontale	h	= Maxilla	S. fr.	= Sinus frontalis	3	= Culmen
b	= Os parietale	i	= Os palatinum	S. sph	= Sinus sphenoidalis	4	= Declive
c	= Os occipitale	k	= Mandibula	T. pa	= Tonsilla palatina	5	= Folium vermis
d	= Os sphenoidale	l	= Os hyoideum	T. ph	= Tonsilla pharyngea	6	= Tuber vermis
e	= Os ethmoidale	m	= Epiglottis	Uv	= Uvula	7	= Pyramis vermis
f	= Os nasale	n	= Cartilago thyreoidea	1	= Lingula cerebelli	8	= Uvula vermis
g	= Cartilago nasi lateralis	o	= Cartilago cricoidea	2	= Lobus centralis	9	= Nodulus

Fig. 48. Coupe sagittale médiane de la tête. Les lignes de section de la lepto-méninge sont en rouge. Les surfaces de section des toiles choroïdiennes et des plexus choroïdes en vert.

Fig. 48

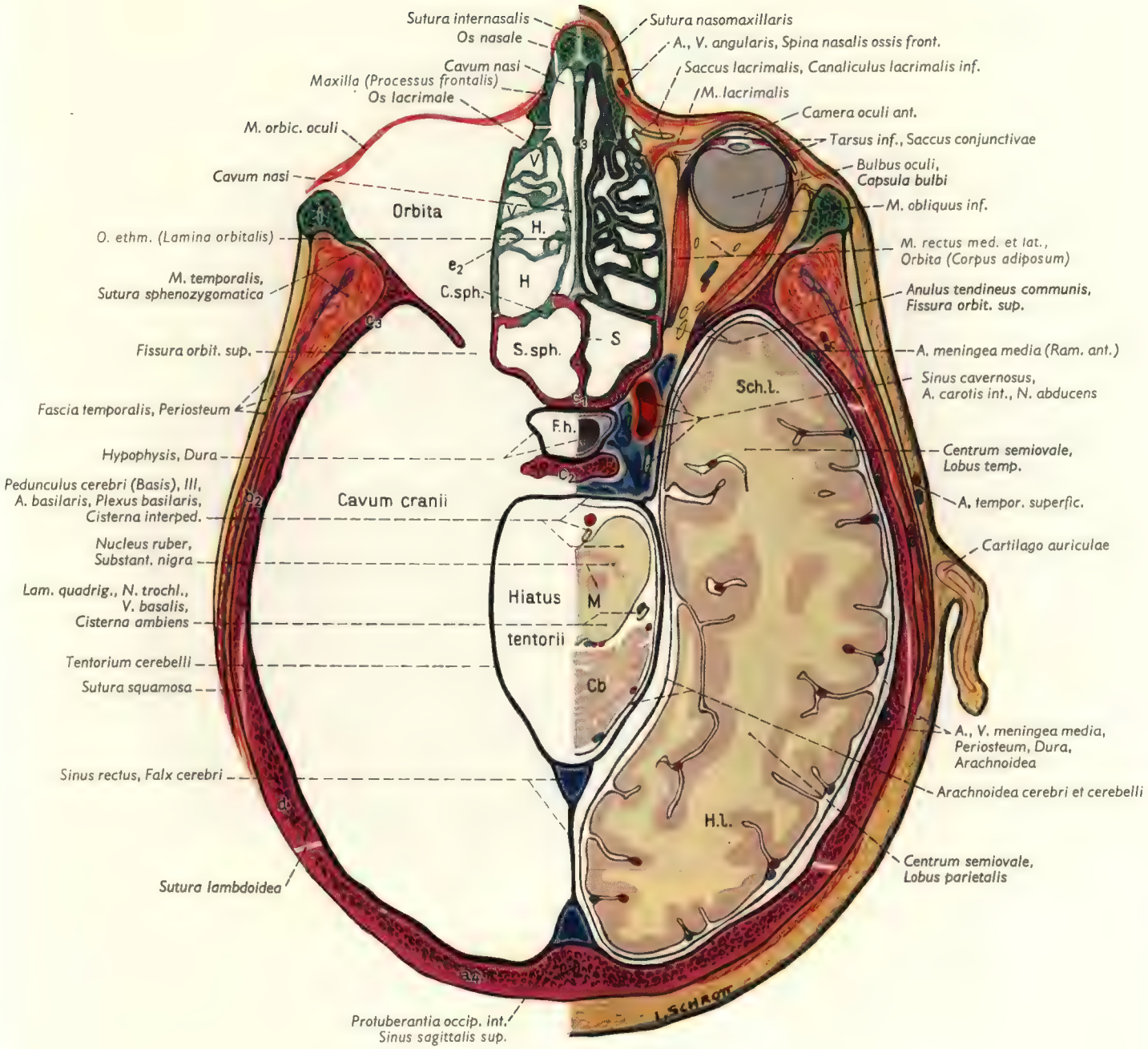

Rouge	= Neuro-crâne	d	= Os parietale	H.	= Cellulae ethm. post.
Vert	= Splanchno-crâne	e_2	= Os ethmoidale, Lamina orbitalis	H. l	= Lobus occip.
a_4	= Squama occipitalis	e_3	= Os ethmoidale, Lamina mediana	M.	= Mesencephalon
b_2	= Squama temporalis	i	= Os zygomaticum	S.	= Septum sinus sphenoid.
c_1	= Praesphenoid	Cb	= Cerebellum	Sch. l	= Lobus temp.
c_2	= Basisphenoid (Dorsum sellae)	C. sph	= Concha sphenoidalis	S. sph	= Sinus sphenoidalis
c_3	= Os sphenoidale, Ala major	F. h	= Fossa hypophyseos	V	= Cellulae ethm. ant.

Fig. 49. Coupe horizontale de la tête au niveau de la protubérance occipitale externe: côté gauche, le squelette et les muscles, côté droit, les revêtements muqueux et le contenu des cavités crâniennes.

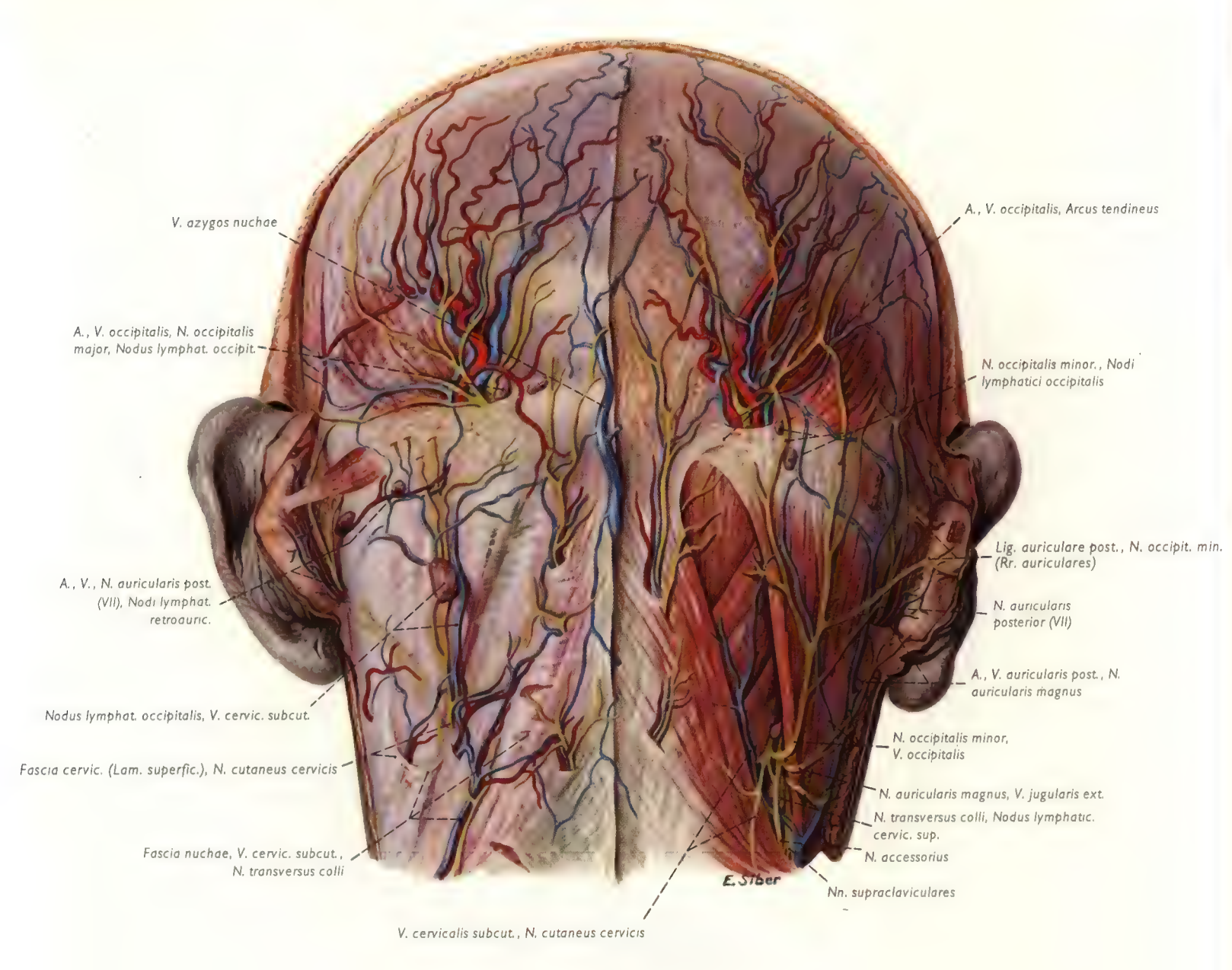

Fig. 50. Les vaisseaux et les nerfs de la région nuchale supérieure.

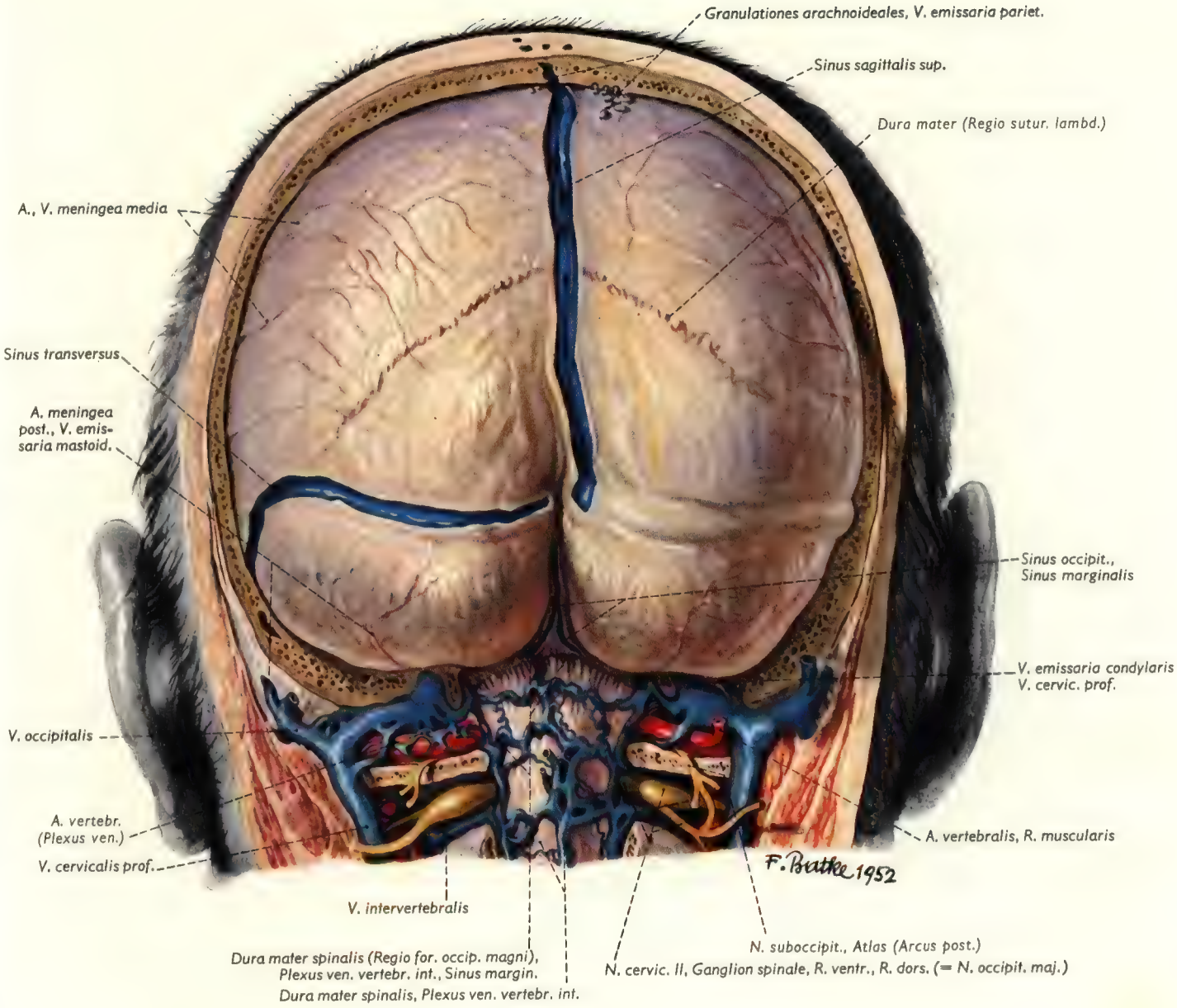

Fig. 51. La dure-mère et ses sinus à la partie postérieure de la tête.

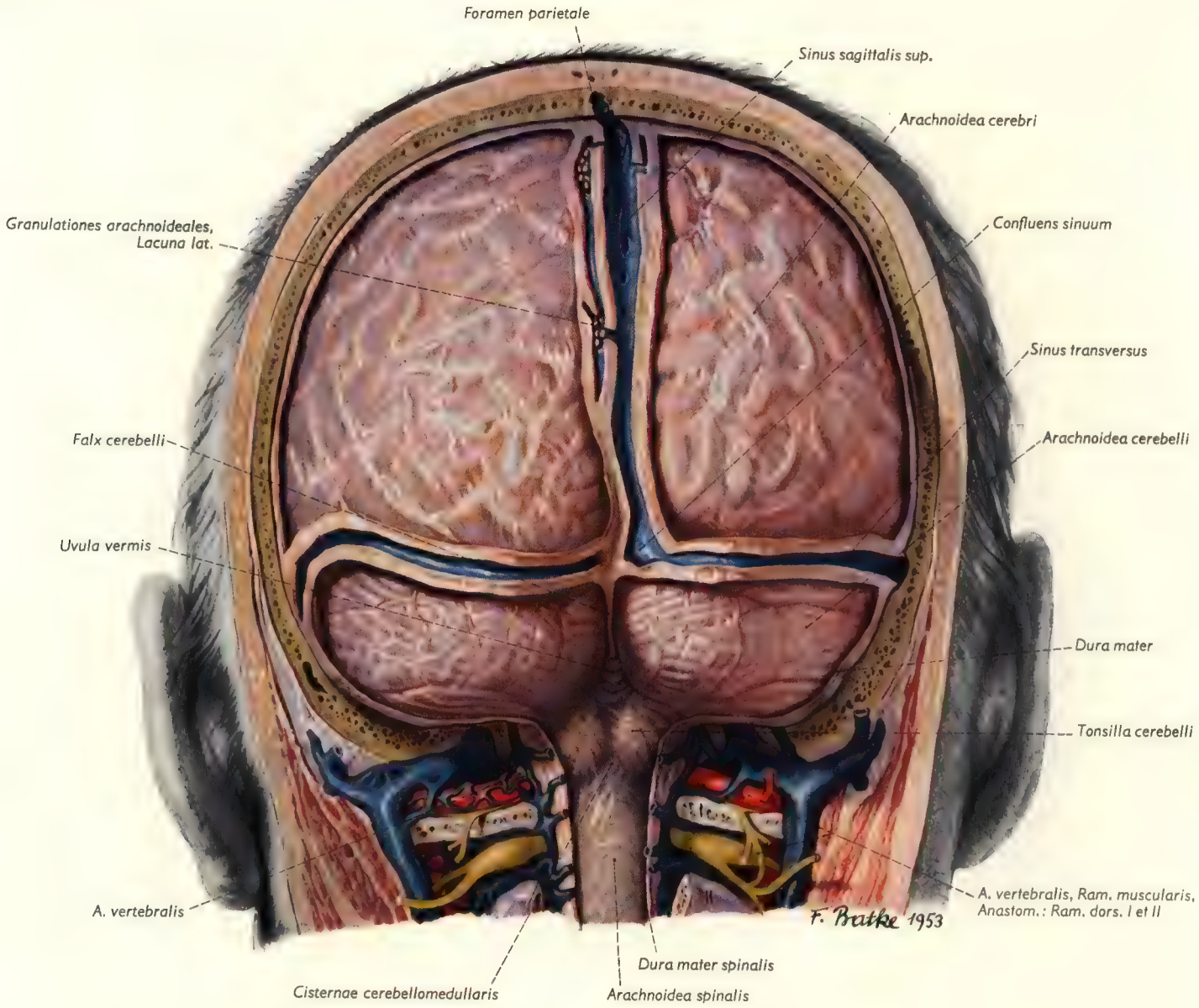

Fig. 52. Le cerveau pariétal et occipital, le cervelet et la moelle allongée en vue postérieure. La dure-mère a été enlevée sauf au niveau de la faux du cerveau, de la tente du cervelet et de la faux du cervelet. Toutes les parties du cerveau sont couvertes par l'arachnoïde.

Fig. 52

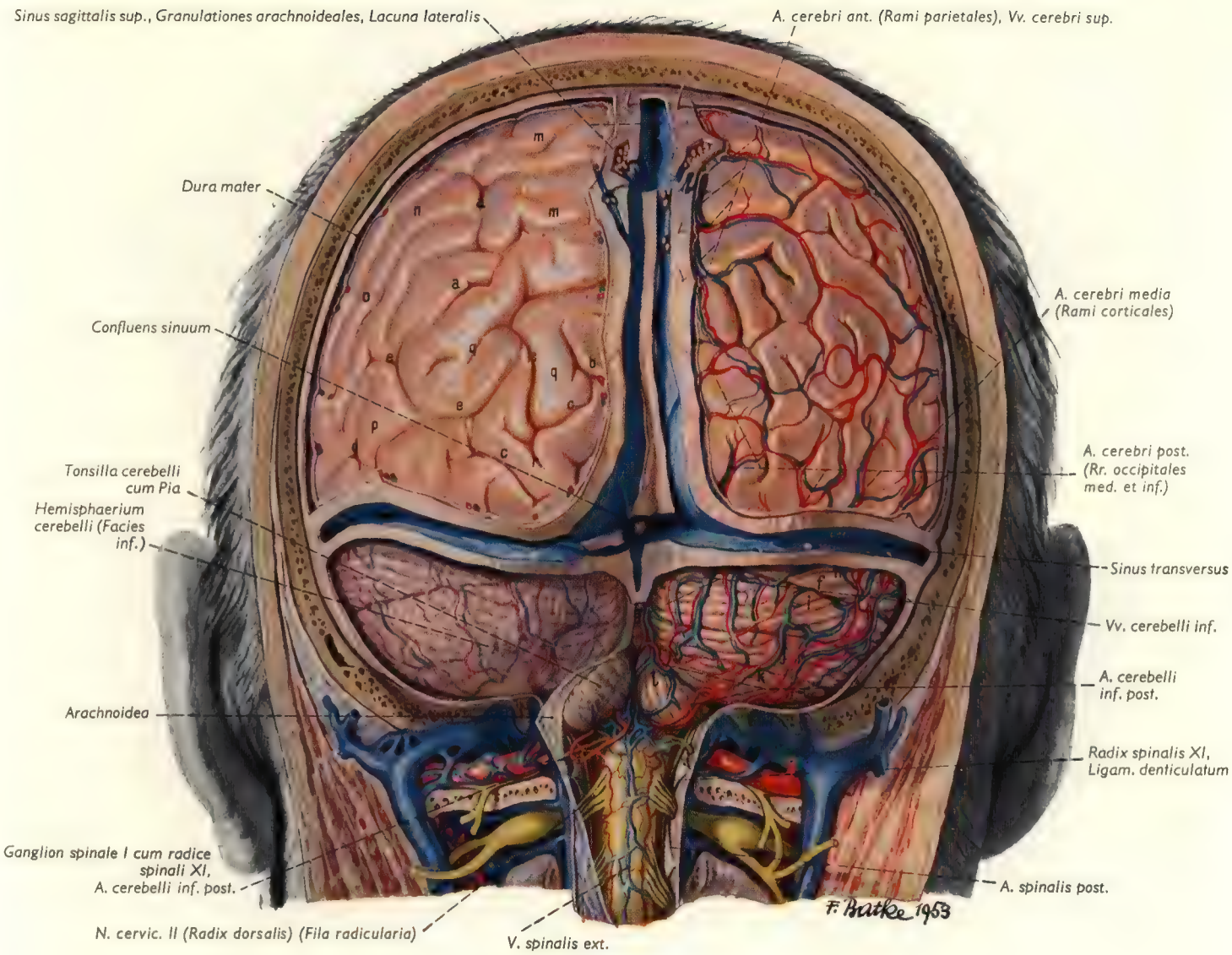

a	= Sulcus intraparietalis	j, k	= Lobulus biventer
b	= Sulcus parietooccipitalis	l	= Tonsilla cerebelli
c	= Sulci occipit. sup.	m	= Lobulus pariet. sup.
d	= Sulci occipit. lat.	n	= Lobulus pariet. inf. (Gyrus supramarg.)
e	= Sulcus occip. transv.	o	= Gyrus angularis
f	= Fissura horizontalis cerebelli	p, q	= Gyri occipitales lat.
g	= Pyramis, Uvula	r	= Polus occipitalis
h	= Lobulus semilunaris sup.		
i	= Lobulus semilunaris inf.		

Fig. 53. Télencéphale, cervelet, moelle allongée et moelle épinière cervicale en vue postérieure. La citerne cérébello-médullaire est ouverte.

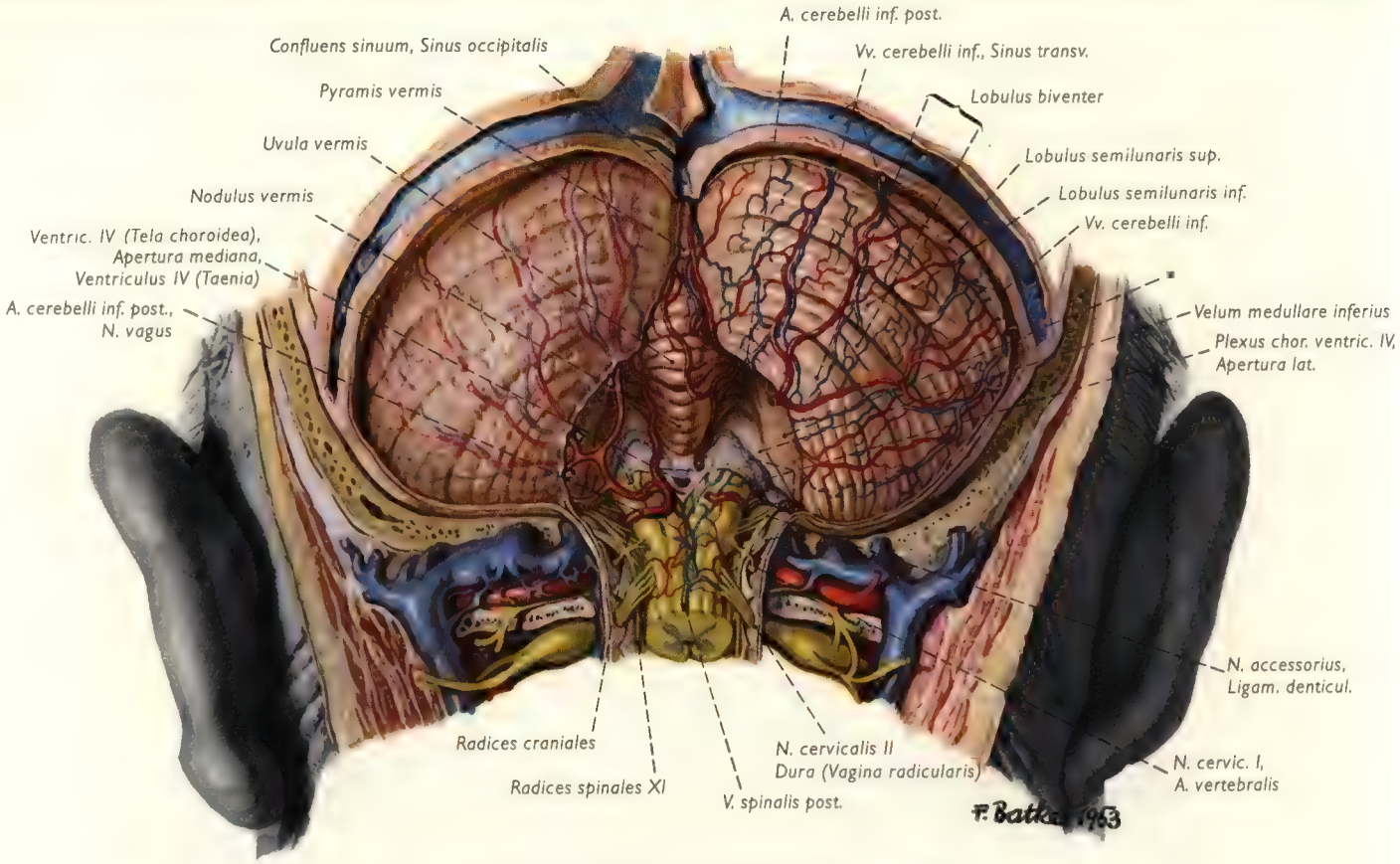

* Coupe après ablation des amygdales cérébelleuses

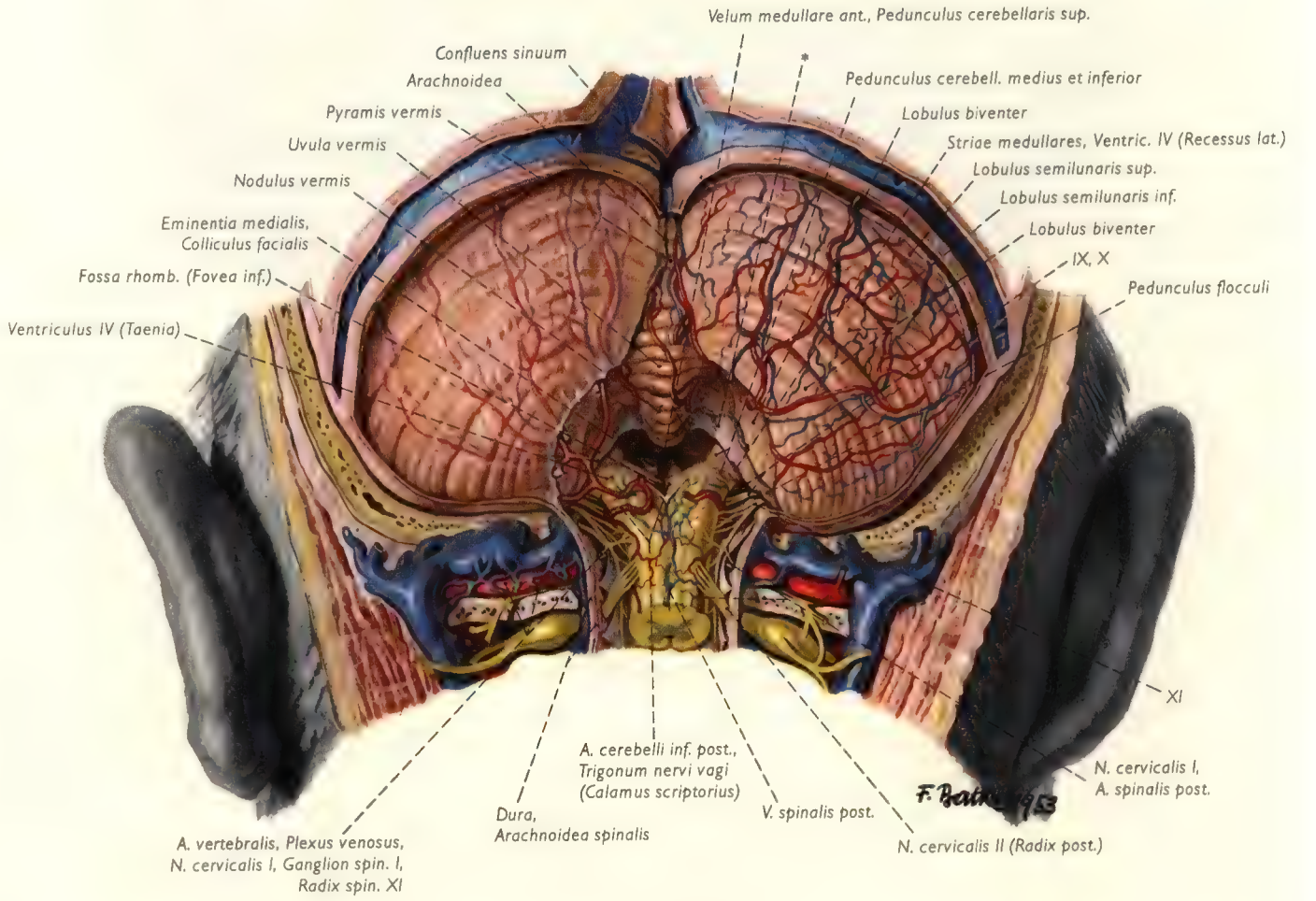

Fig. 54 (en haut). Mise en évidence de la face supérieure du cervelet, du toit du IVème ventricule, de la moelle allongée et des vaisseaux et nerfs avoisinants; vue postérieure.

Fig. 55 (en bas). Même vue qu'en haut, mais la toile choroïdienne du IVème ventricule a été enlevée; ainsi, on voit la cavité du IVème ventricule et le relief de la fosse rhomboïde.

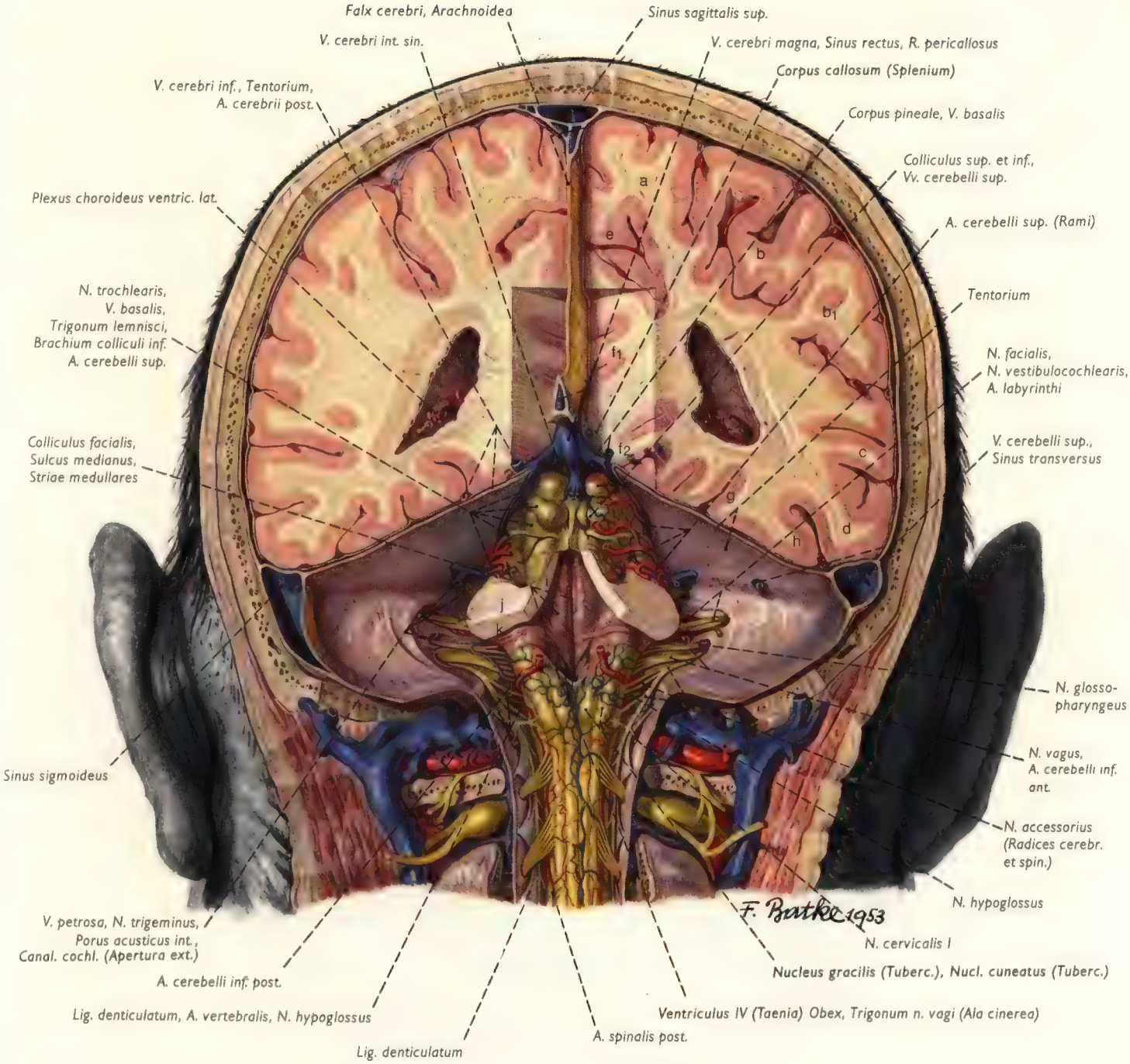

a	= Lobulus parietalis sup.	f_1	= Gyrus cinguli	i	= Pedunculus cerebellaris sup.
b, b_1	= Lobulus parietalis inf.	f_2	= Gyrus parahippocampalis	j	= Pedunculus cerebellaris med.
c	= Gyrus temporalis med.	g	= Gyrus occipitotemp. med.	k	= Pedunculus cerebellari inf.
d	= Gyrus temporalis inf.	h	= Gyrus occipitotemp. lat.	l	= Velum medullare ant.
e	= Praecuneus				

Fig. 56. Mise en évidence du tronc cérébral et de la moelle cervicale; vue postérieure. Le cervelet a été enlevé après section de pédoncules cérébelleux; vue de la fosse crânienne postérieure et de la fosse rhomboïde.

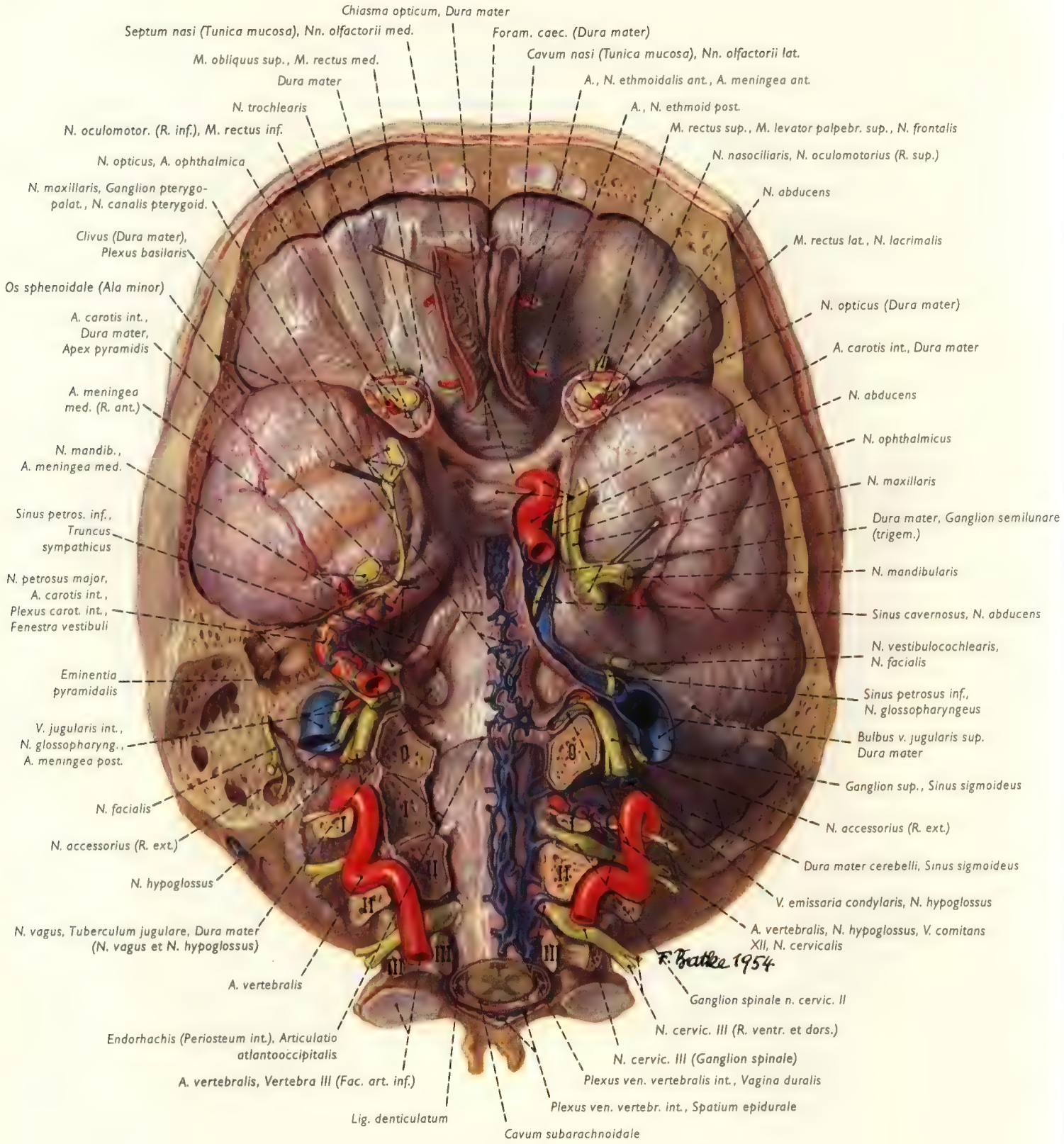

Légende des chiffres: voir la figure 58

Fig. 57. Face basale du cerveau et moelle cervicale avec la dure-mère, en vue inférieure.

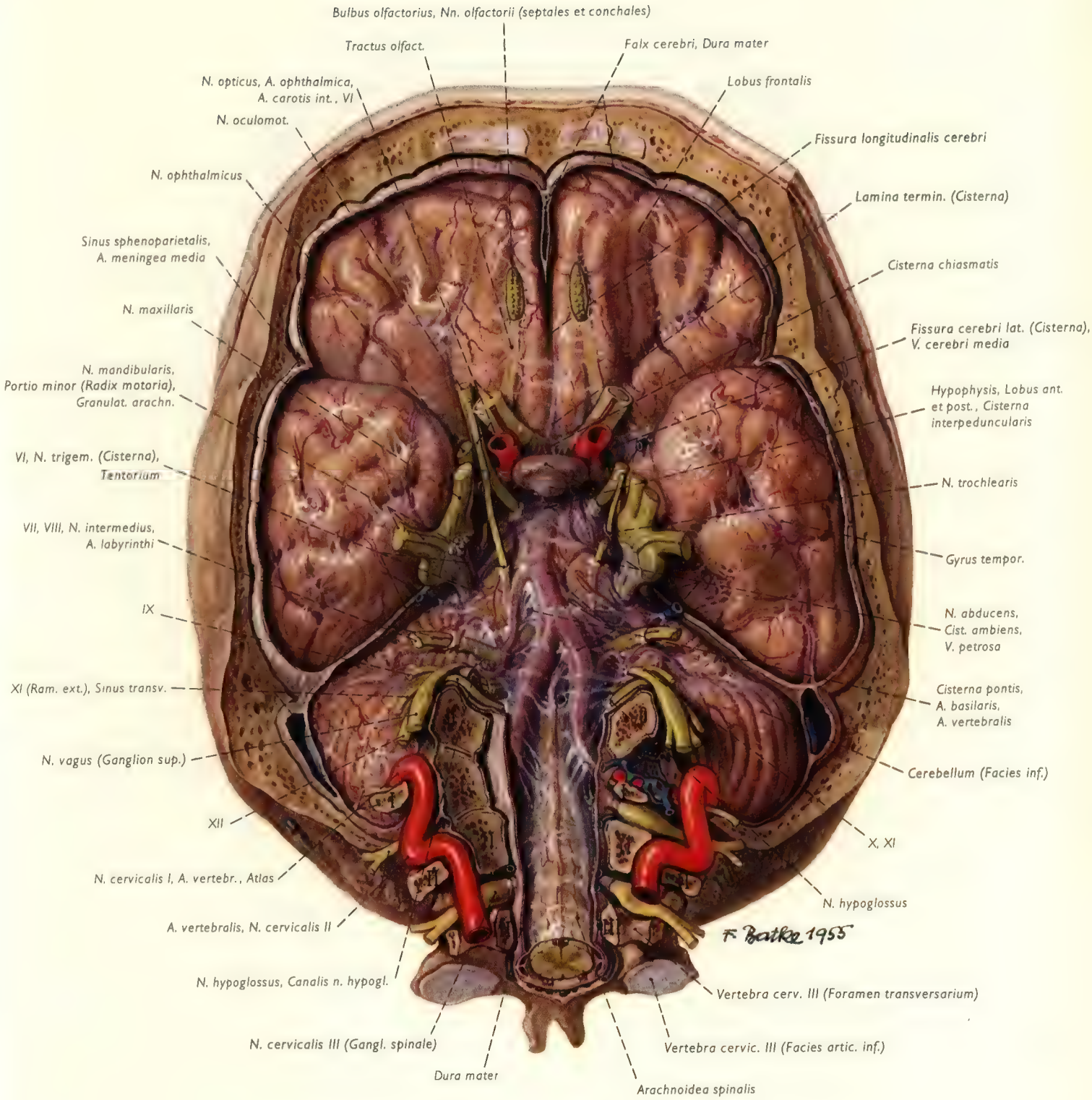

0 = Condylus occipitalis
I = Atlas, masse latérale; côté gauche: l'arc dorsal
II = Axis, Corpus
III = Proc. transversus vertebrae cervic.

Fig. 58. Face basale du cerveau et moelle cervicale; l'arachnoïde est en place sur toute la face basale du cerveau. Les citernes de la base. Les manchons arachnoïdiens, en entonnoir, accompagnent les nerfs crâniens; l'arachnoïde émet un prolongement sacculaire pour le nerf trijumeau jusqu'au ganglion trigéminal.

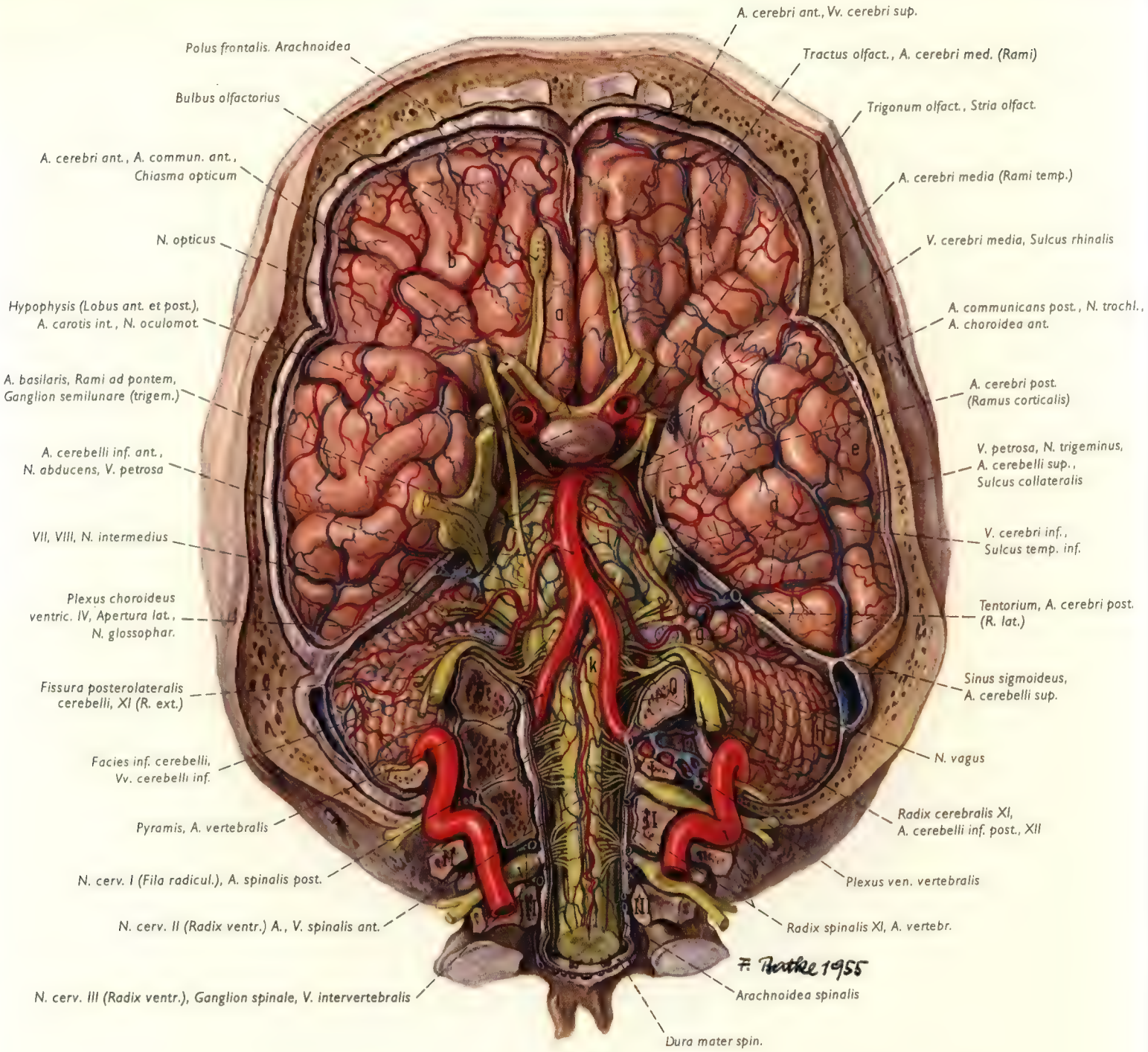

a = Gyrus rectus
b = Gyri et Sulci orbitales
c = Gyrus parahippocampalis, la région de l'uncus
d = Gyrus occipitotemporalis lat.
e = Gyrus temporalis inf.
f = Lobulus quadrangularis sup. et inf.
g = Flocculus
h = Lobulus semilunaris inf.
j = Lobulus biventer
k = Pyramide
l = Pons

Fig. 59. Vue inférieure du cerveau. L'arachnoïde de la face basale du cerveau a été enlevée, les citernes basales ont été ouvertes rendant visibles les vaisseaux et les nerfs de la base du cerveau.

Fig. 59

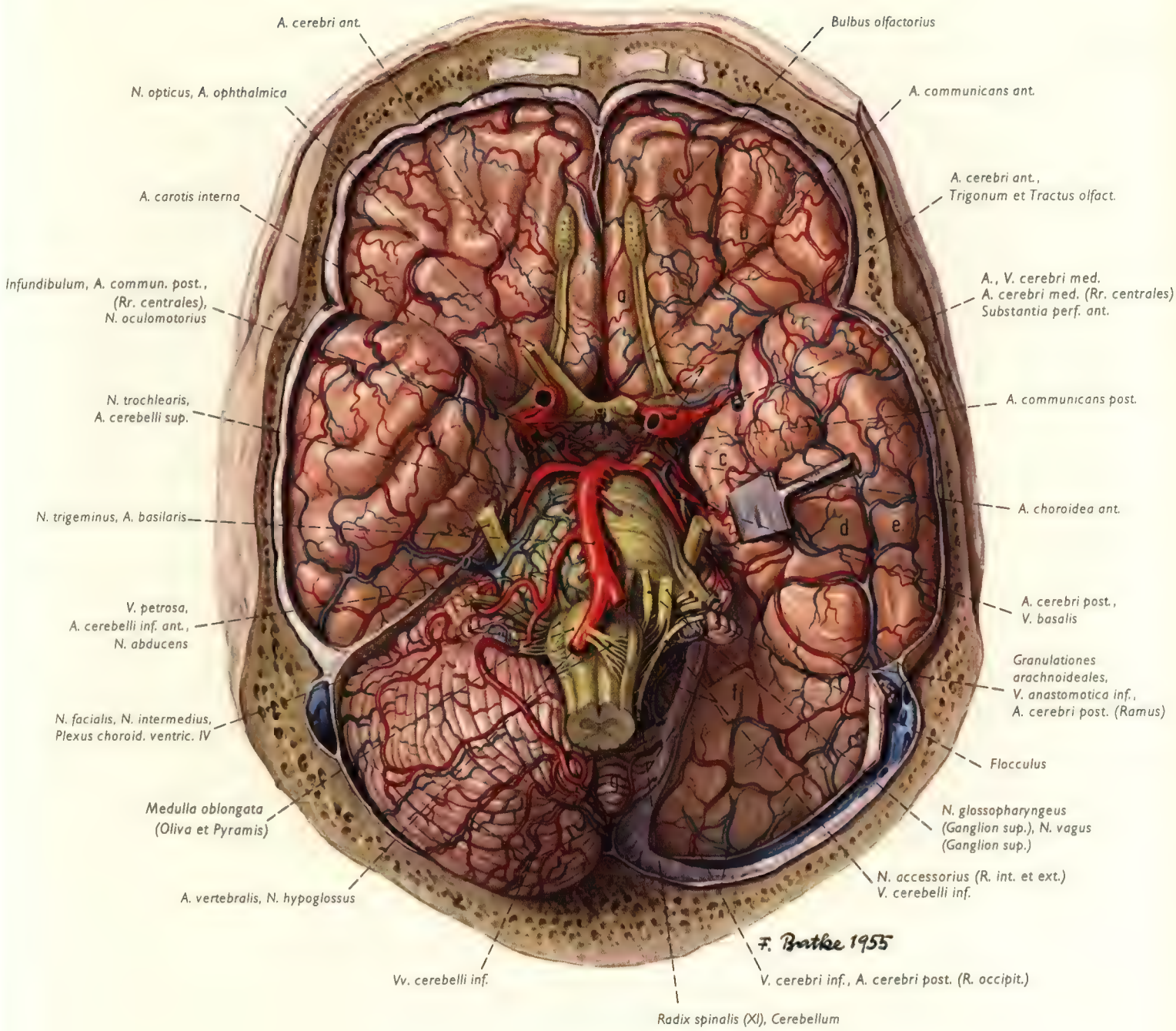

a = Gyrus rectus
b = Gyri orbitales
c = Gyrus hippocampi
d = Gyrus occipitotemporalis lat. (fusiformis)
e = Gyrus temporalis inf.
f = Gyrus occipitotemporalis med. (lingualis)
g = Pyramis vermis

Fig. 60. Face basale du cerveau avec les vaisseaux. Cercle artériel du cerveau.

A. rolandica
A. pericallosa
A. praerolandica
A. gyri angularis
A. cerebri ant. (Ramus parietalis)
A. triangularis
A. callosomarginalis
A. cerebri ant.
A. frontopolaris
1
A. ophthalmica
A. communicans post.
A. cerebri post.
A. cerebelli sup.
A. carotis interna
A. cerebelli inf. ant.
A. vertebralis dextra
VII, VIII
A. cerebri post.
(R. temporalis et. R. occipitalis)
A. temporalis media

Violet = A. cerebri ant.
Rouge = A. cerebri media
Orange = A. cerebri post.
I = Syphon carotidien

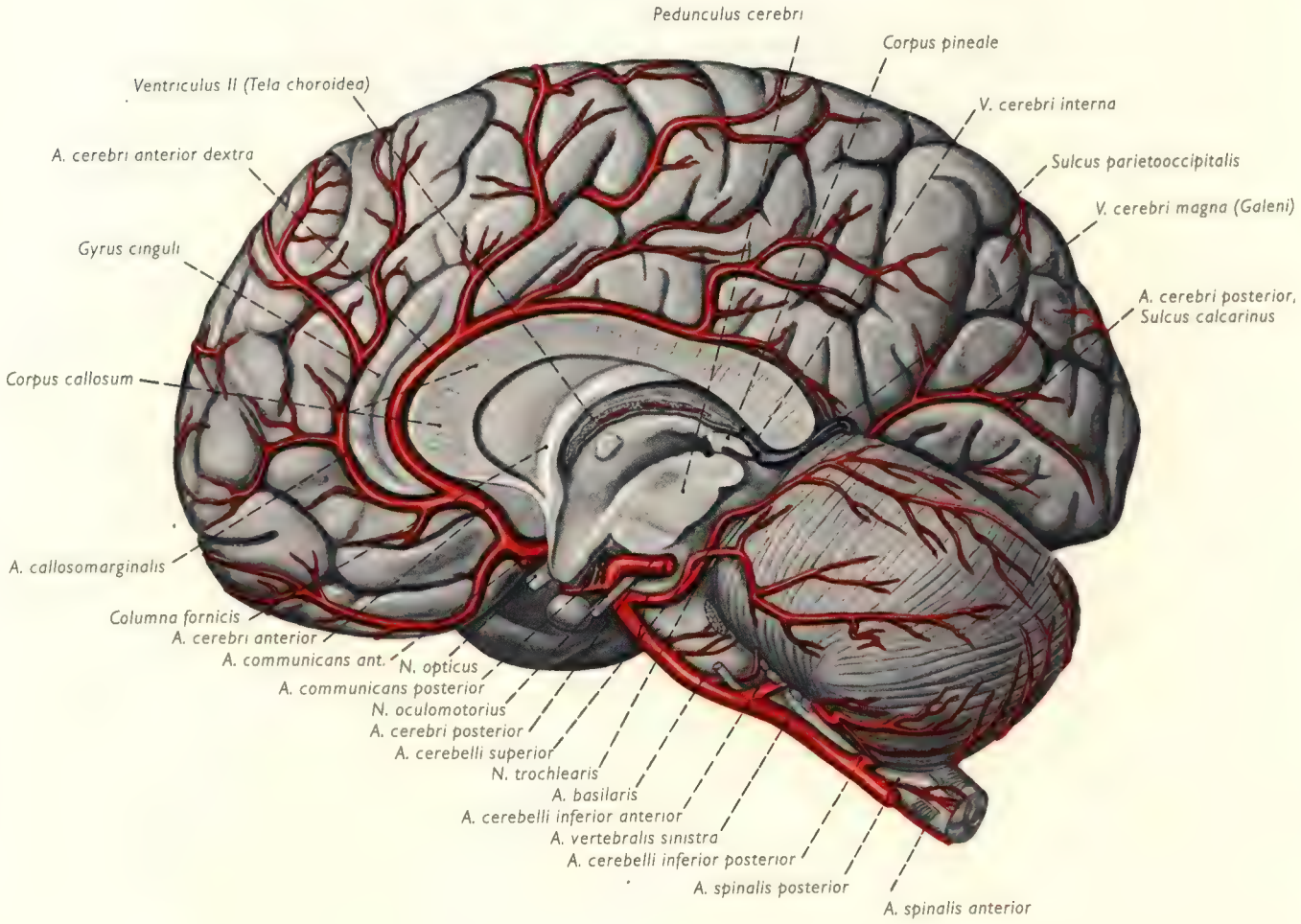

Fig. 61, 62

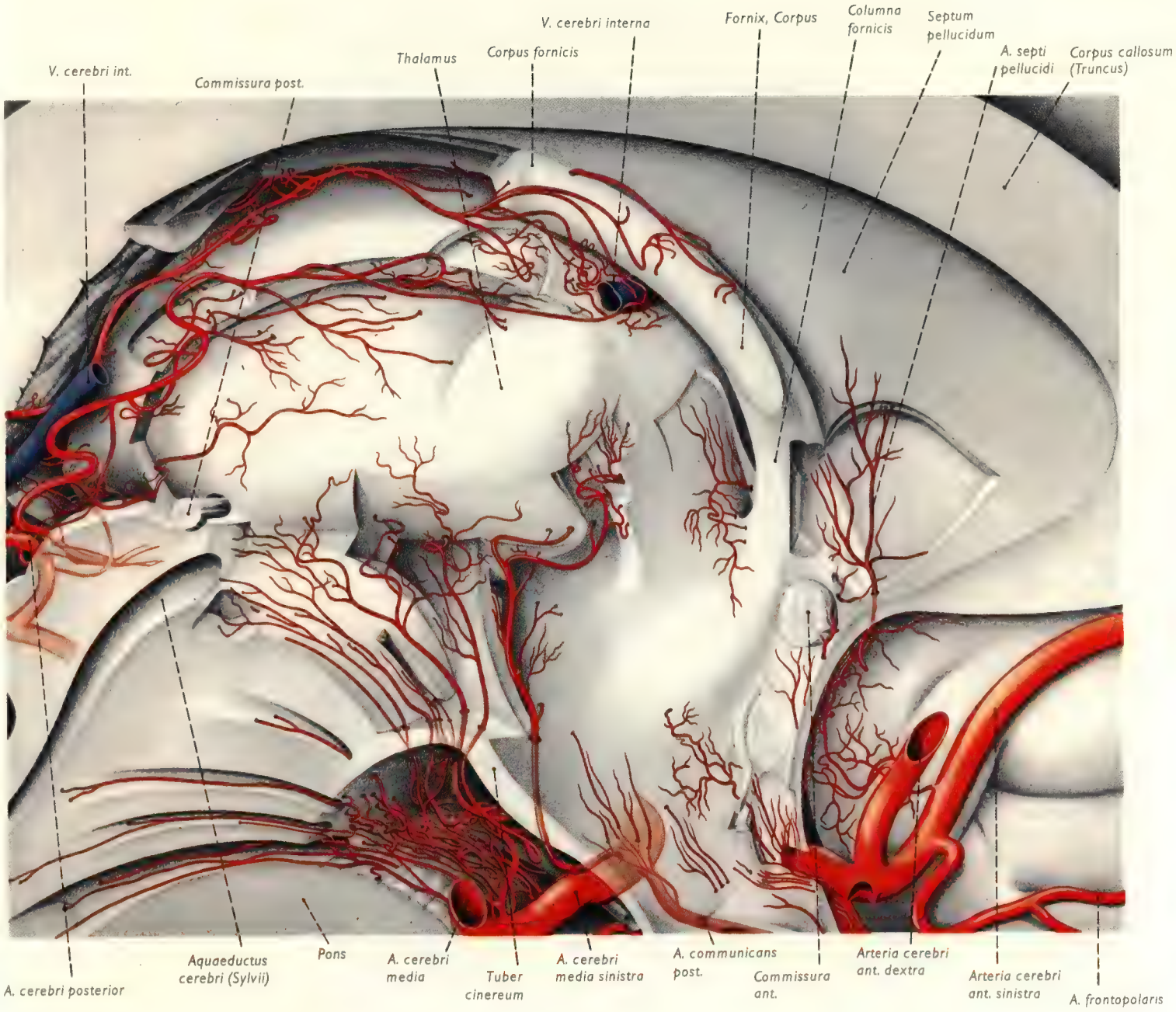

Fig. 63. Les artères du tronc cérébral supérieur et des noyaux gris de la base chez l'homme. Vue médiale sur une dissection de l'hémisphère cérébral gauche. A remarquer les 10 ou 20 rameaux ventraux qui naissent de l'artère cérébrale moyenne et pénètrent dans la substance perforée postérieure (préparation par injection de H. Ferner et W. Trost).

Fig. 61 (à gauche, en haut). Les artères de l'hémisphère gauche en vue latérale; préparation par injection. La substance cérébrale est considérée comme transparente; ainsi, l'image ressemble à une artériographie. Les rameaux terminaux des artères cérébrales antérieure et postérieure contournent le bord supérieur de l'hémisphère cérébral. (D'après Ferner/Kautzky, dans Handbuch der Neurochirurgie, Vol. I, Berlin-Heidelberg-New York, 1959).

Fig. 62 (à gauche, en bas). Les artères de la face médiale du cerveau (hémisphère droit) et de la surface du cervelet. L'hémisphère cérébral gauche est enlevé. Vue médiale. (D'après Sobotta/Becker).

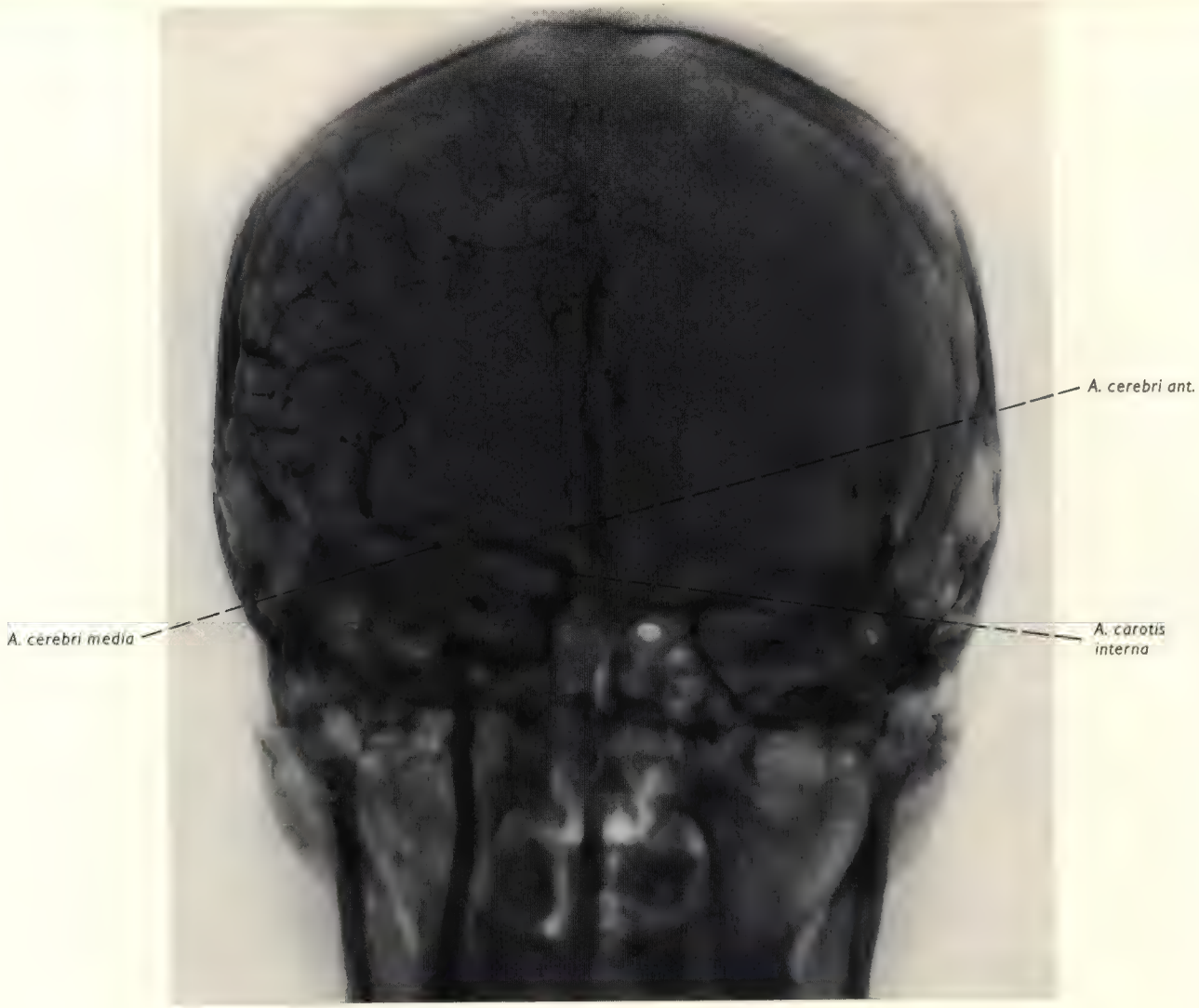

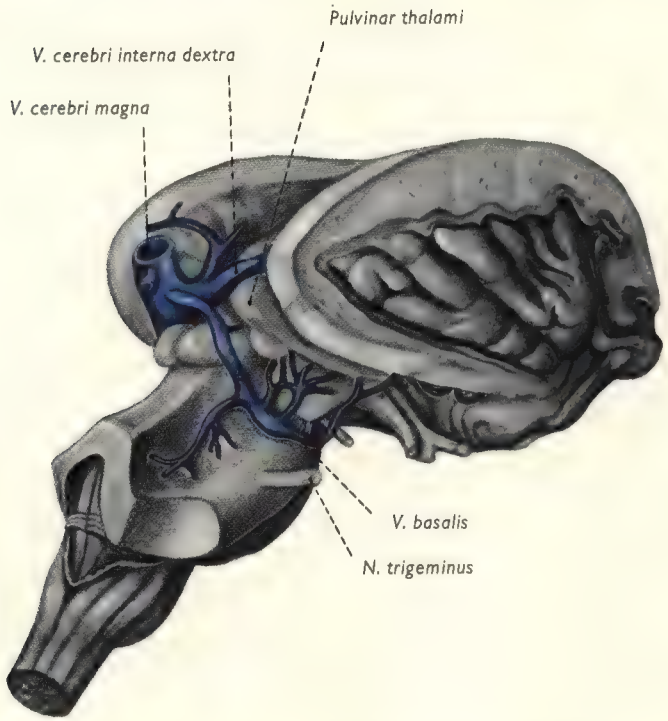

Fig. 64 (en haut). Artériographie de l'artère carotide droite, incidence antéro-postérieure. A remarquer la division en T à la terminaison du siphon carotidien qui donne l'artère cérébrale antérieure (médial) et l'artère cérébrale moyenne (latéral). Les rameaux terminaux de l'artère cérébrale antérieure décrivent une courbe autour du bord supérieur de l'hémisphère et se dirigent vers la face convexe de l'hémisphère.

Fig. 65 (en bas). La veine basale (de Rosenthal) et la grande veine du cerveau (de Galien), d'après Toldt/Hochstetter.

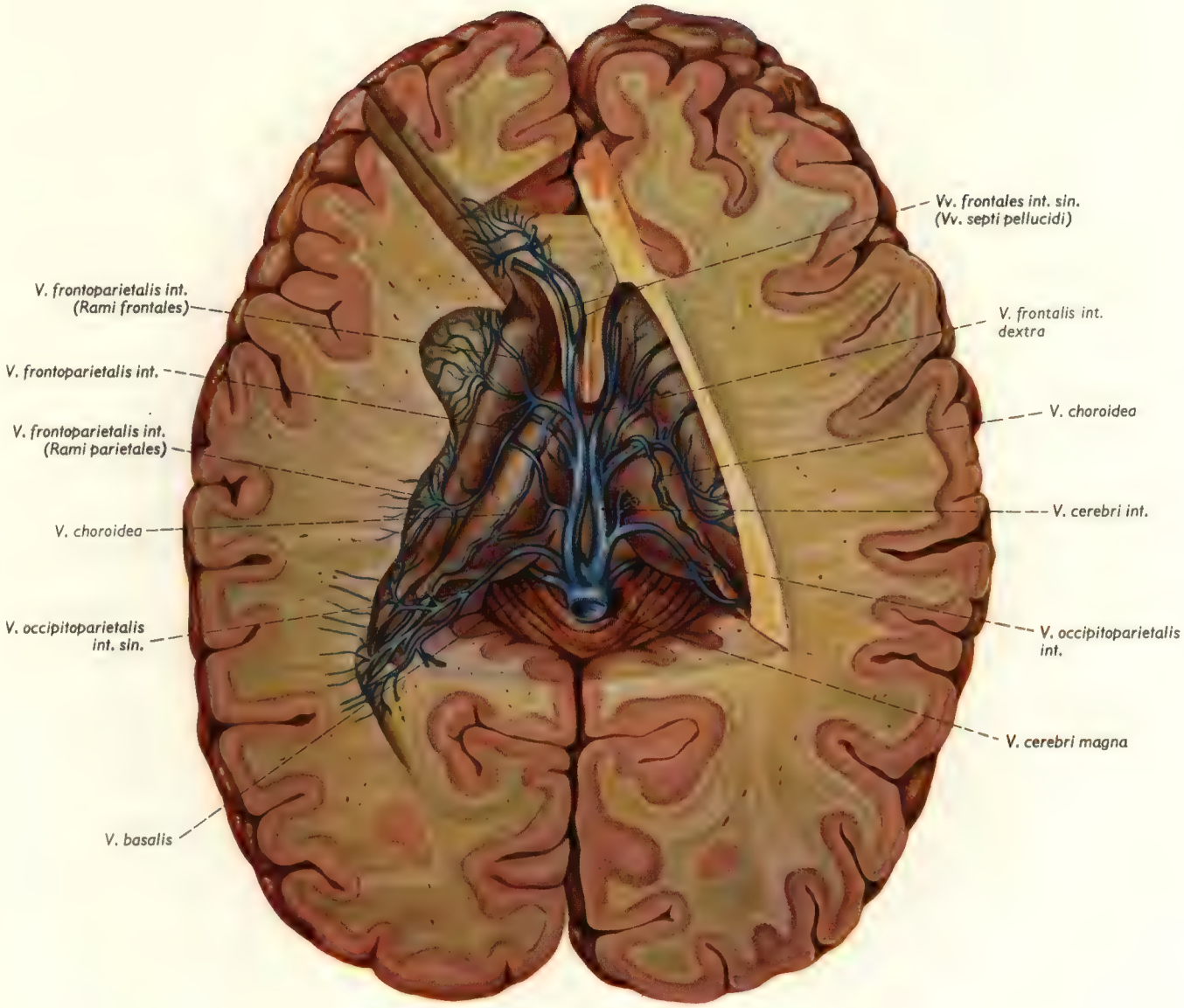

Fig. 66. Les veines cérébrales internes et leurs branches afférentes; à gauche, l'aspect typique, à droite une variation (d'après Ferner, H.: Anatomische und phlebographische Studien der inneren Hirnvenen des Menschen. Z. Anat. 120, 1958, 485).

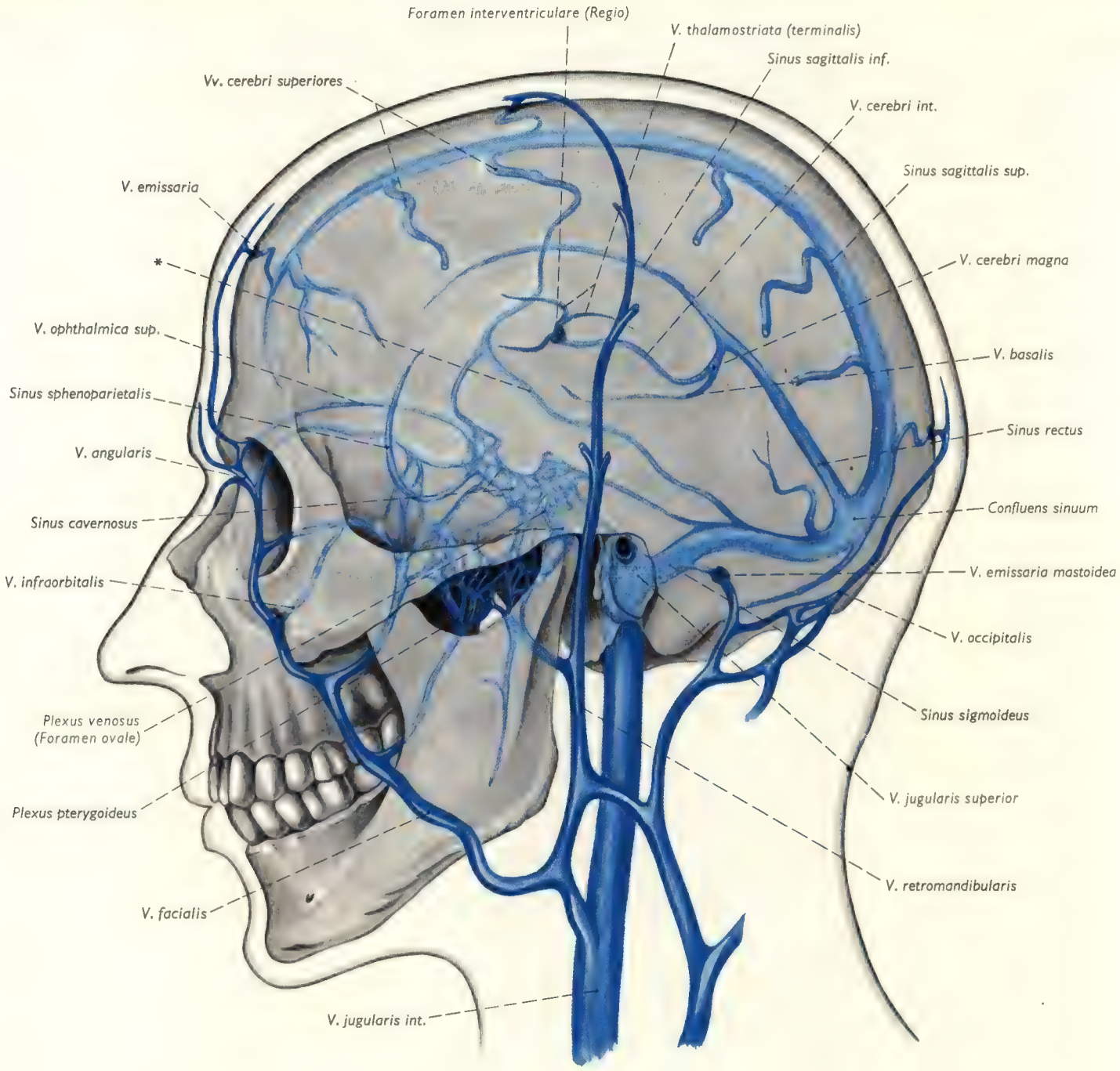

* = Anastomose dite de Labbé

Fig. 67. Les troncs veineux de la tête et les sinus de la dure-mère avec les anastomoses entre ces deux territoires veineux (d'après Ferner/Kautzky, dans Handbuch der Neurochirurgie, Vol. I, Berlin-Heidelberg-New York, 1959).

Fig. 67

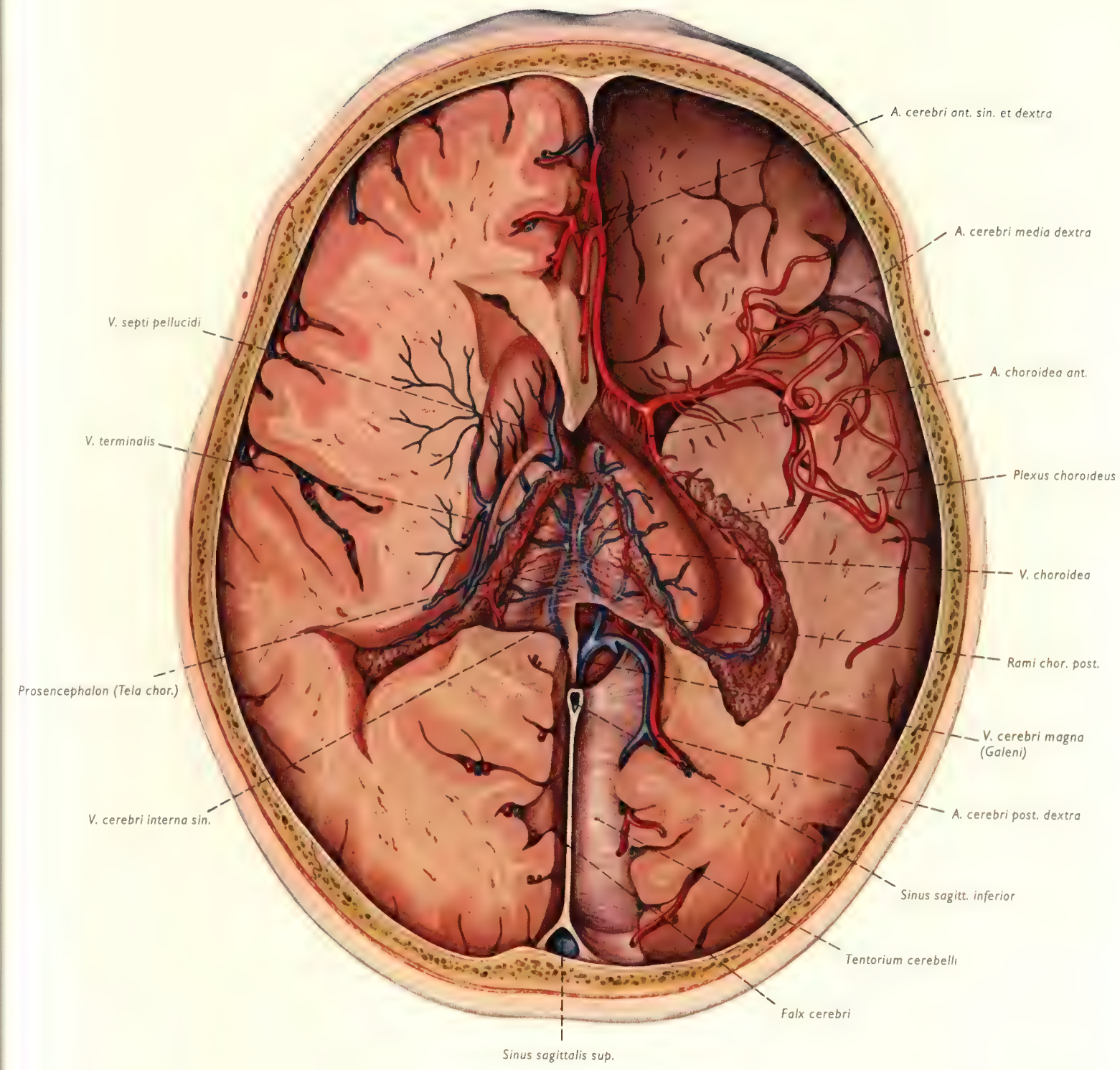

Fig. 68. Coupe horizontale du cerveau montrant le trajet des artères cérébrales antérieure, moyenne et postérieure ainsi que la situation et le trajet des veines intra-hémisphériques.

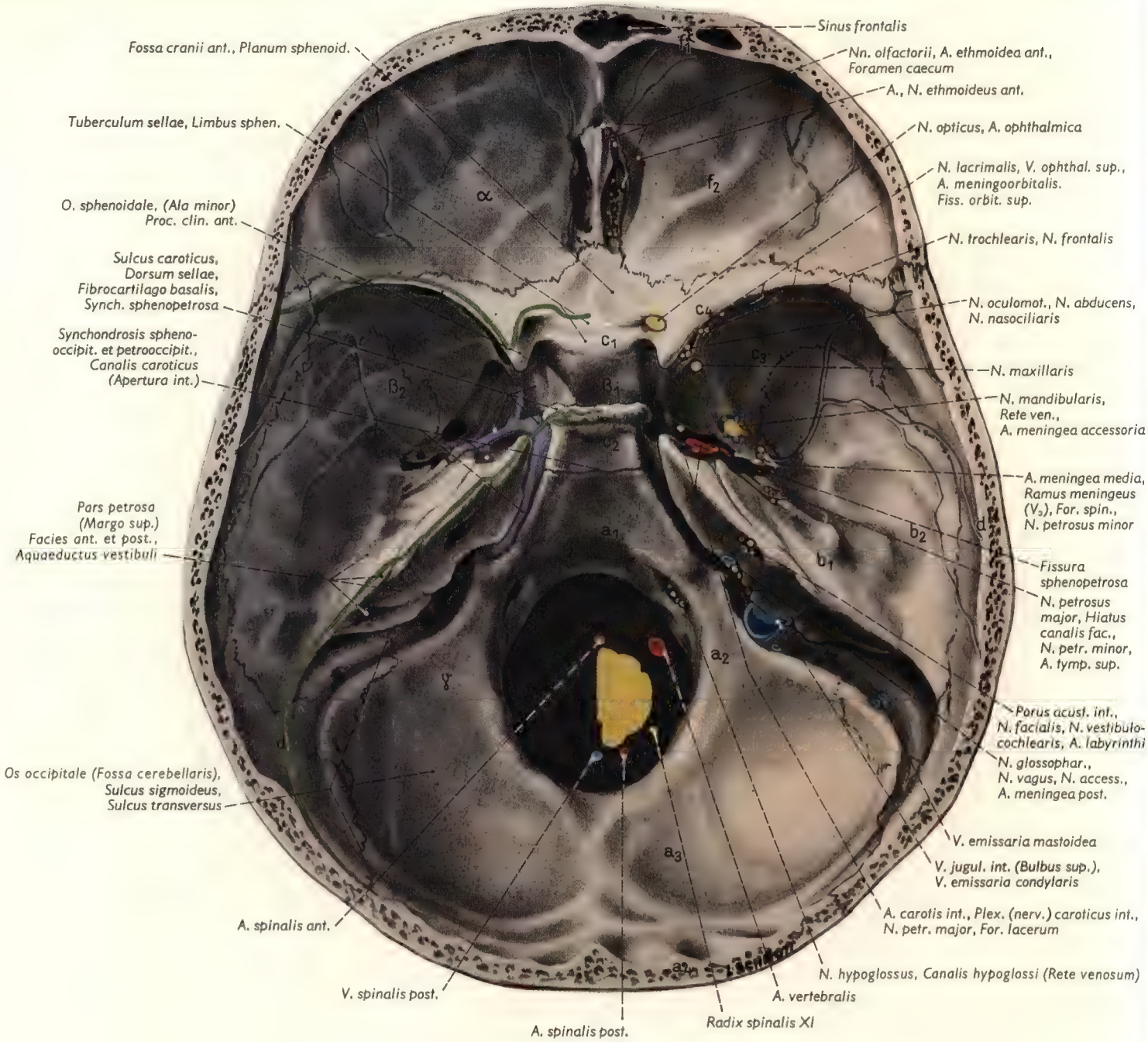

α = Fossa cranii ant.	a_3 = Os occipitale, Squama	c_3 = Os sphenoidale, Ala major
β_1 = Fossa hypophysialis	a_4 = Os occipitale, Squama	c_4 = Os sphenoidale, Ala minor
β_2 = Fossa cranii media	b_1 = Os temporale, Pars petrosa	d = Os parietale
γ = Fossa cranii post.	b_2 = Os temporale, Squama	f_1 = Squama frontalis
a_1 = Os occipitale, Pars basilaris	c_1 = Os praesphenoideum	f_2 = Os frontale, Pars orbitalis
a_2 = Os occipitale, Pars lateralis	c_2 = Os basisphenoideum	

Fig. 69. La base du crâne en vue interne. Les trois fosses crâniennes sont séparées par des lignes vertes; du côté droit sont représentés les vaisseaux et les nerfs passant au travers de leurs orifices.

Fig. 69

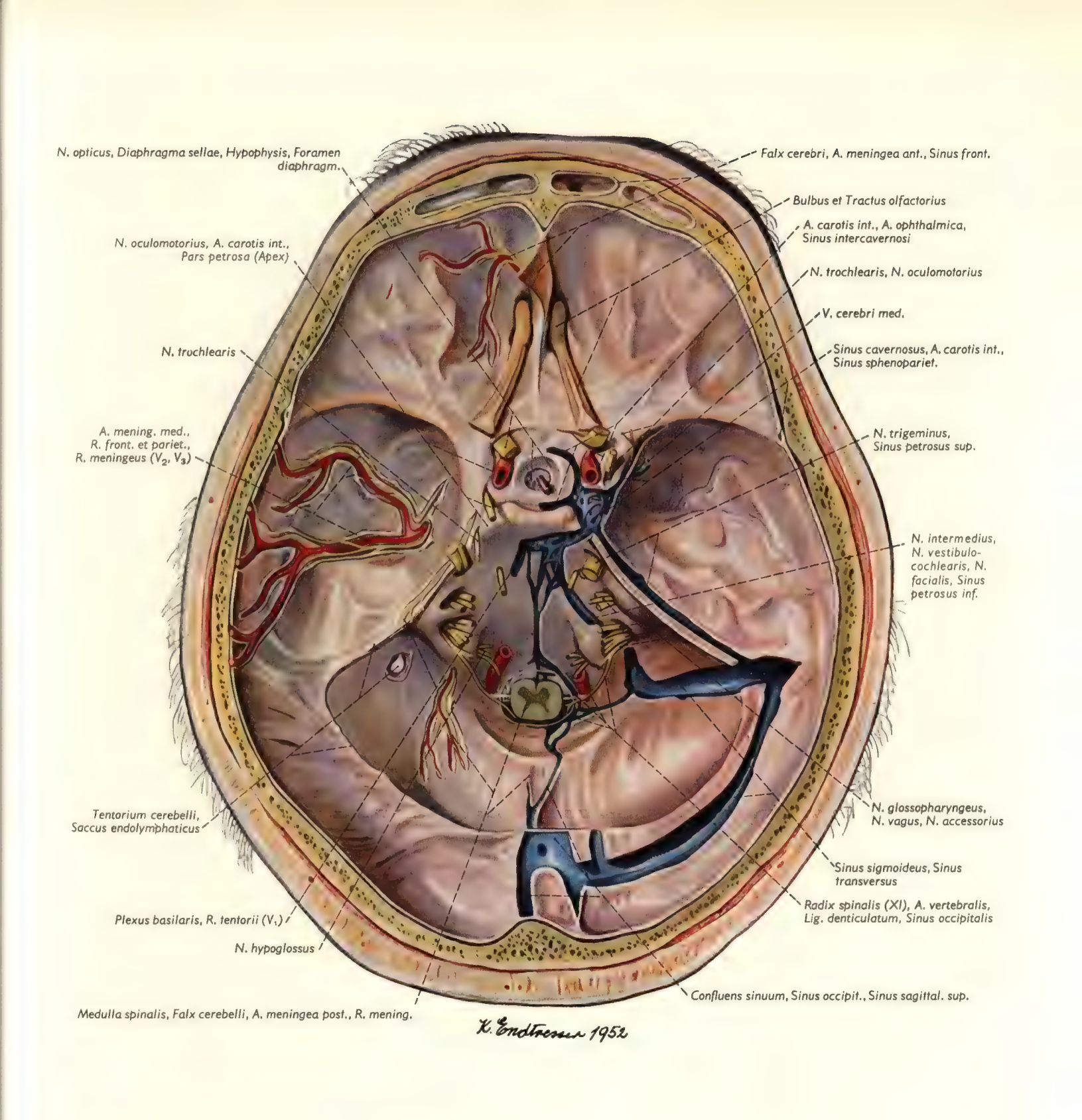

Fig. 70. Préparation de la face endocrânienne de la base du crâne. Les vaisseaux et les nerfs de la dure-mère sont dégagés du côté gauche; les sinus de la dure-mère sont ouvers du côté droit.

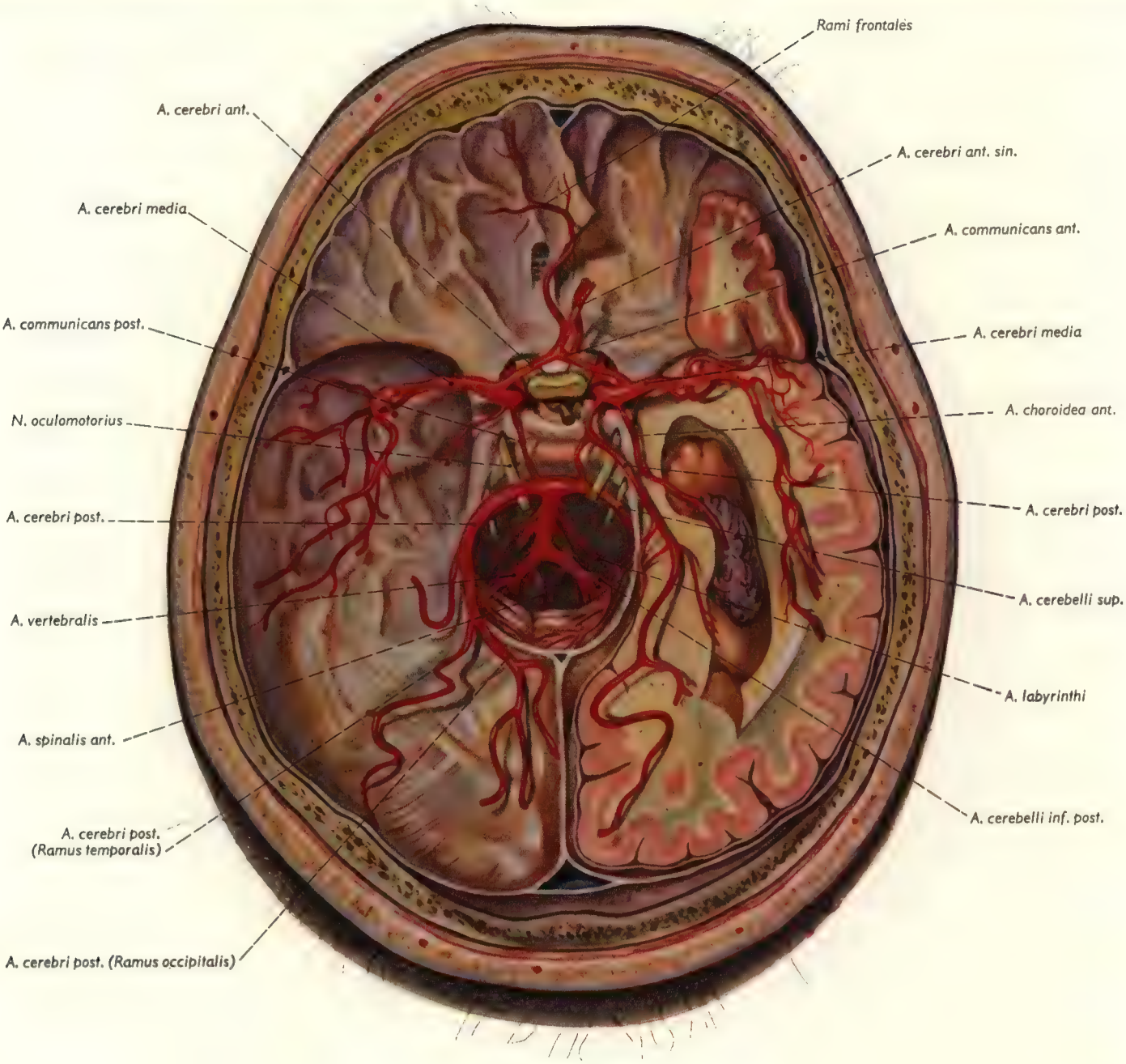

Fig. 71. Les artères du cerveau et le cercle artériel du cerveau (Willis) dans leurs rapports topographiques avec la base du crâne et la tente du cervelet. L'hémisphère cérébral est enlevé du côté gauche; à droite, les lobes occipital et temporal restent partiellement en place. On voit, à travers l'incisure de la tente du cervelet, l'artère basilaire et les artères vertébrales avec leurs rameaux. L'artère cérébrale postérieure naît de l'artère carotide interne (variation fréquente). (Dessiné par K. Endtresser d'après une image de Ferner/Kautzky, dans Handbuch der Neurochirurgie, Vol. I, Berlin-Heidelberg-New York, 1959).

Fig. 71

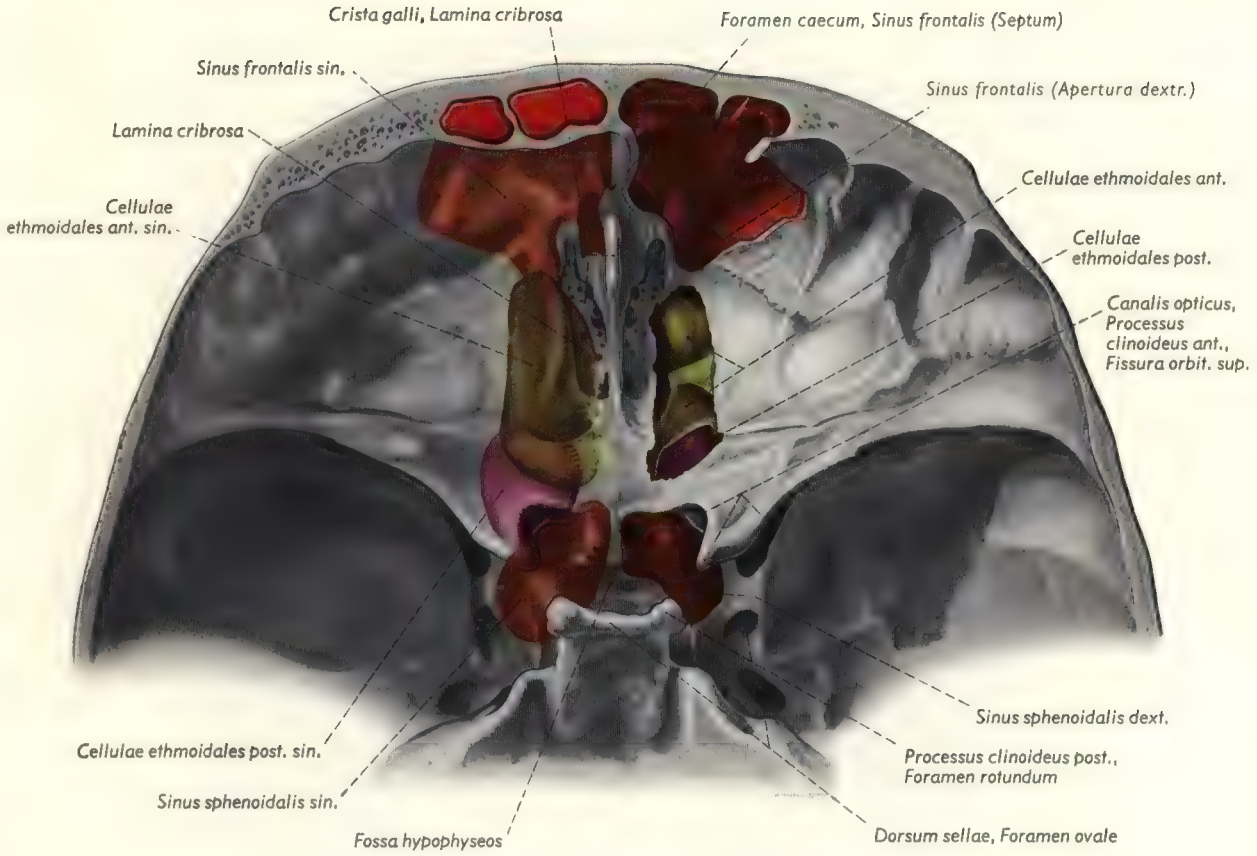

Fig. 72. Les sinus paranasaux, différemment coloriés, en vue supérieure. Les sinus du côté gauche sont projetés sur la base du crâne qui est figurée transparente; du côté droit, l'os a été partiellement enlevé; les sinus paranasaux sont ouverts et leur plancher devient visible.

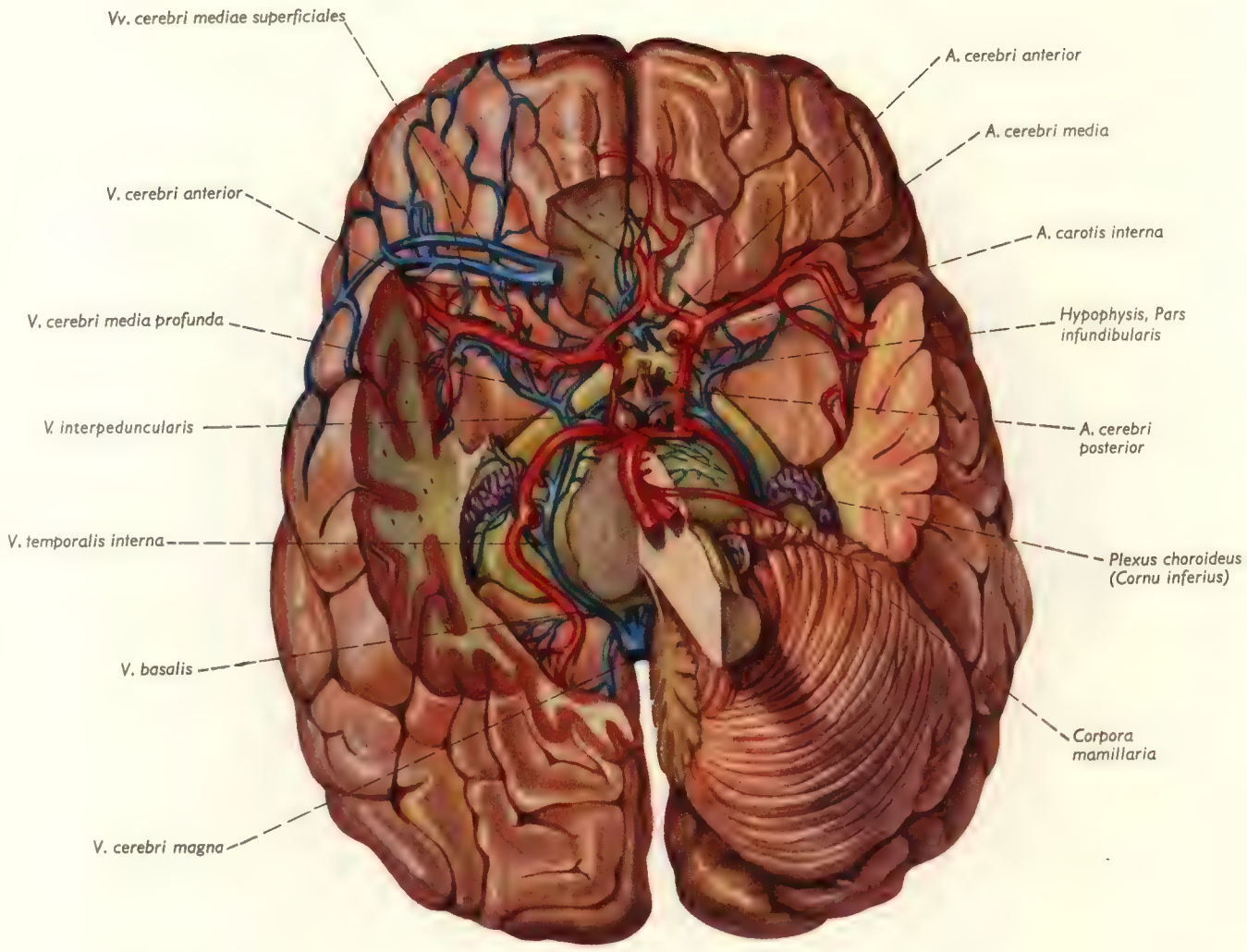

Fig. 73. La veine basale avec ses afférences et ses anastomoses à la base du cerveau. Certaines branches afférentes de la veine basale forment un « cercle veineux » autour de la région du chiasma optique, avec la participation de la veine cérébrale antérieure, de la veine cérébrale moyenne profonde et de la veine interpédonculaire. La « veine temporale interne » (côté gauche) s'abouche avec la veine basale sur le toit de la corne inférieure du ventricule latéral; elle draine le sang de la face profonde du cortex temporale. A remarquer les veines cérébrales superficielles. (Dessiné par K. Endtresser d'après une image de Ferner/Kautzky, dans Handbuch der Neurochirurgie, Berlin-Heidelberg-New York, 1959).

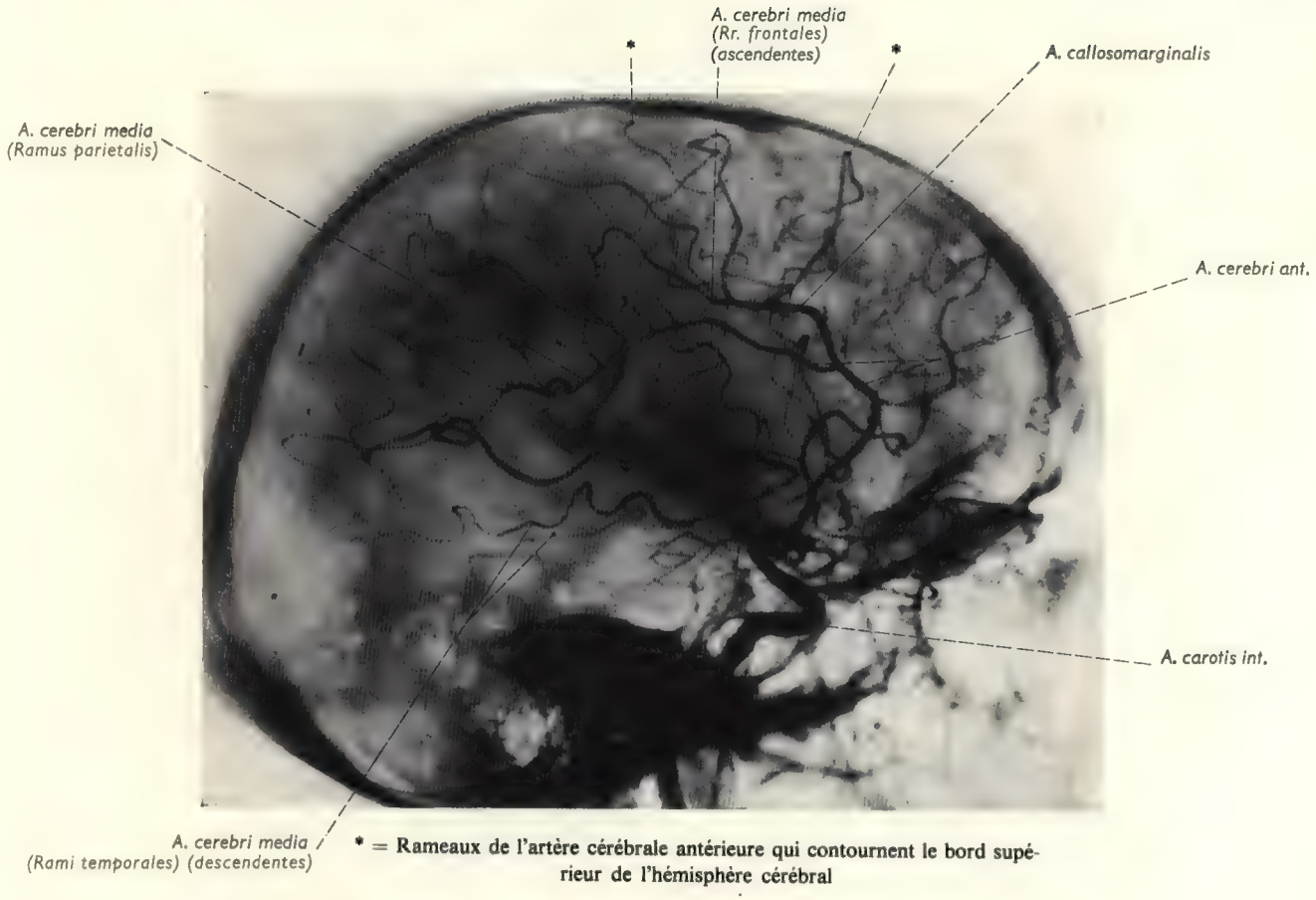

Fig. 74 (en haut). Artériographie normale de l'artère carotide interne (Prof. Dr. R. Kautzky, Départment de Neurochirurgie de l'Université de Hambourg).

Fig. 75 (en bas). Artériographie de l'artère vertébrale; incidence antéro-postérieure (Prof. Dr. R. Kautzky, Département de Neurochirurgie de l'Université de Hambourg).

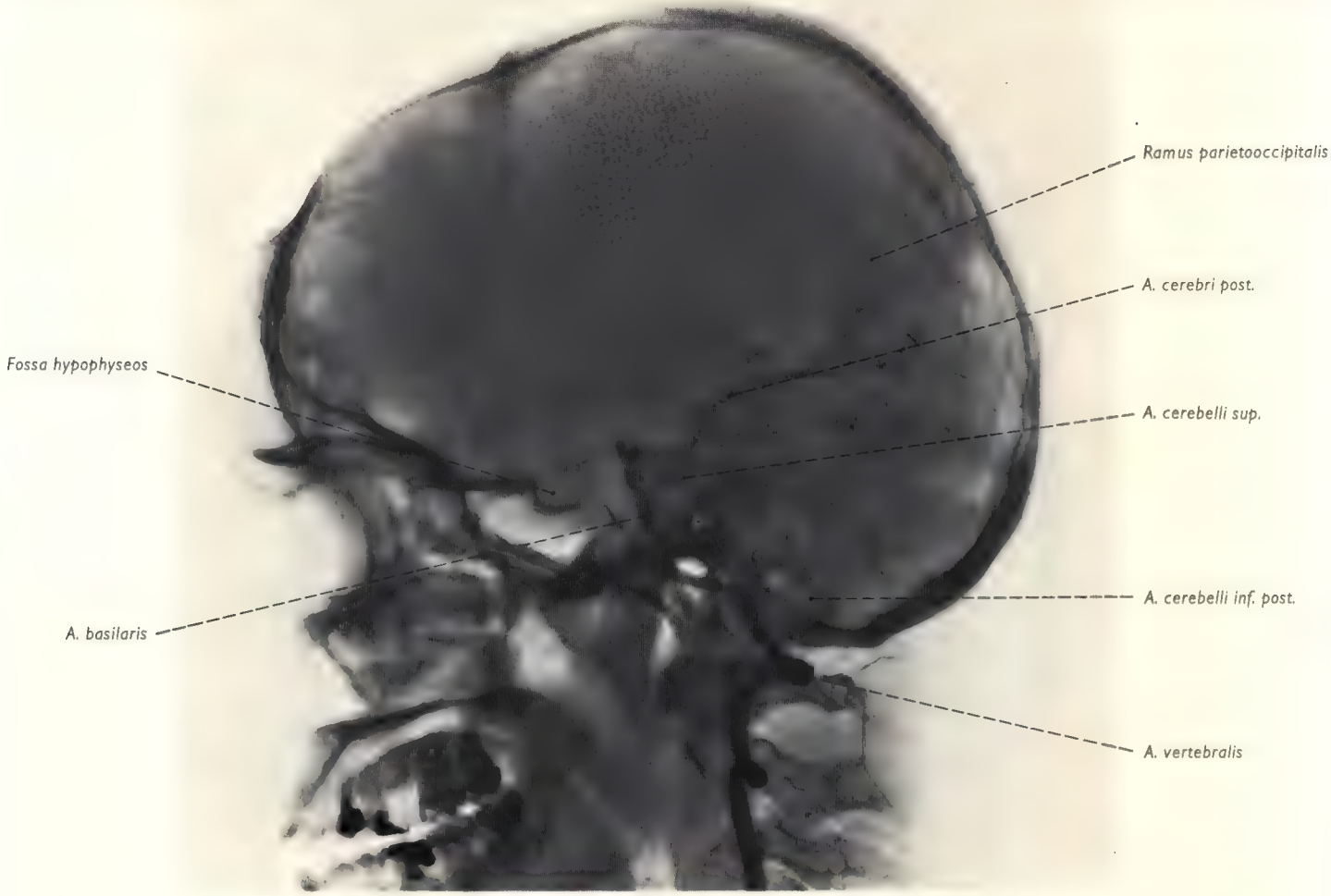

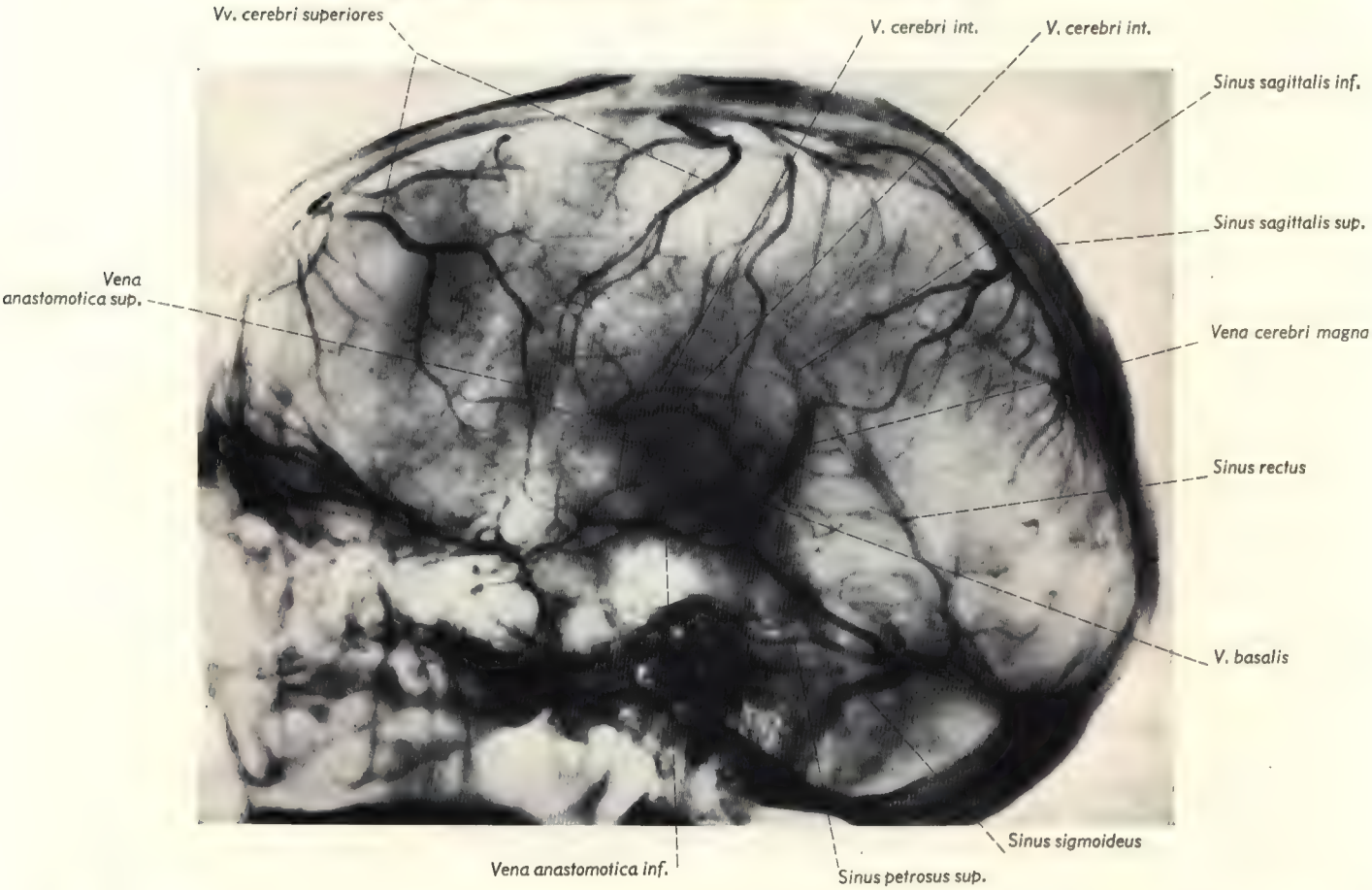

Fig. 76 (en haut). Artériographie normale de l'artère vertébrale; incidence latérale. (D'après Kautzky/Zülch, Neurologisch-Neurochirurgische Röntgendiagnostik, Berlin-Heidelberg-New York, 1955).

Fig. 77 (en bas). Phlébogramme tardif; incidence latérale (d'après Kautzky/Zülch, Neurologisch-neurochirurgische Röntgendiagnostik, Berlin-Heidelberg-New York, 1955).

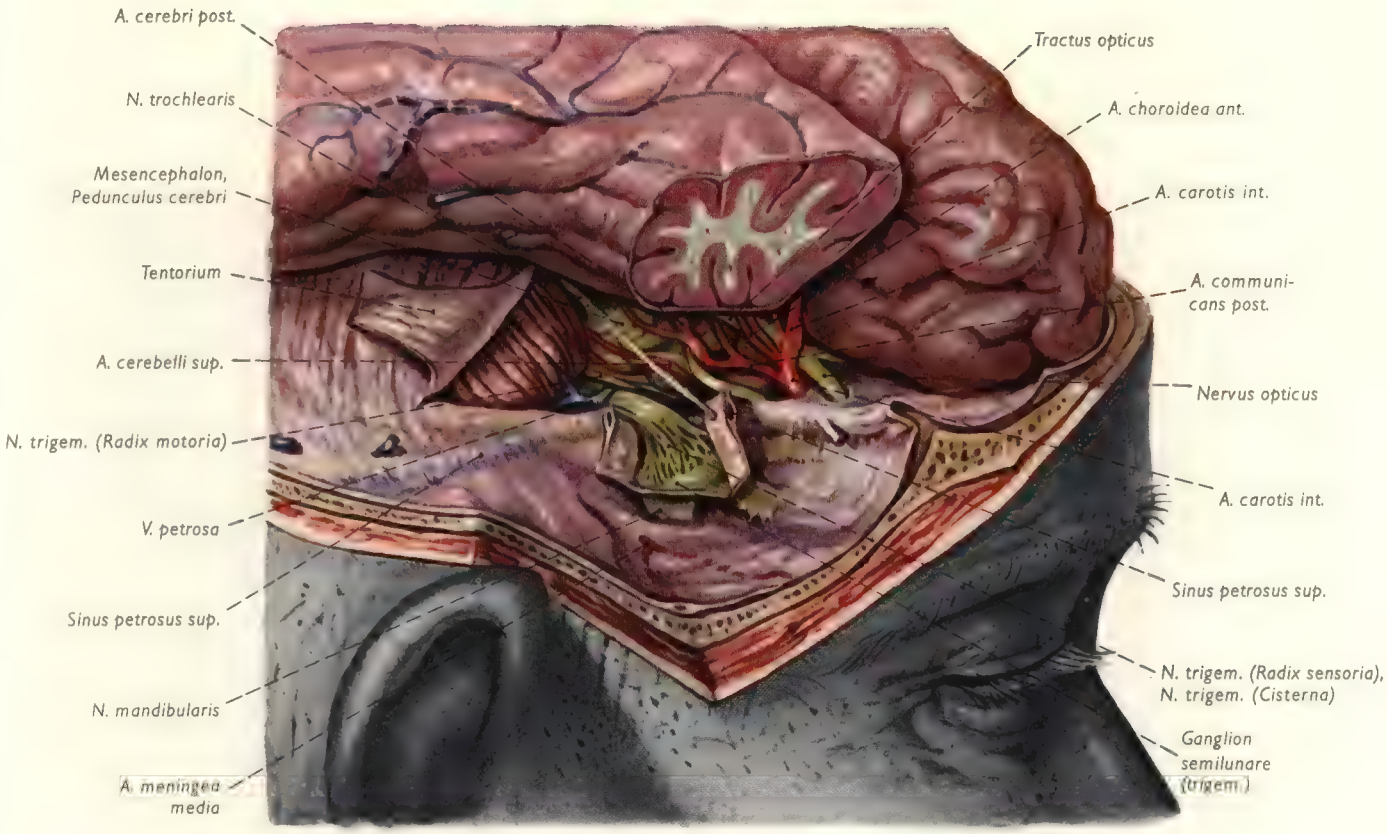

Fig. 78. Vue latérale du métencéphale et du cercle artériel du cerveau après soulèvement du lobe temporal. Les parties rostrales du pont, le pédoncule cérébelleux moyen droit avec l'origine du nerf trijumeau (les racines sensitive et motrice) sont devenus visibles après avoir rabattu en arrière un lambeau de la tente de cervelet; l'ouverture du cavum trigéminal permet de voir sur toute sa longueur la racine sensitive du trijumeau et le ganglion trigéminal. L'ouverture du cavum trigéminal a été faite par section du sinus pétreux supérieur quand celui-ci passe au-dessus de l'orifice du cavum. Le sinus pétreux reçoit juste en arrière de l'orifice du cavum une veine du cervelet, la veine pétreuse, avec laquelle s'abouche une veine basale venant de la fosse crânienne postérieure (variation); la veine basale passe entre les racines motrice et sensitive du trijumeau. On voit au-dessus du chiasma l'origine de l'artère cérébrale antérieure. (Dessiné par K. Endtresser d'après une image de Ferner/Kautzky, dans Handbuch der Neurochirurgie Berlin-Heidelberg-New York, 1959).

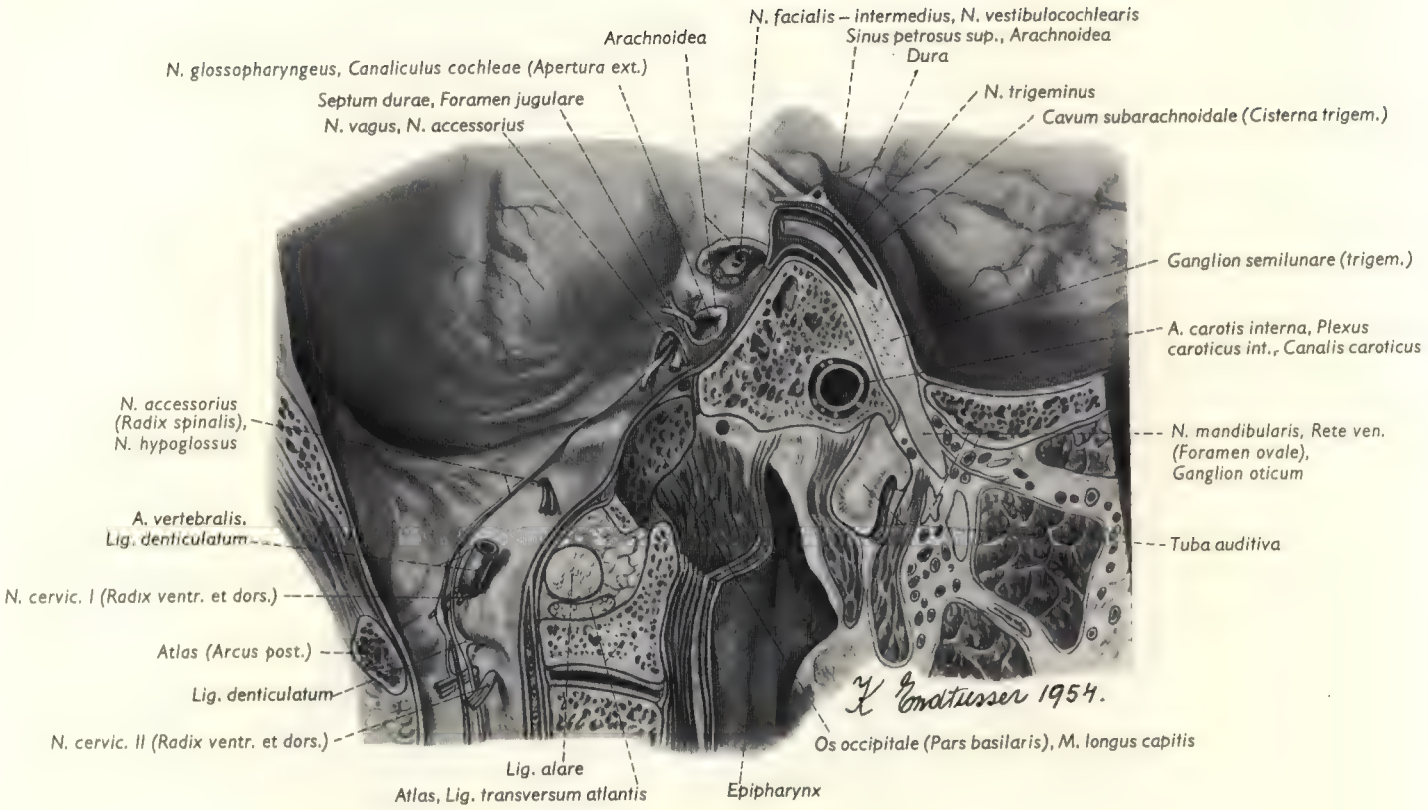

Fig. 79. Coupe étagée de la base du crâne mettant en évidence le cavum trigéminal gauche médial et la citerne trigéminale. Au niveau du canal vertébral, la section est parasagittale gauche puis elle oblique latéralement et, enfin, devient perpendiculaire à l'axe du rocher au niveau du cavum trigéminal.

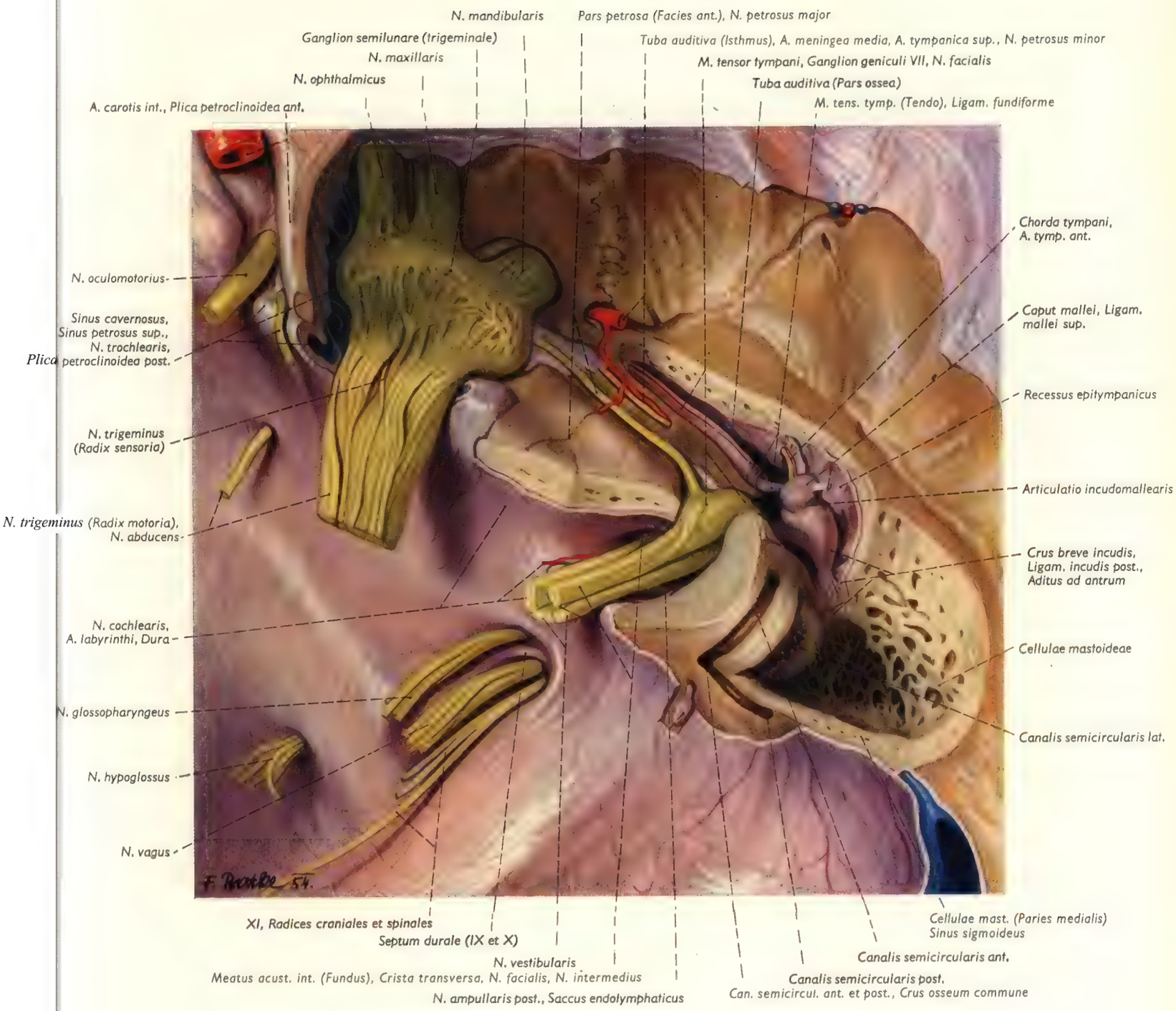

Fig. 80. La région du ganglion trigéminal et du ganglion géniculé du nerf facial. Vue sur la caisse du tympan après ablation du tegmen tympani.

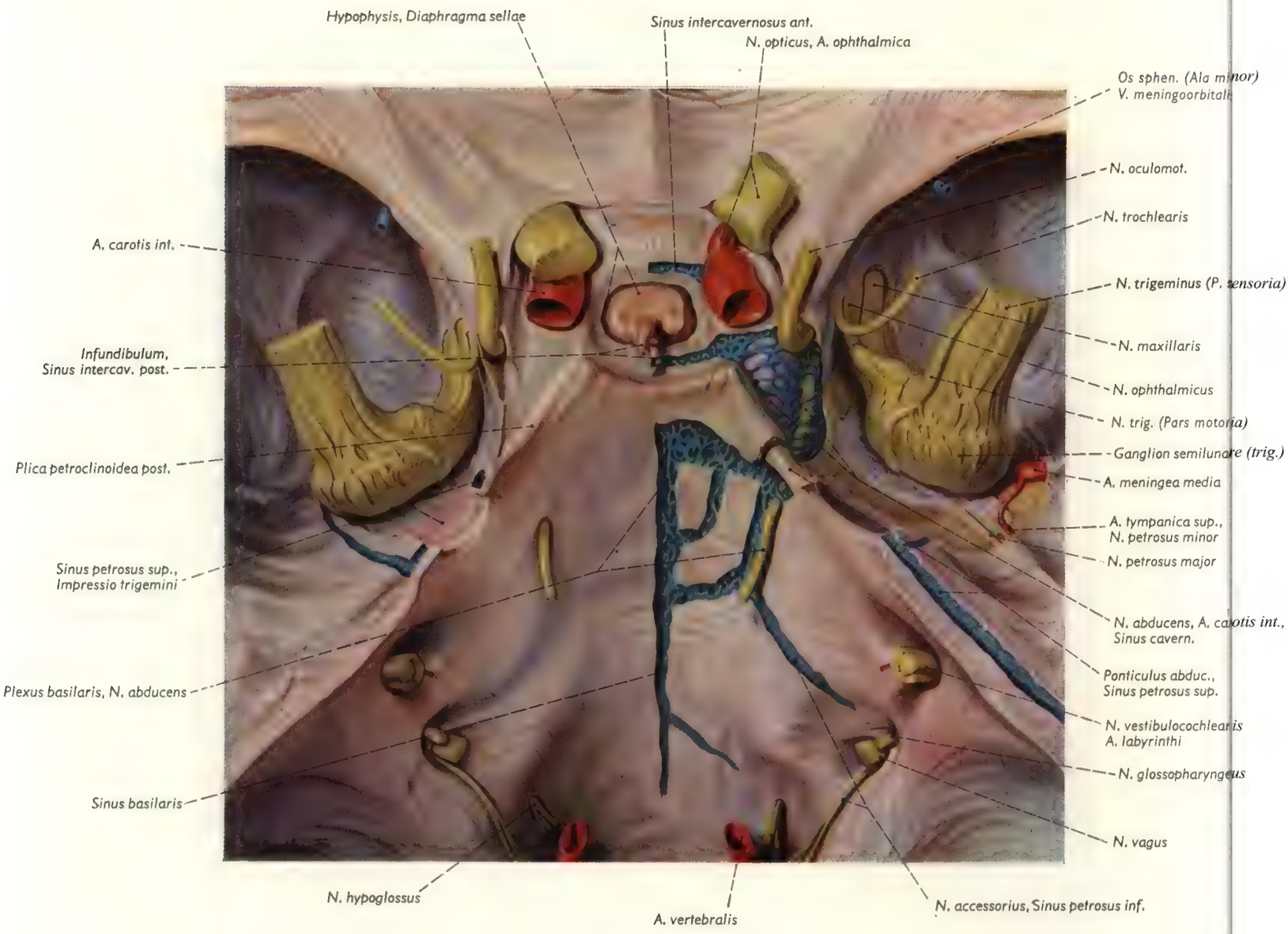

Fig. 81. Vaisseaux et nerfs de la partie moyenne de la base du crâne. La selle turcique et la région avoisinante.

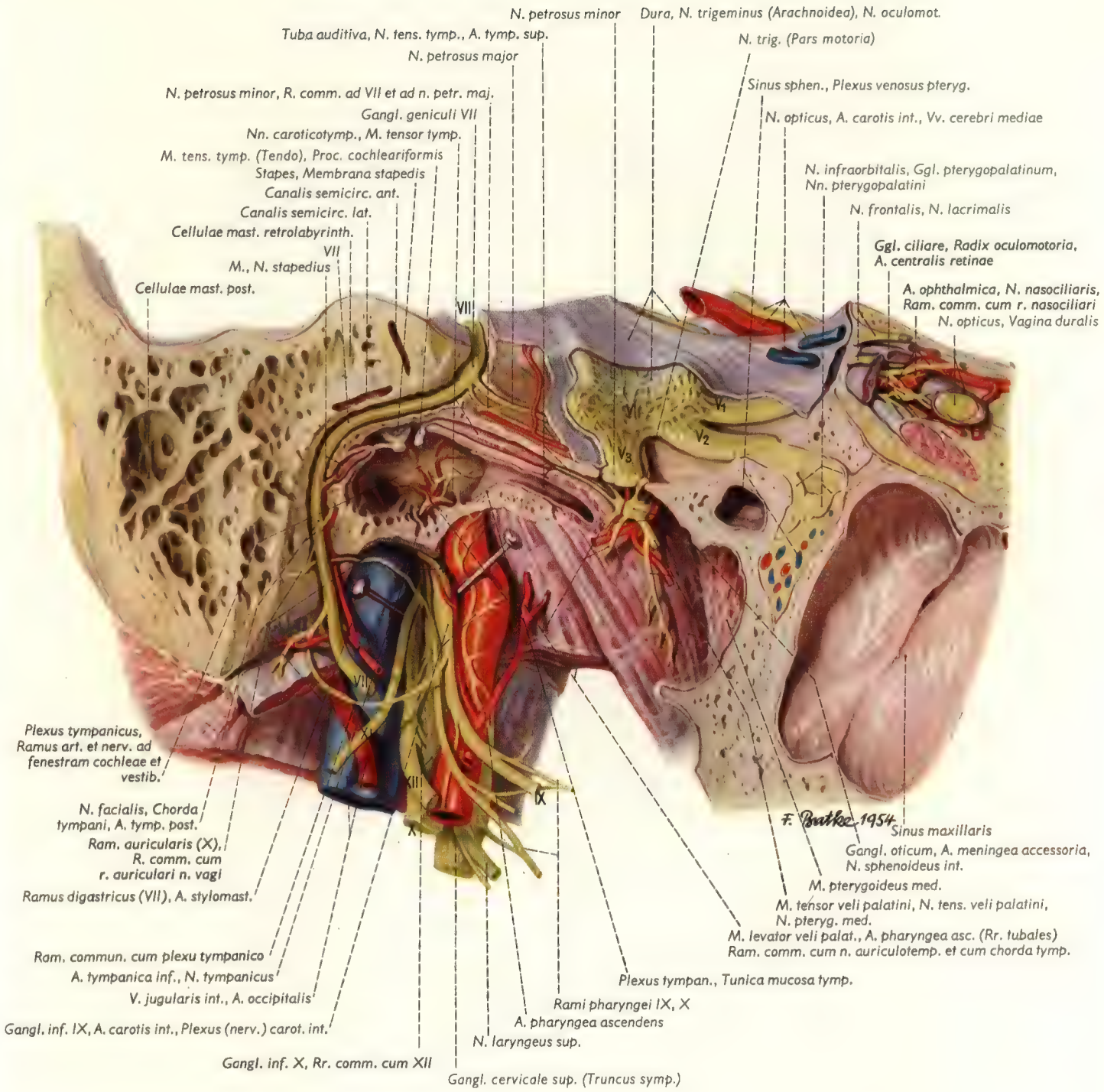

V (1, 2, 3)	= Ganglion semilunare (trigeminale), N. ophthalmicus, maxillaris, mandibularis	IX	= N. glossopharyngeus
		X	= N. vagus
		XI	= N. accessorius, R. ext.
VII	= N. facialis	XII	= N. hypoglossus

Fig. 82. Vue latérale des vaisseaux et des nerfs de l'oreille moyenne sur la paroi labyrinthique ainsi qu'en avant et en arrière de cette paroi. Vue latérale de la fosse crânienne moyenne, de la fosse infratemporale et du paquet vasculo-nerveux cervical; ouverture latérale du canal facial, des canaux semi-circulaires antérieur et interne et du canal musculo-tubaire. Les parties acoustiques du crâne sont sectionnées sagittalement et obliquement en dedans du tympan; de cette manière, le stapes (l'étrier) reste au contact de la paroi labyrinthique de l'oreille moyenne).

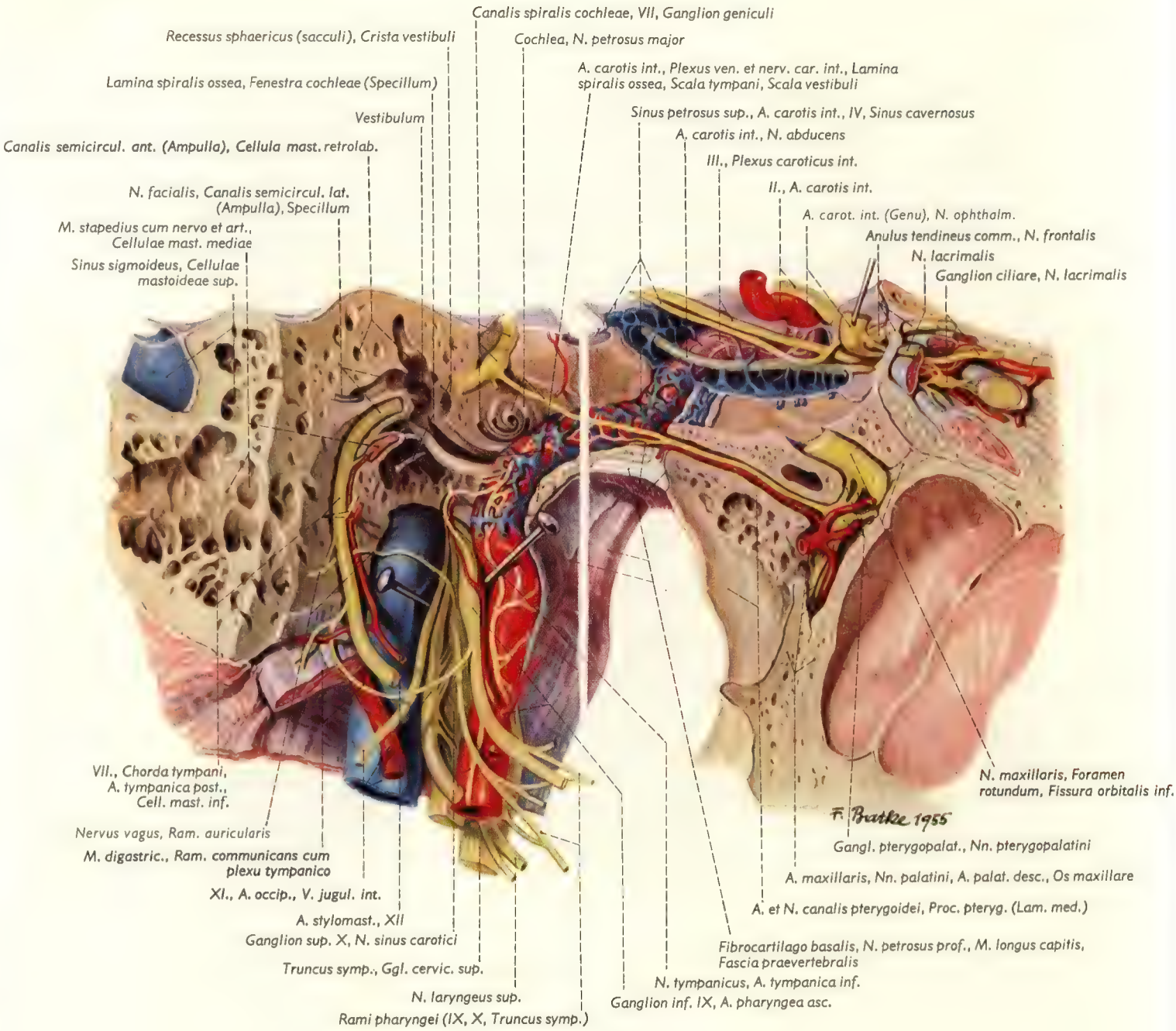

Fig. 83. Coupe verticale dans l'axe du rocher; ouverture de l'oreille interne, du canal du nerf facial, des cellules mastoïdiennes, du canal carotidien, du sinus carotidien, de la fissure orbitaire supérieure, du foramen rond; le trajet de l'artère carotide interne dans l'os temporal.

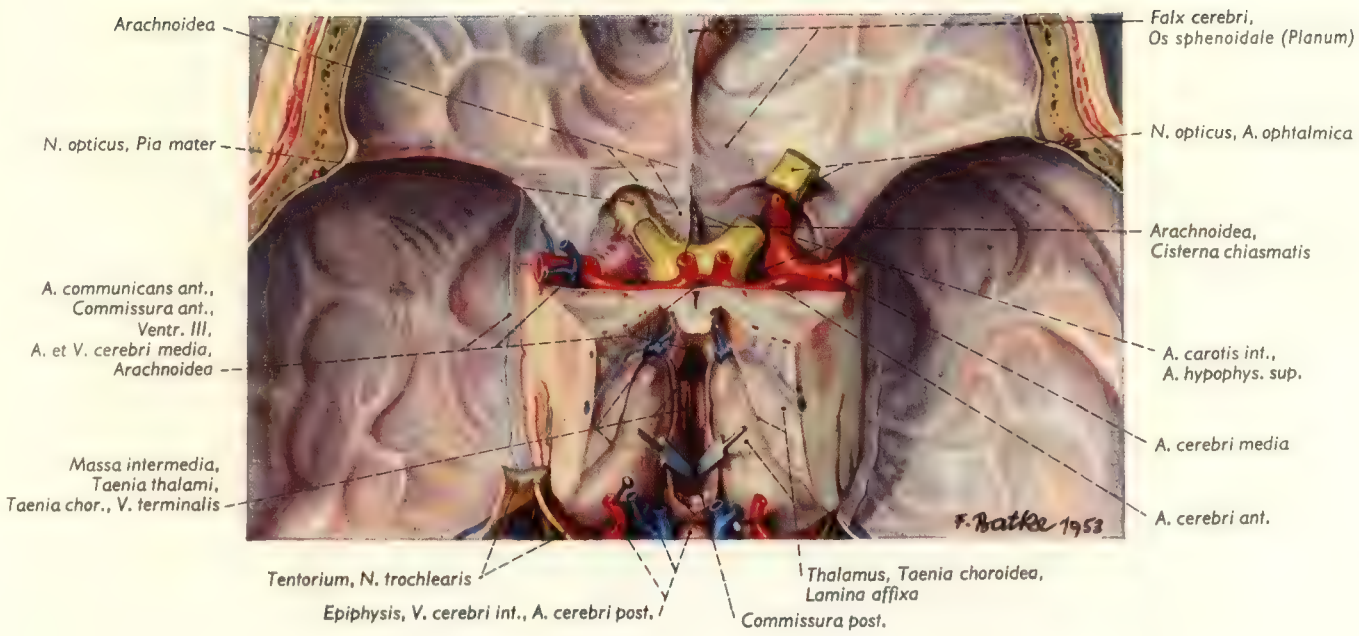

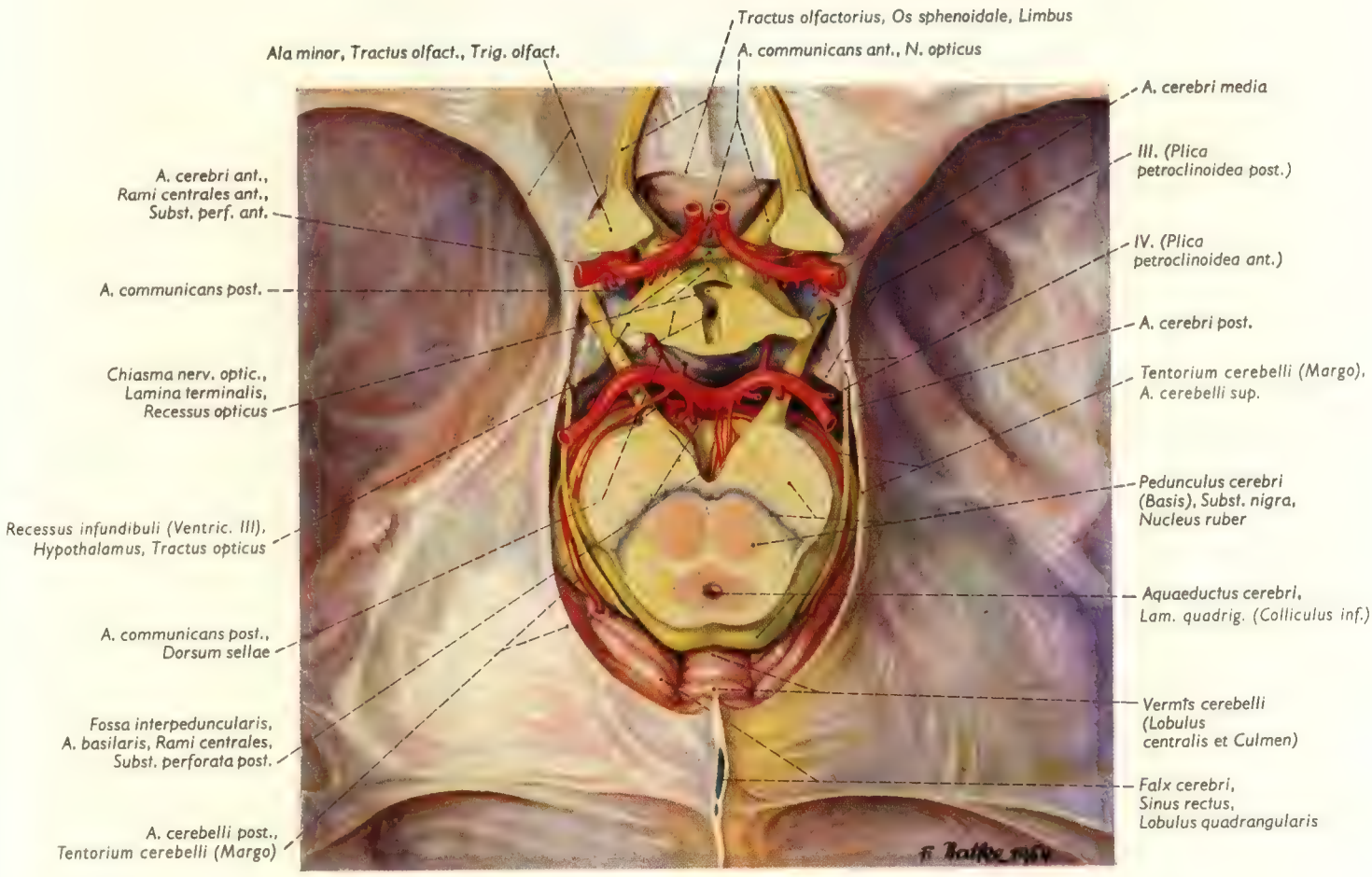

Fig. 84 (en haut). La région du chiasma optique, le diencéphale vu d'en haut, les fosses crâniennes antérieure et moyenne.

Fig. 85 (en bas). Vue par l'incisure de la tente du cervelet sur le mésencéphale sectionné transversalement. La région du chiasma optique, le cercle artériel du cerveau.

Fig. 86. L'arachnoïde et l'espace subarachnoïdien de la base du cerveau. A remarquer les manchons arachnoïdiens des nerfs crâniens et les orifices pour le passage des vaisseaux.

Fig. 86

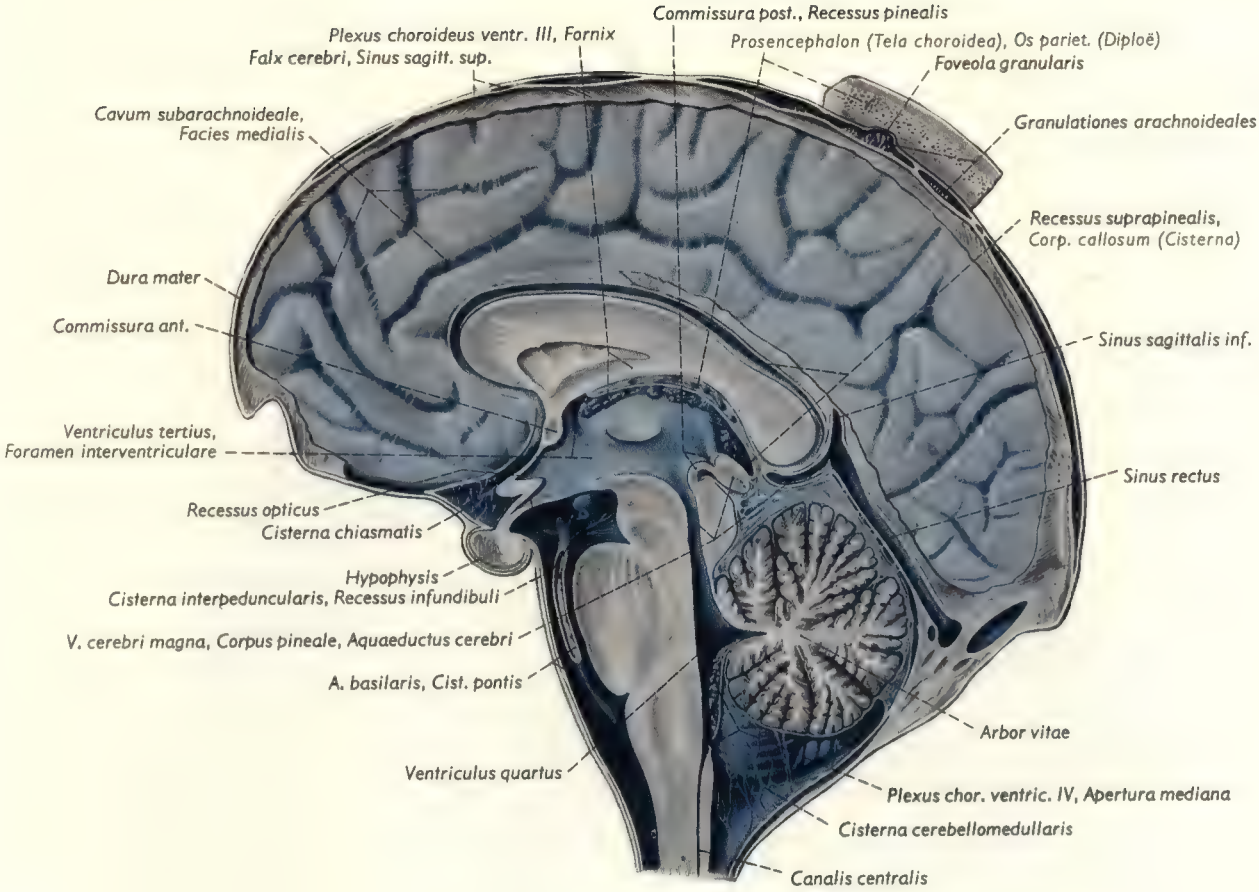

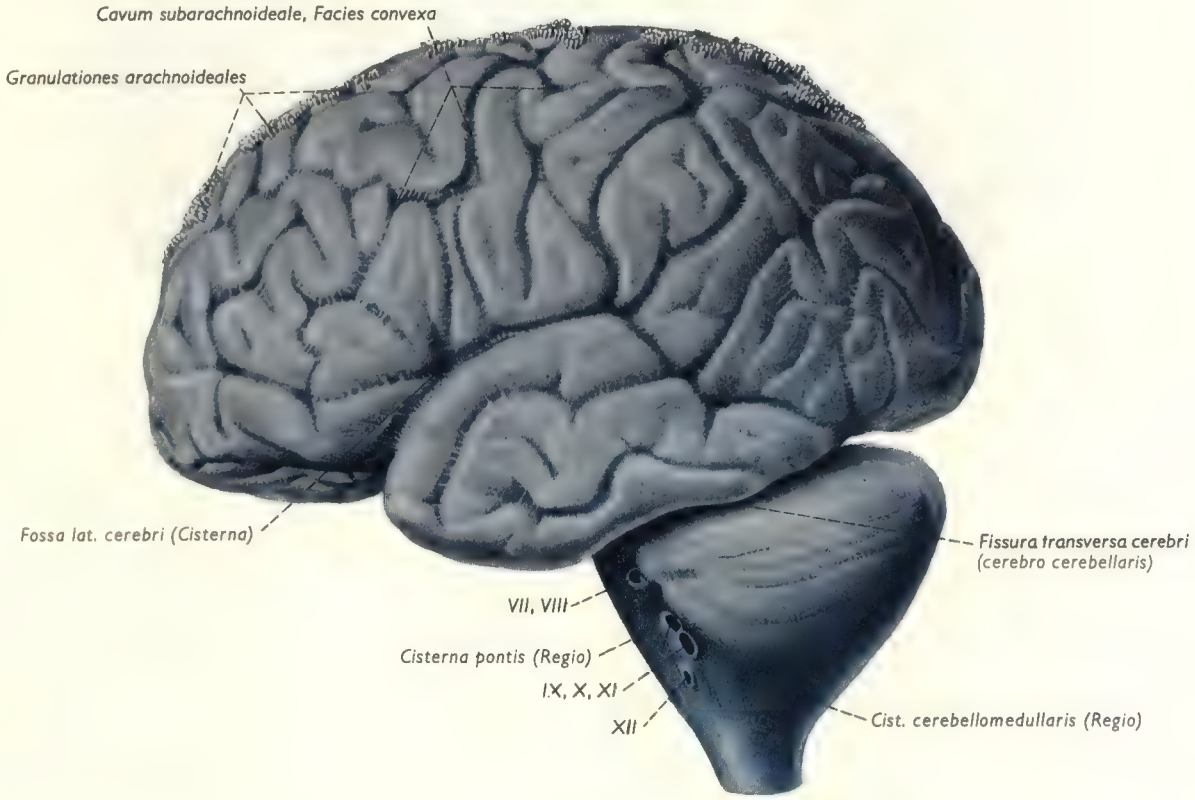

Fig. 87 (en haut). L'arachnoïde et l'espace subarachnoïdien, plus particulièrement les citernes, en vue médiane et sagittale (demi-schématique). Les espaces remplis de liquide cérébro-spinal sont en bleu. On a gardé les vaisseaux seulement au cours de leur trajet dans les citernes.

Fig. 88 (en bas). L'arachnoïde, l'espace subarachnoïdien et les citernes du cerveau en vue latérale (demi-schématique). Les espaces subarachnoïdiens sont en bleu.

Fig. 89. La surface des hémisphères cérébraux après ablation des méninges, en vue supérieure. La faux du cerveau reste dans la fissure longitudinale du cerveau. A comparer, sur les images suivantes, les variations individuelles des circonvolutions et des sillons. La carte des circonvolutions permettrait l'identification d'un individu tout aussi bien que par la dactyloscopie (préparation du Dr. Vieder).

Fig. 89

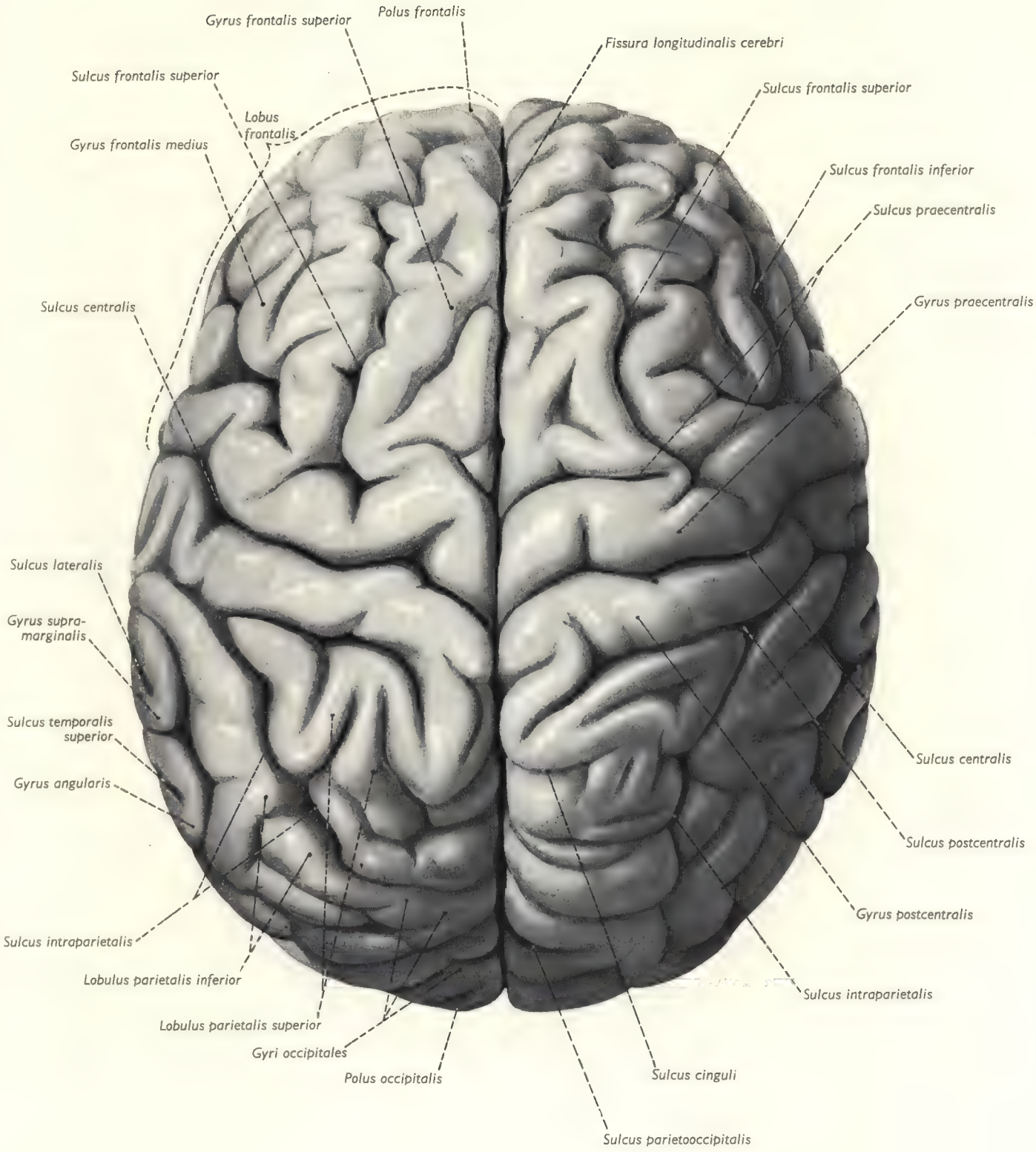

Fig. 90. Les hémisphères du cerveau après ablation des lepto-méninges, en vue supérieure (d'après Sobotta/Becher).

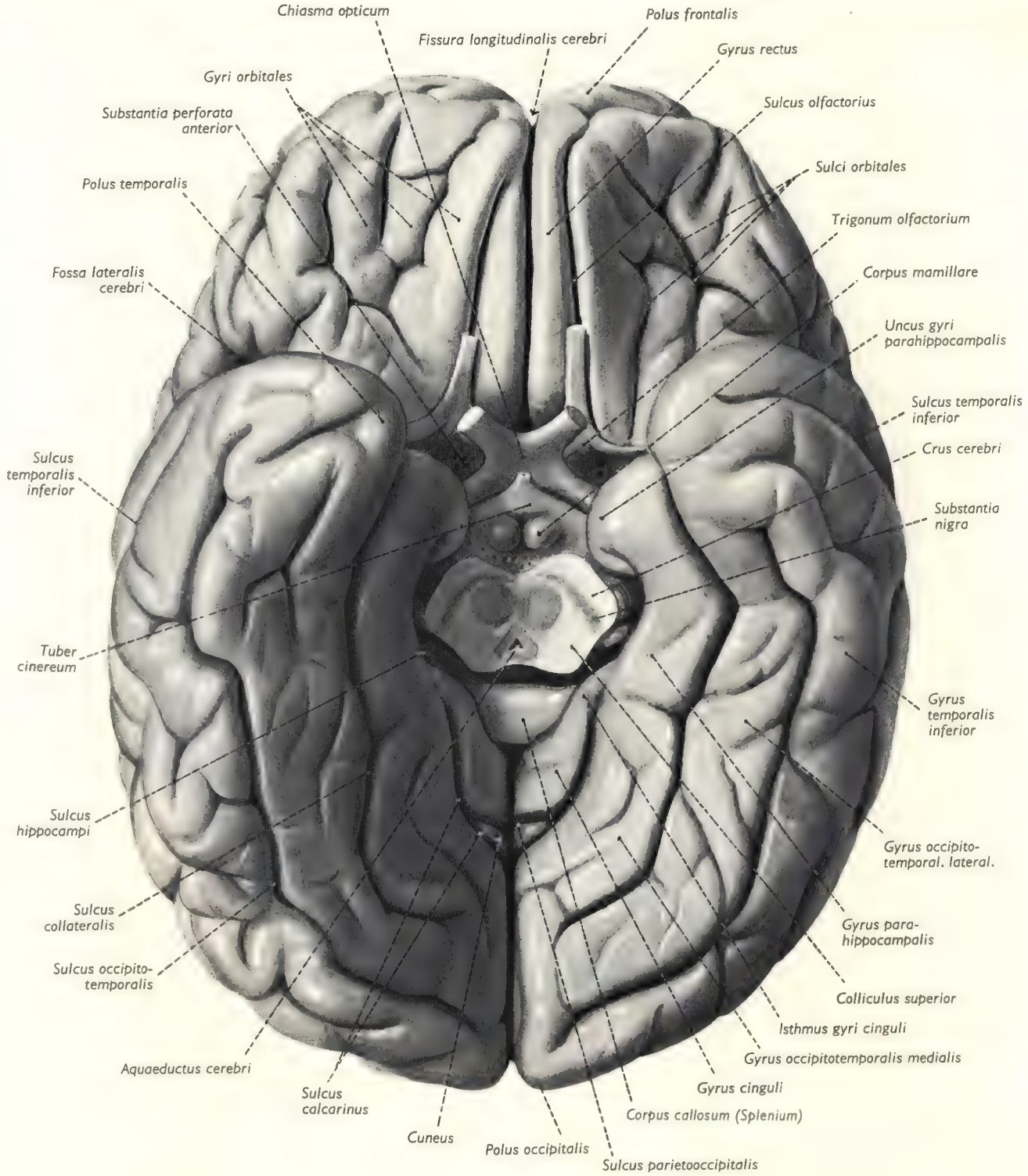

Fig. 91. Le cerveau après ablation des leptoméninges en vue inférieure. Le tronc cérébral inférieur et le cervelet ont été enlevés par une coupe transversale dans le mésencéphale; sur la coupe du mésencéphale, on voit, des deux côtés, le noyau rouge au-dessous de la substantia nigra (d'après Sobotta/Becher).

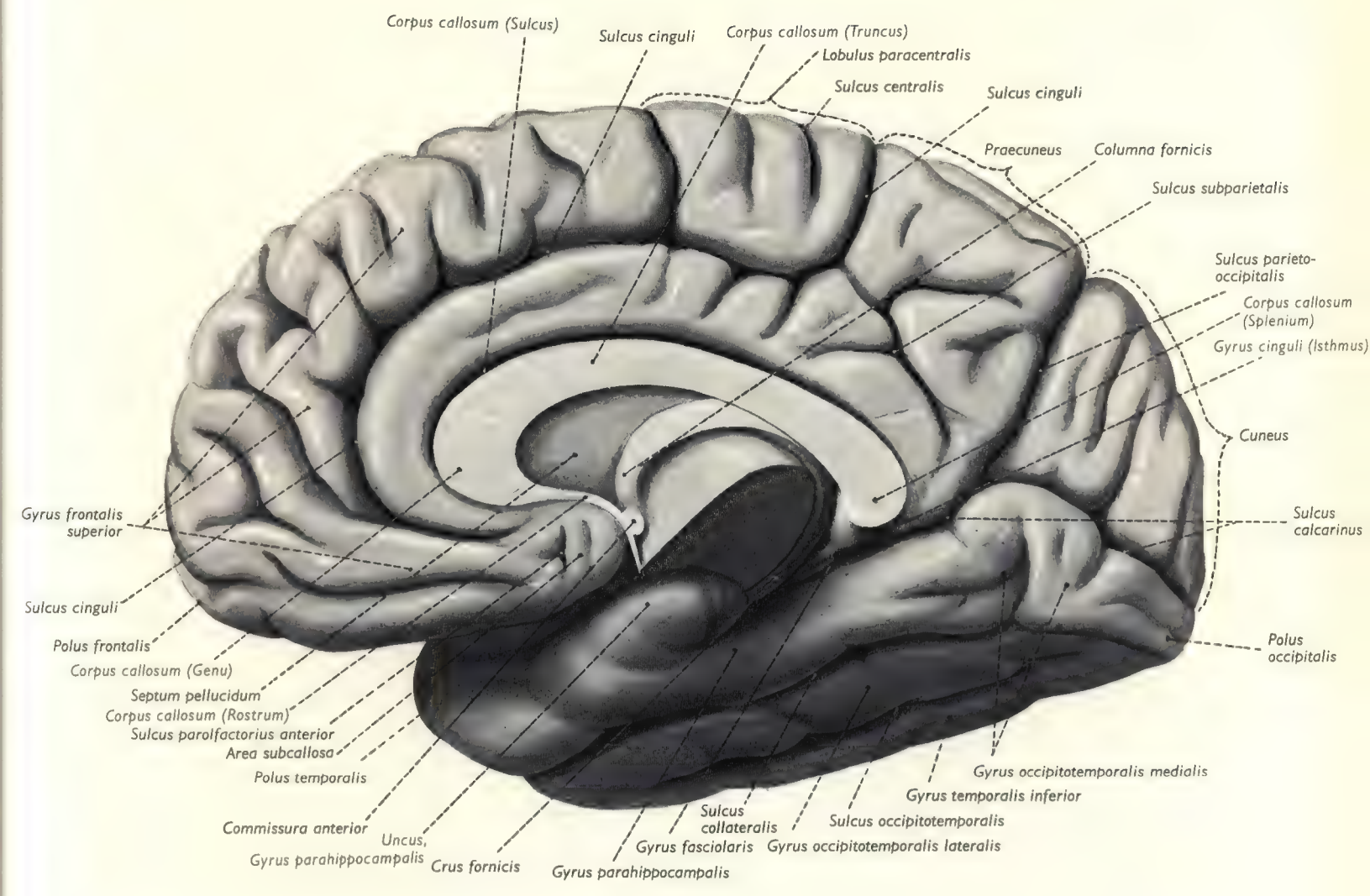

Fig. 92. La moitié droite du cerveau. Le cerveau est séparé en deux dans le plan sagittal médian; le tronc cérébral et le cervelet ont été enlevés par une coupe oblique à travers le thalamencéphale. Vue sur les faces médiale et inférieure de l'hémisphère cérébral.

Fig. 93. Coupe horizontale du cerveau; vue inférieure.

Fig. 93

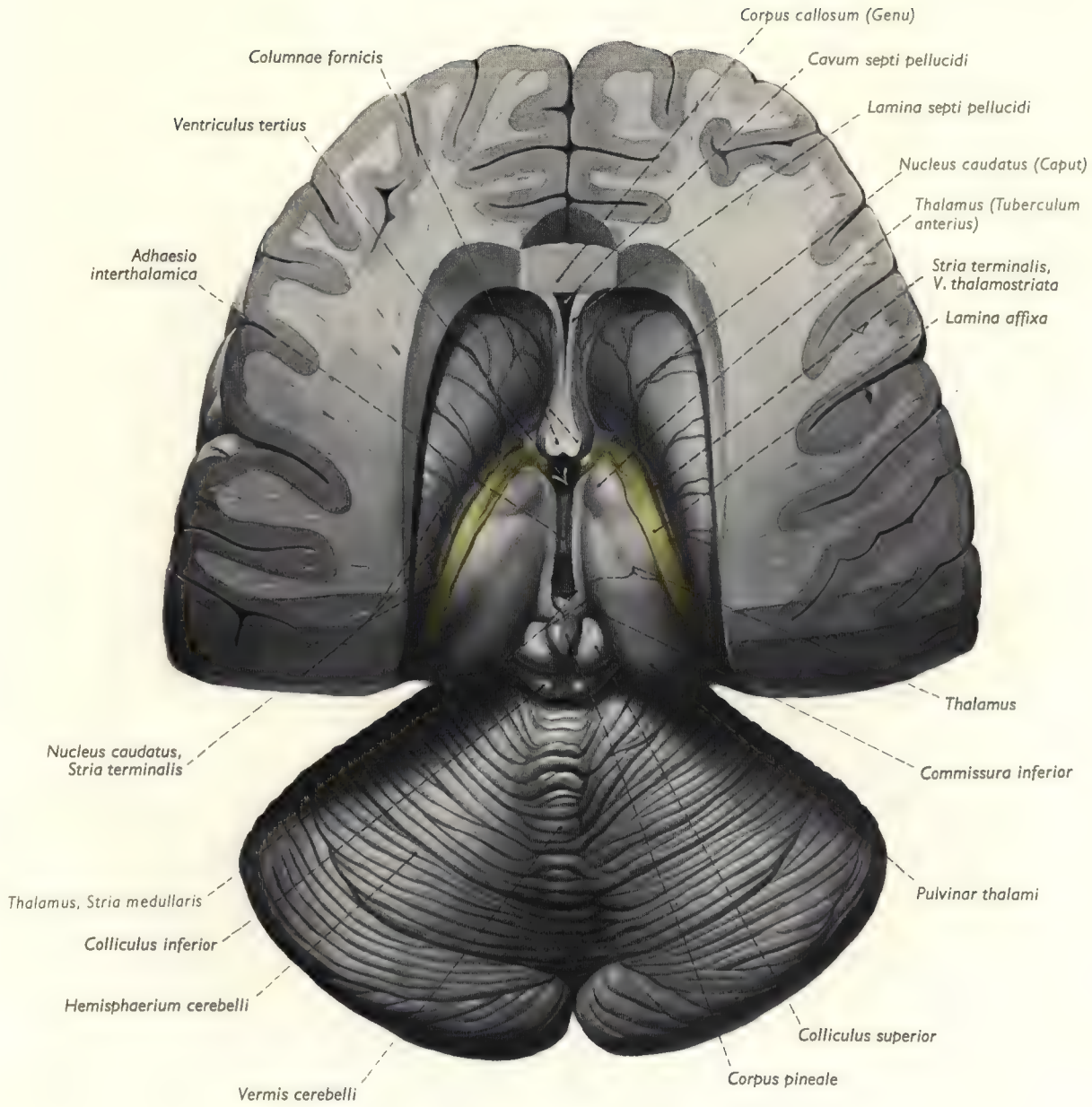

Fig. 94. Les noyaux gris de la base du cerveau (thalamus et noyau caudé), le troisième ventricule, le tectum du mésencéphale et le cervelet en vue supérieure. Les colonnes du fornix, la toile choroïdienne du troisième ventricule, les lobes temporal et occipital des hémisphères cérébraux ont été enlevés. La lamina affixa, indiquée en jaune, est une fine paroi du télencéphale appliquée sur le thalamus (d'après Sobotta/Becher).

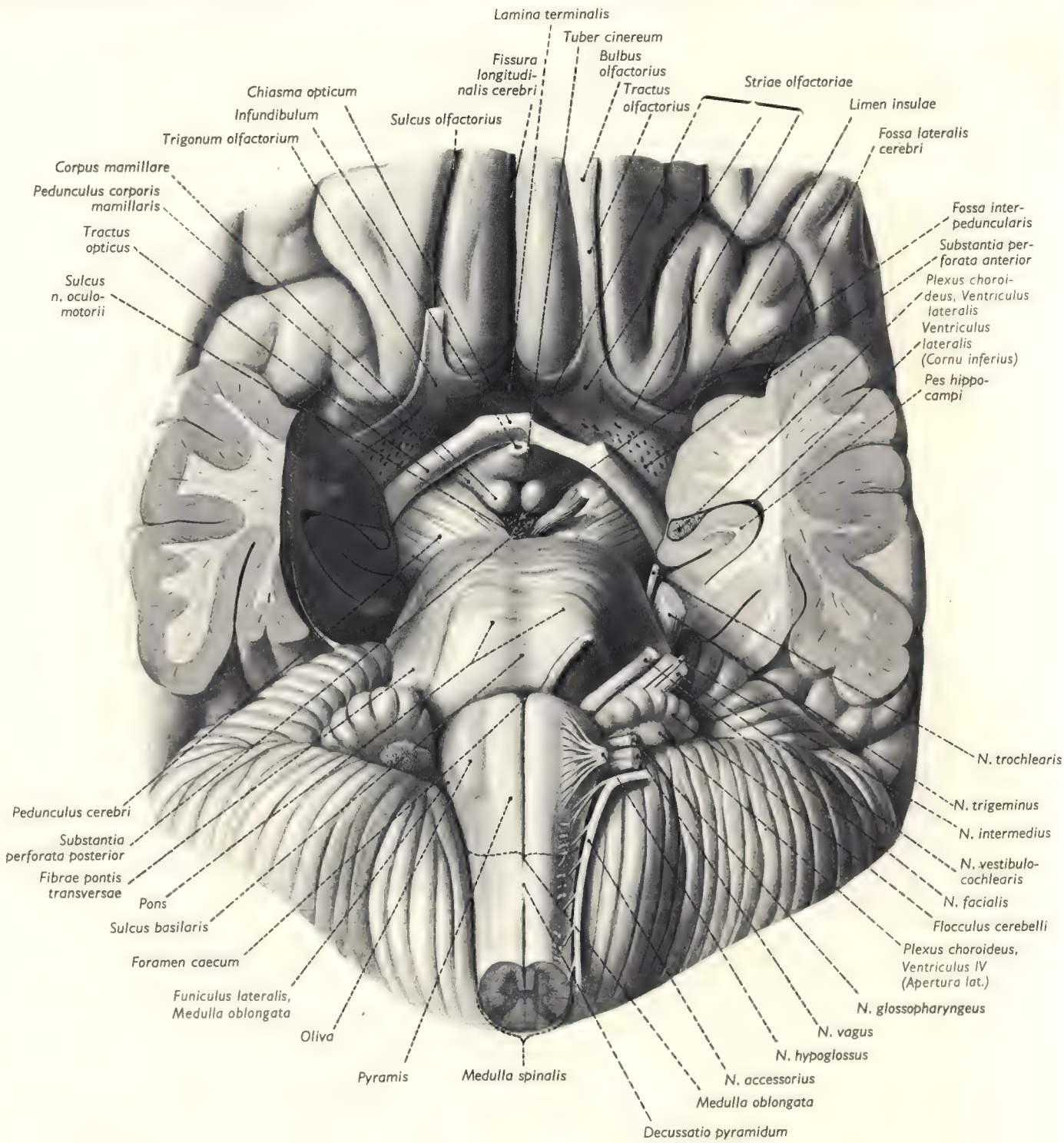

Fig. 95. Tronc cérébral et les parties avoisinantes du cerveau: diencéphale, mésencéphale, pont et moelle allongée. Les pôles des lobes temporaux ont été enlevés. L'origine des nerfs crâniens est conservée à gauche et supprimée à droite. La figure est un peu agrandie (d'après Sobotta/Becher).

Fig. 95

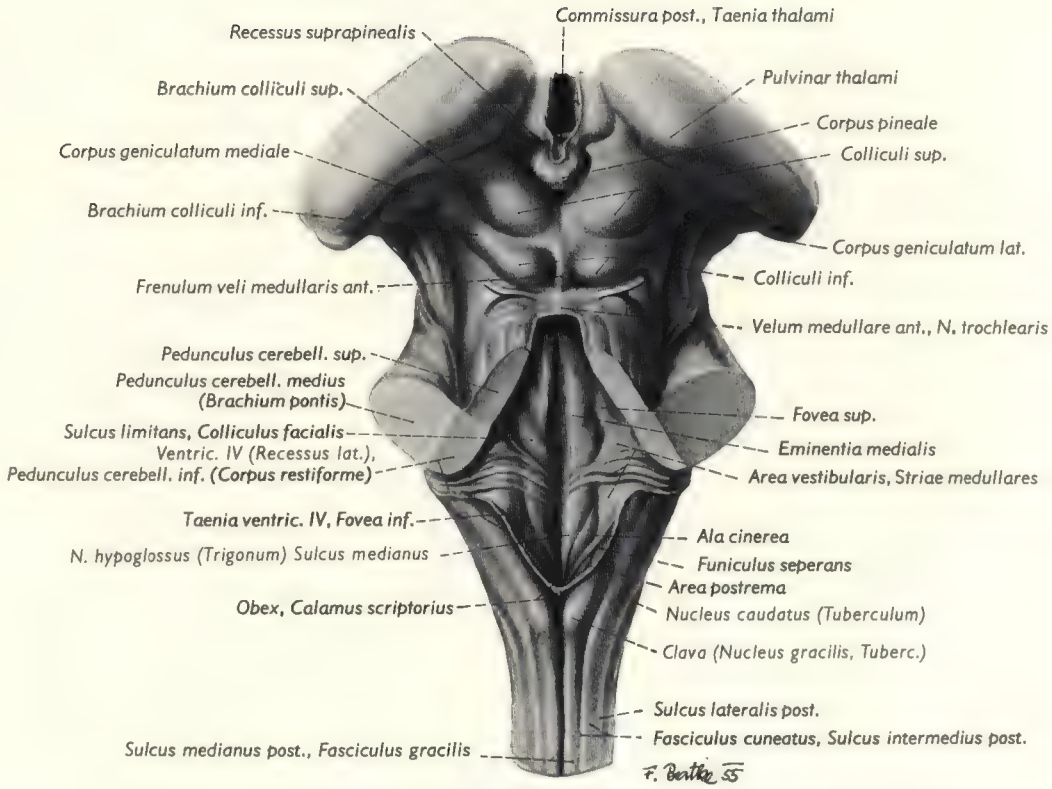

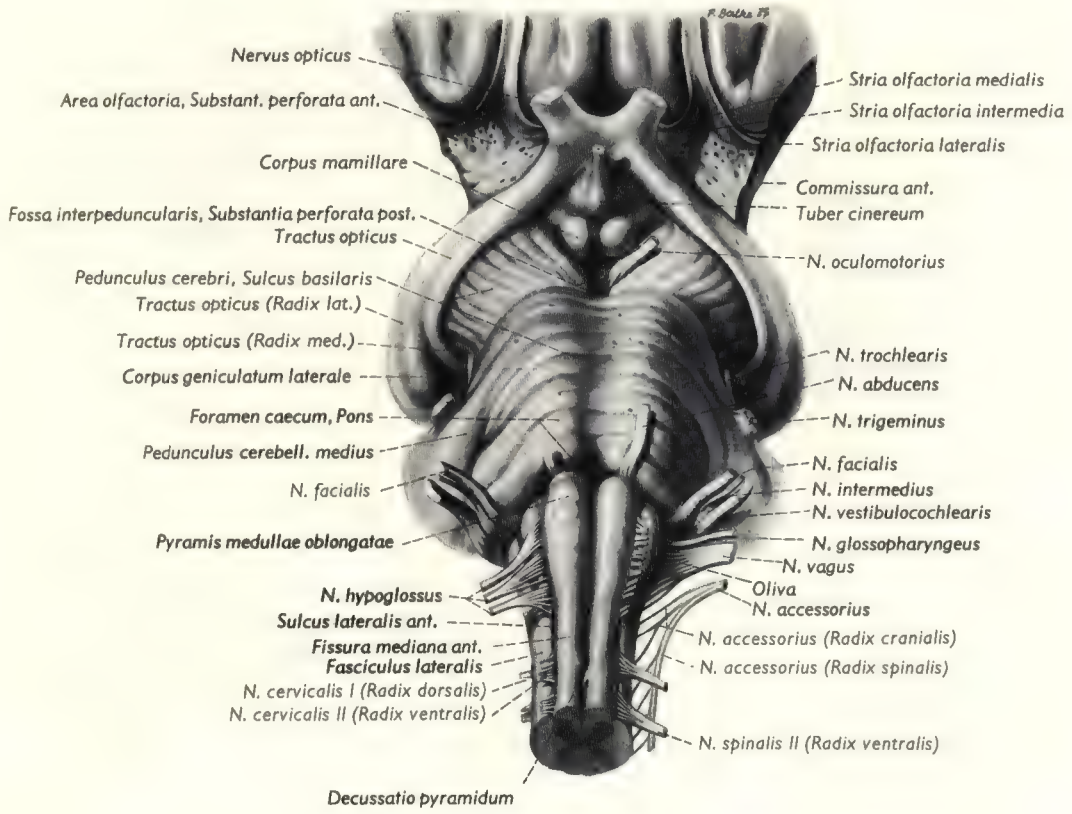

Fig. 96 (en haut). La moelle allongée, la fosse rhomboïde, les pédoncules cérébelleux et le tectum du mésencéphale, en vue dorsale, après ablation du cervelet.

Fig. 97 (en bas). La moelle allongée, le pont, le diencéphale (tronc cérébral) en vue basale.

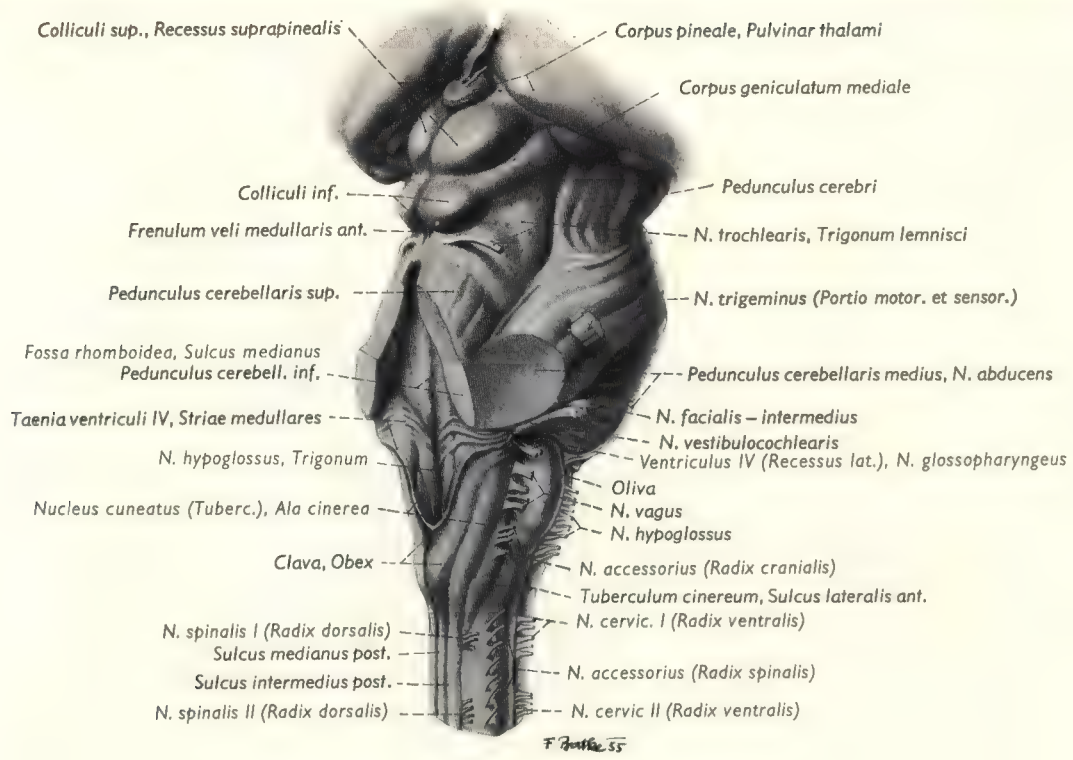

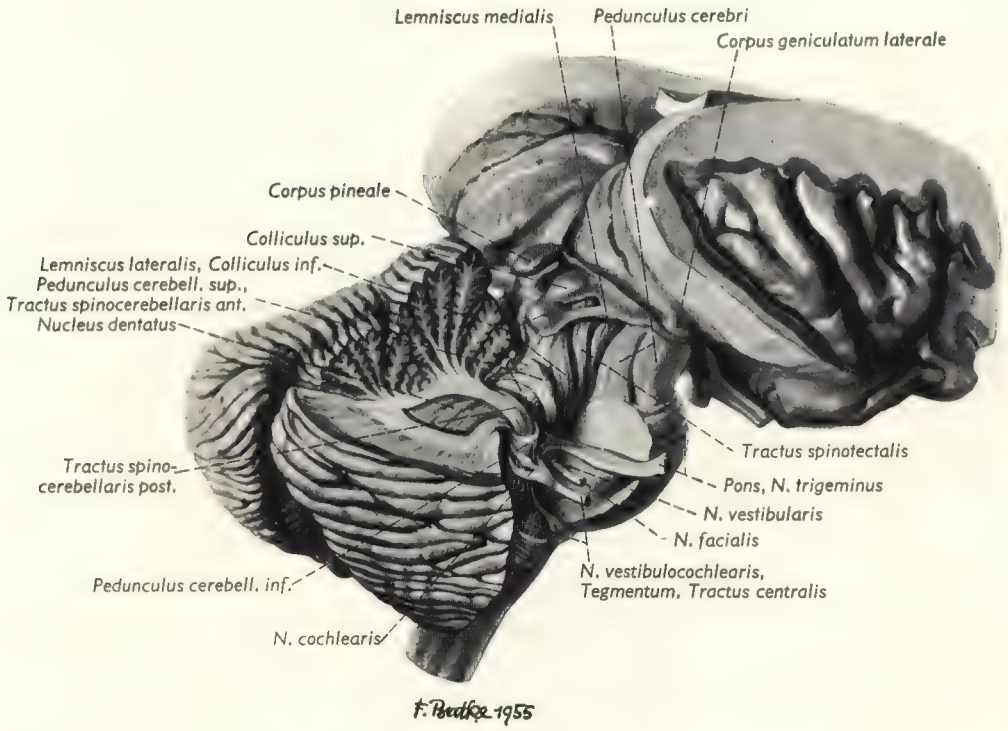

Fig. 98 (en haut). Le rhombencéphale et le mésencéphale en vue latérale droite.

Fig. 99 (en bas). Préparation des fibres du tronc cérébral et du cervelet, vue latérale, qui montre les lemnisques et les voies cérébelleuses.

Fig. 100 (à droite, en haut). Coupe transversale de la moelle allongée au niveau de la décussation des lemnisques.

Fig. 101 (à droite, en bas). Coupe transversale de la moelle allongée au niveau du tiers caudal du noyau olivaire avec les noyaux de la calotte et les faisceaux.

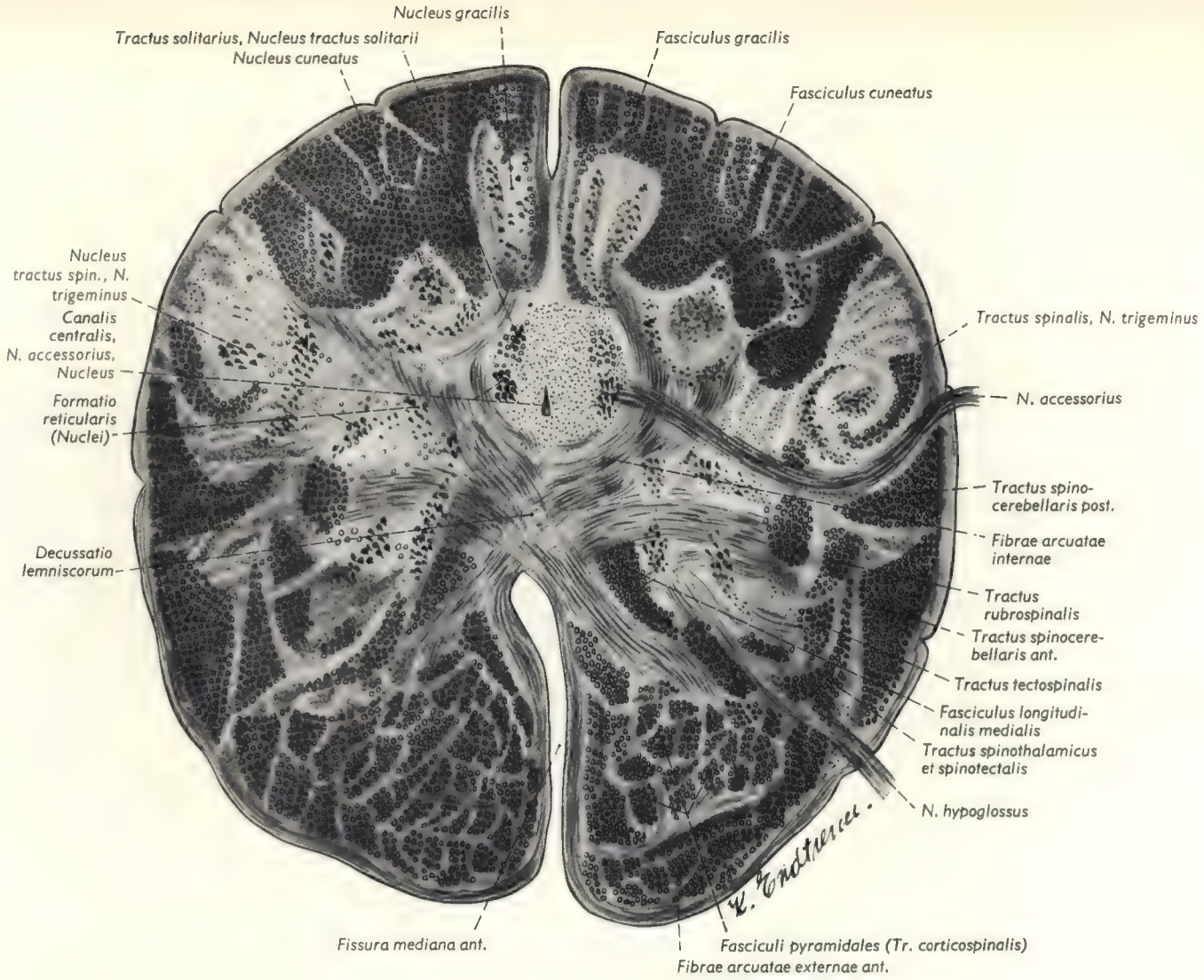
Nucleus gracilis
Tractus solitarius, Nucleus tractus solitarii
Nucleus cuneatus
Fasciculus gracilis
Fasciculus cuneatus
Nucleus tractus spin., N. trigeminus
Canalis centralis, N. accessorius, Nucleus
Formatio reticularis (Nuclei)
Decussatio lemniscorum
Tractus spinalis, N. trigeminus
N. accessorius
Tractus spinocerebellaris post.
Fibrae arcuatae internae
Tractus rubrospinalis
Tractus spinocerebellaris ant.
Tractus tectospinalis
Fasciculus longitudinalis medialis
Tractus spinothalamicus et spinotectalis
N. hypoglossus
Fissura mediana ant.
Fasciculi pyramidales (Tr. corticospinalis)
Fibrae arcuatae externae ant.

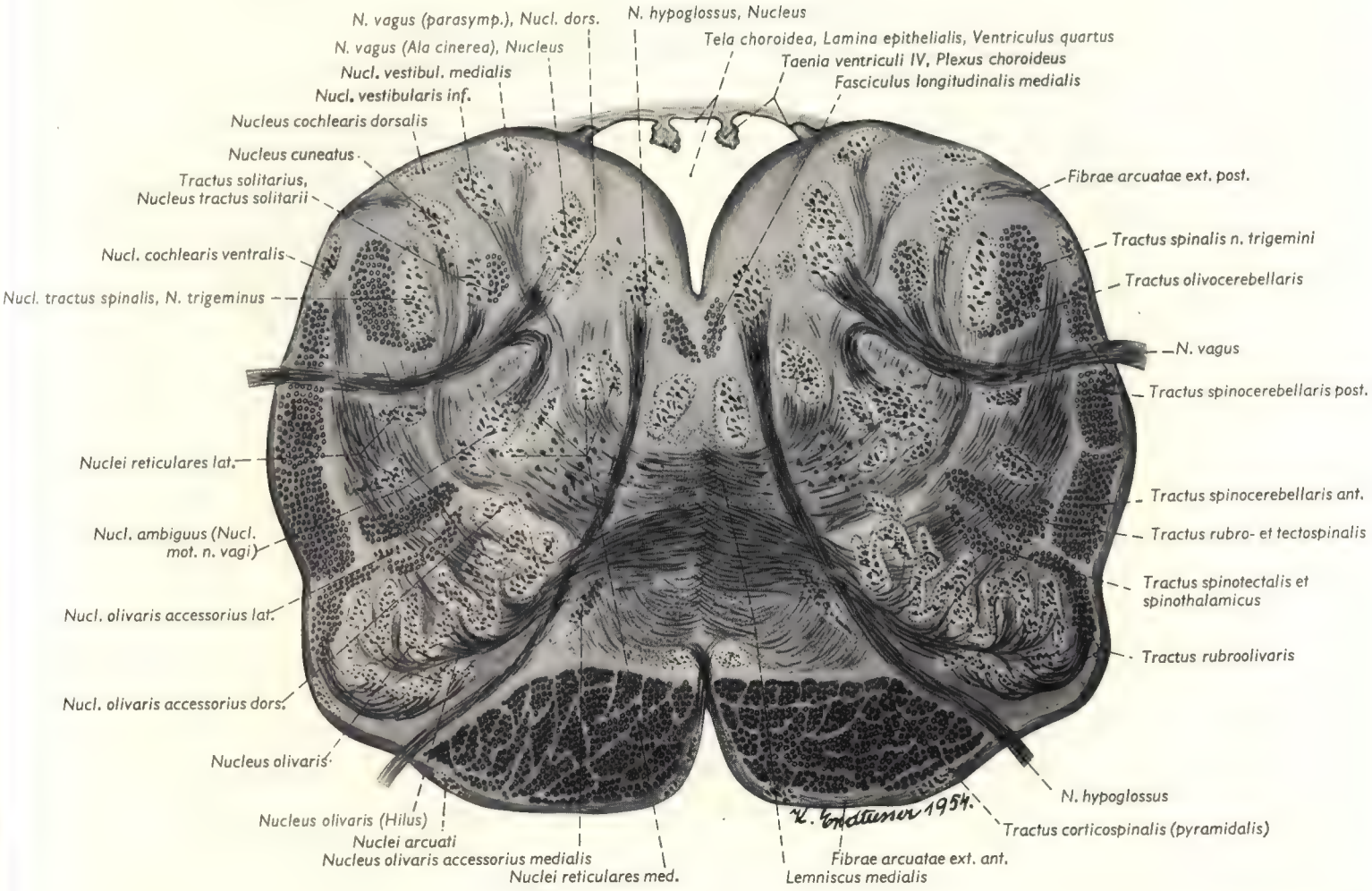
N. vagus (parasymp.), Nucl. dors.
N. hypoglossus, Nucleus
Tela choroidea, Lamina epithelialis, Ventriculus quartus
N. vagus (Ala cinerea), Nucleus
Taenia ventriculi IV, Plexus choroideus
Nucl. vestibul. medialis
Fasciculus longitudinalis medialis
Nucl. vestibularis inf.
Nucleus cochlearis dorsalis
Nucleus cuneatus
Tractus solitarius, Nucleus tractus solitarii
Fibrae arcuatae ext. post.
Tractus spinalis n. trigemini
Nucl. cochlearis ventralis
Tractus olivocerebellaris
Nucl. tractus spinalis, N. trigeminus
N. vagus
Tractus spinocerebellaris post.
Nuclei reticulares lat.
Tractus spinocerebellaris ant.
Nucl. ambiguus (Nucl. mot. n. vagi)
Tractus rubro- et tectospinalis
Tractus spinotectalis et spinothalamicus
Nucl. olivaris accessorius lat.
Tractus rubroolivaris
Nucl. olivaris accessorius dors.
Nucleus olivaris
N. hypoglossus
Nucleus olivaris (Hilus)
Tractus corticospinalis (pyramidalis)
Nuclei arcuati
Nucleus olivaris accessorius medialis
Fibrae arcuatae ext. ant.
Nuclei reticulares med.
Lemniscus medialis

Fig. 100, 101

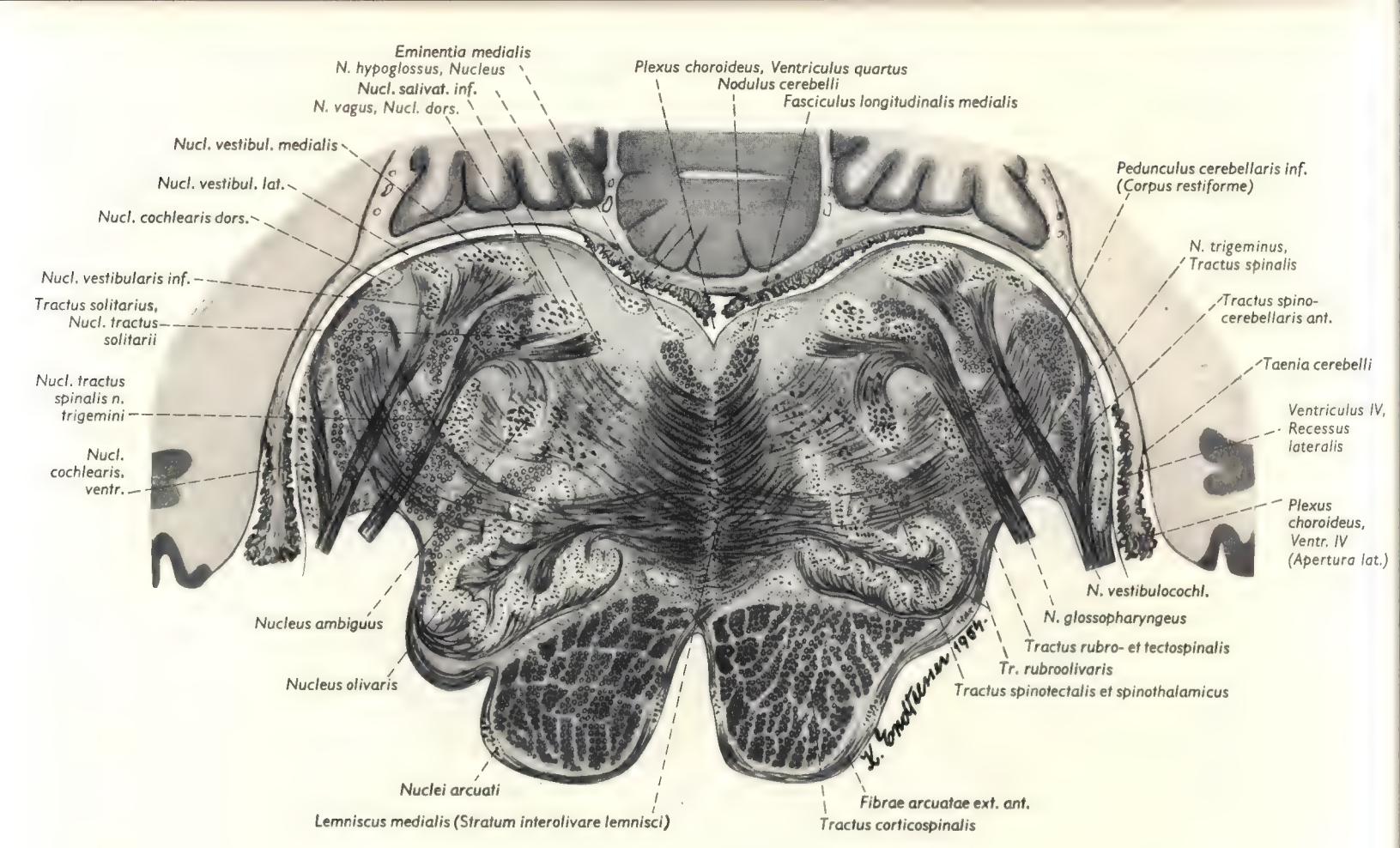

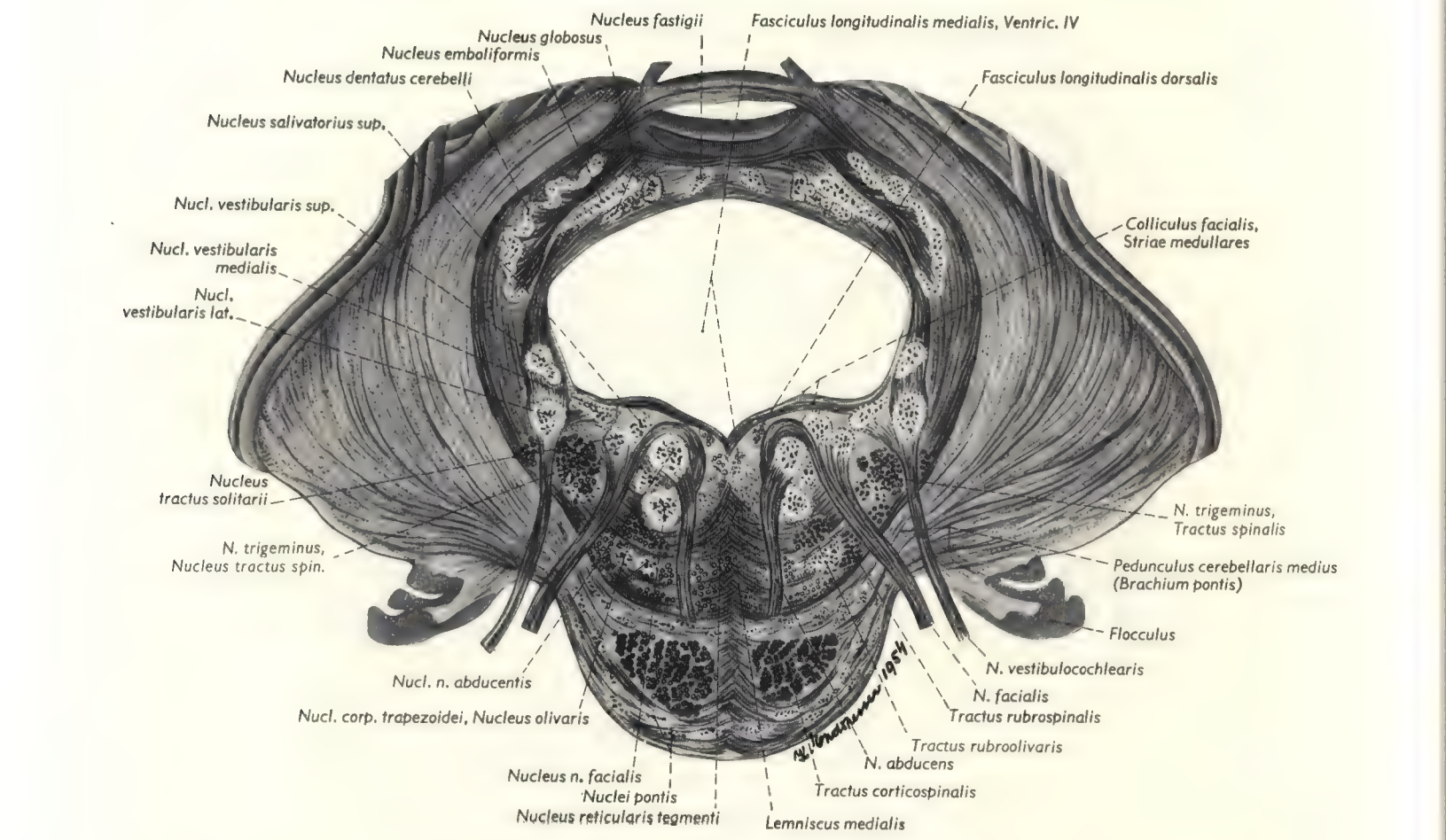

Fig. 102 (en haut). Coupe transversale de la moelle allongée au niveau du récessus latéral du quatrième ventricule.

Fig. 103 (en bas). Coupe transversale du pont dans la région des noyaux des nerfs facial et abducens.

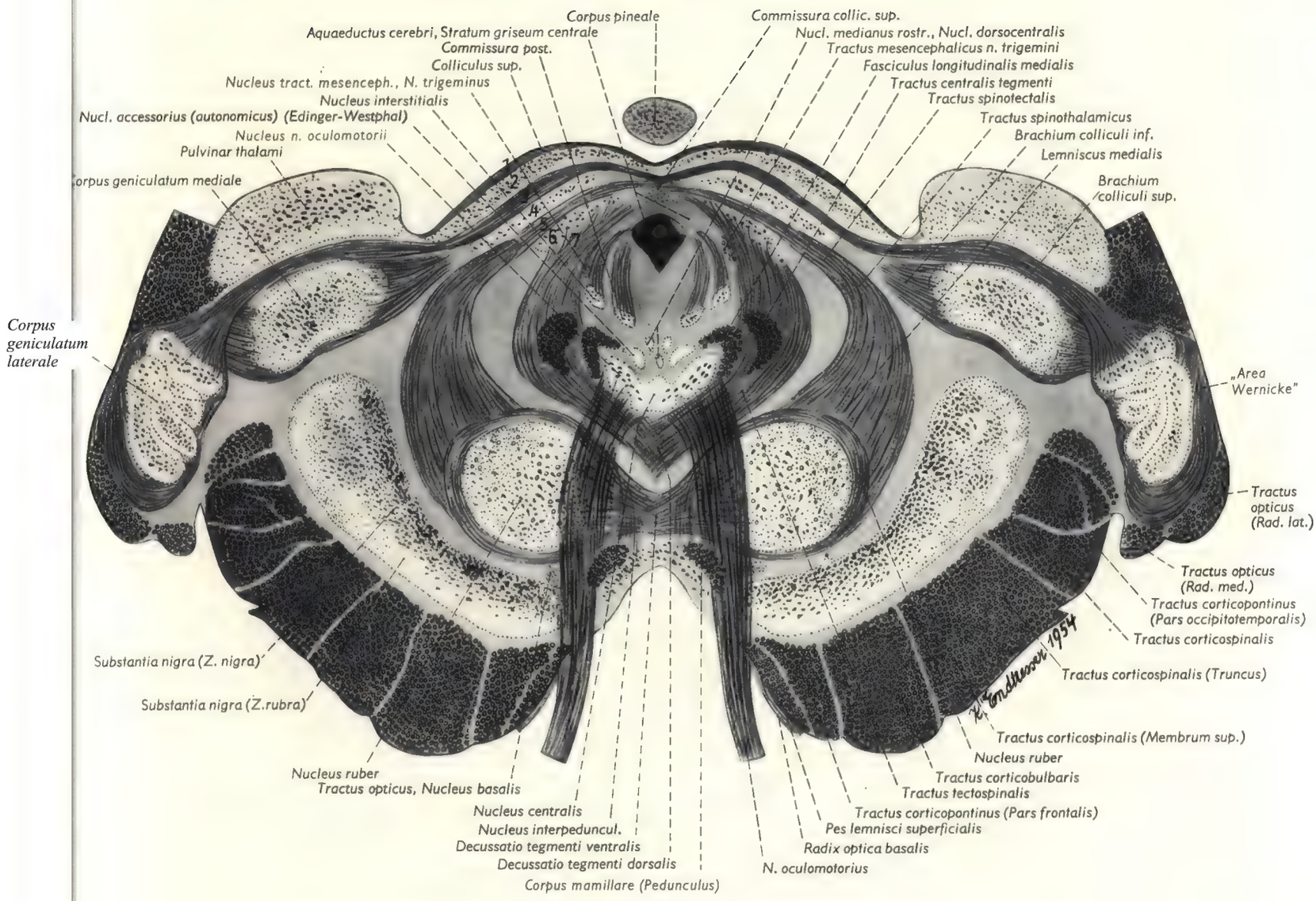

Couches du collicule rostral:
1 = Stratum zonale
2 = Stratum griseum superficiale
3 = Stratum medullare superficiale (Stratum opticum)
4 = Stratum griseum medium
5 = Stratum medullare medium (Stratum lemniscale)
6 = Stratum griseum profundum
7 = Stratum medullare profundum

Fig. 104. Coupe transversale du mésencéphale dans la région de tubercules quadrijumeaux supérieurs (les collicules rostraux ou supérieurs).

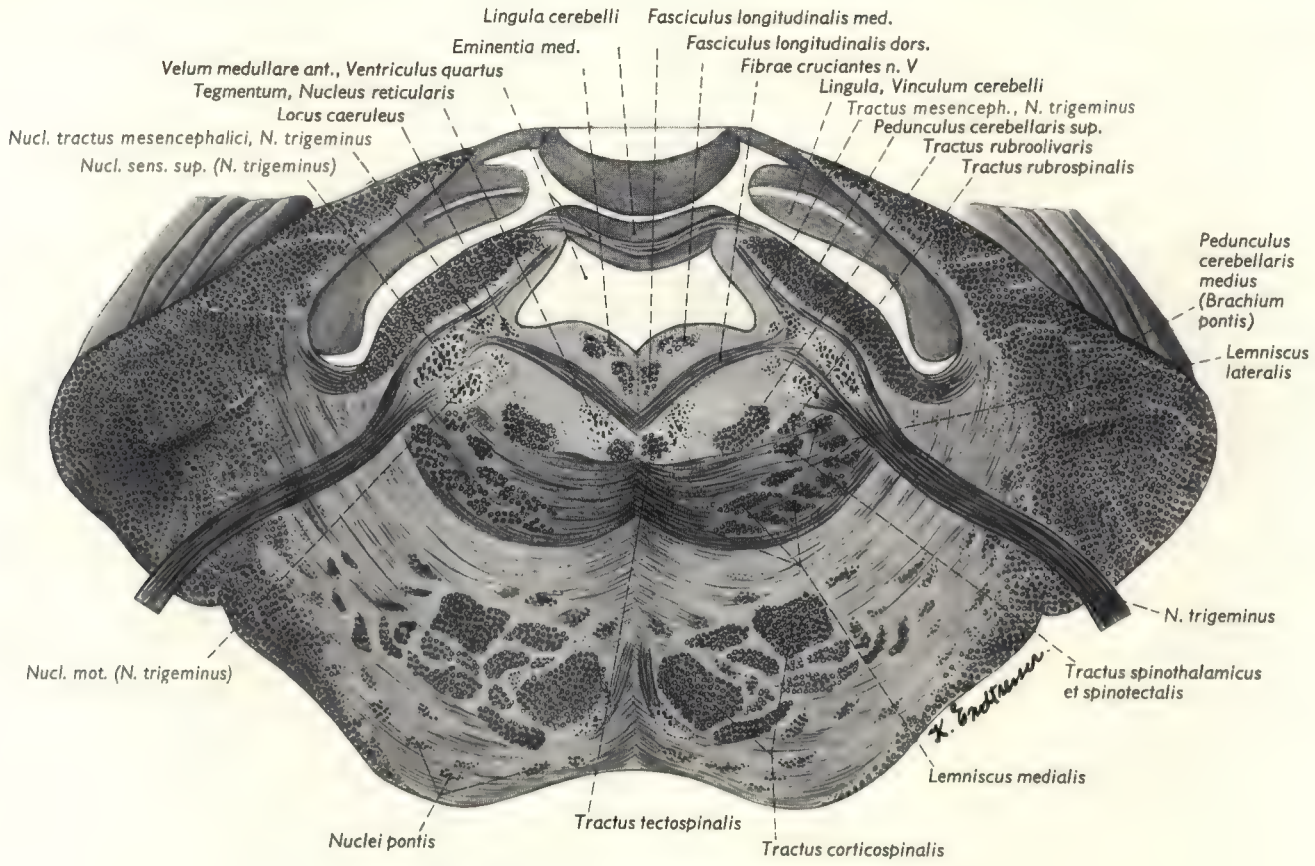

Fig. 105. Coupe transversale du pont dans la région du nerf trijumeau.

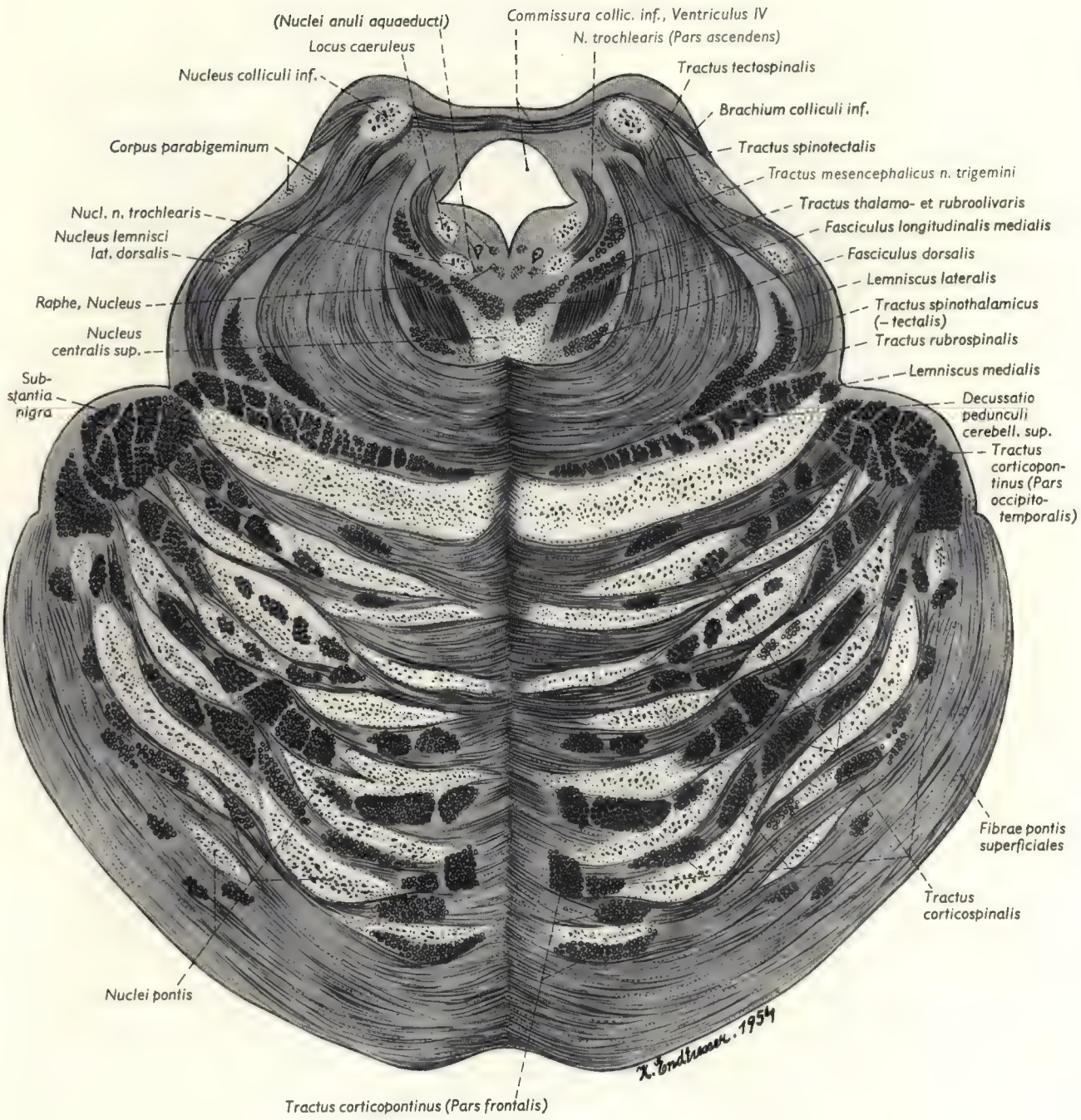

Fig. 106. Coupe transversale du tronc cérébral au niveau des tubercules quadrijumeaux inférieurs (les collicules caudaux ou inférieurs).

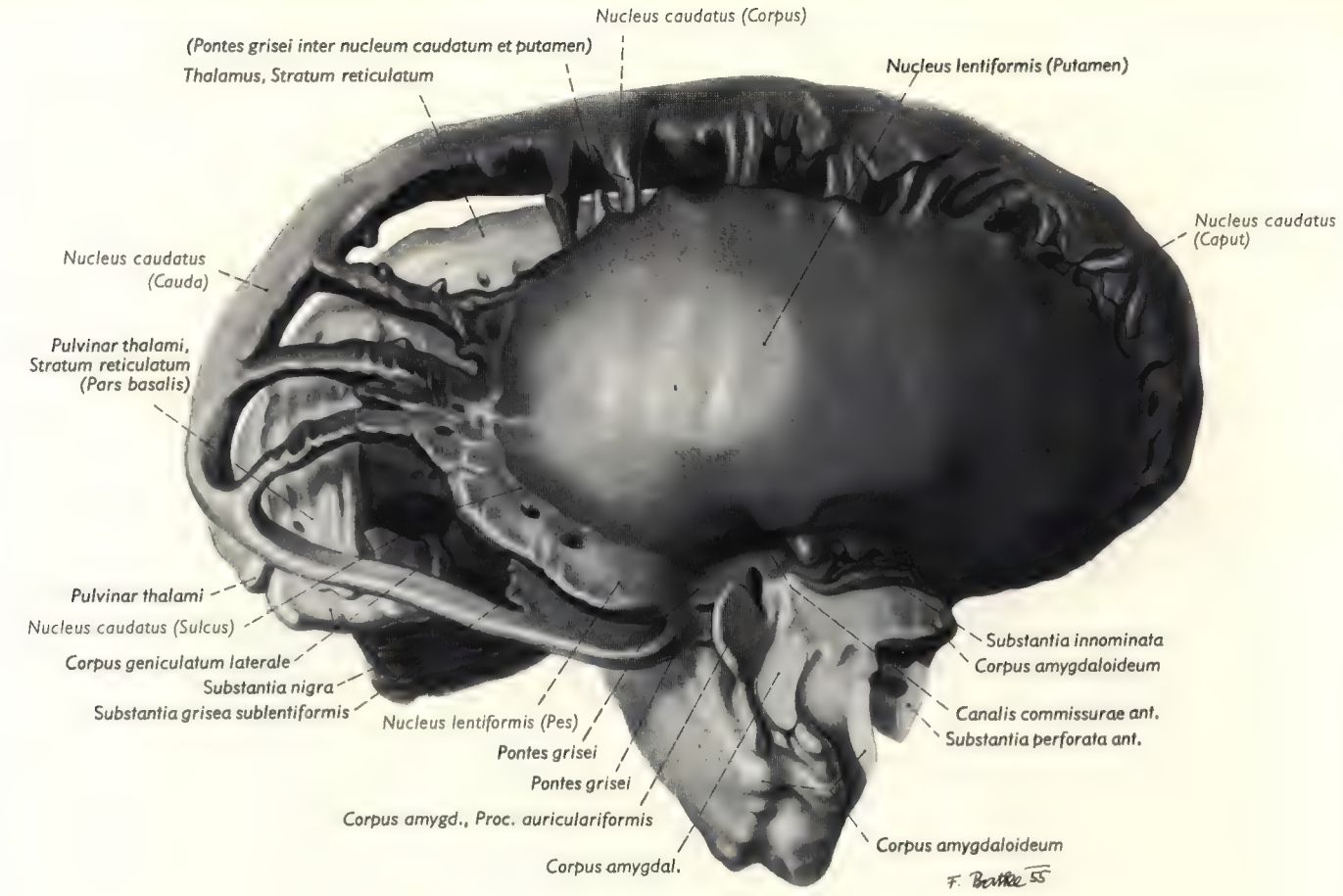

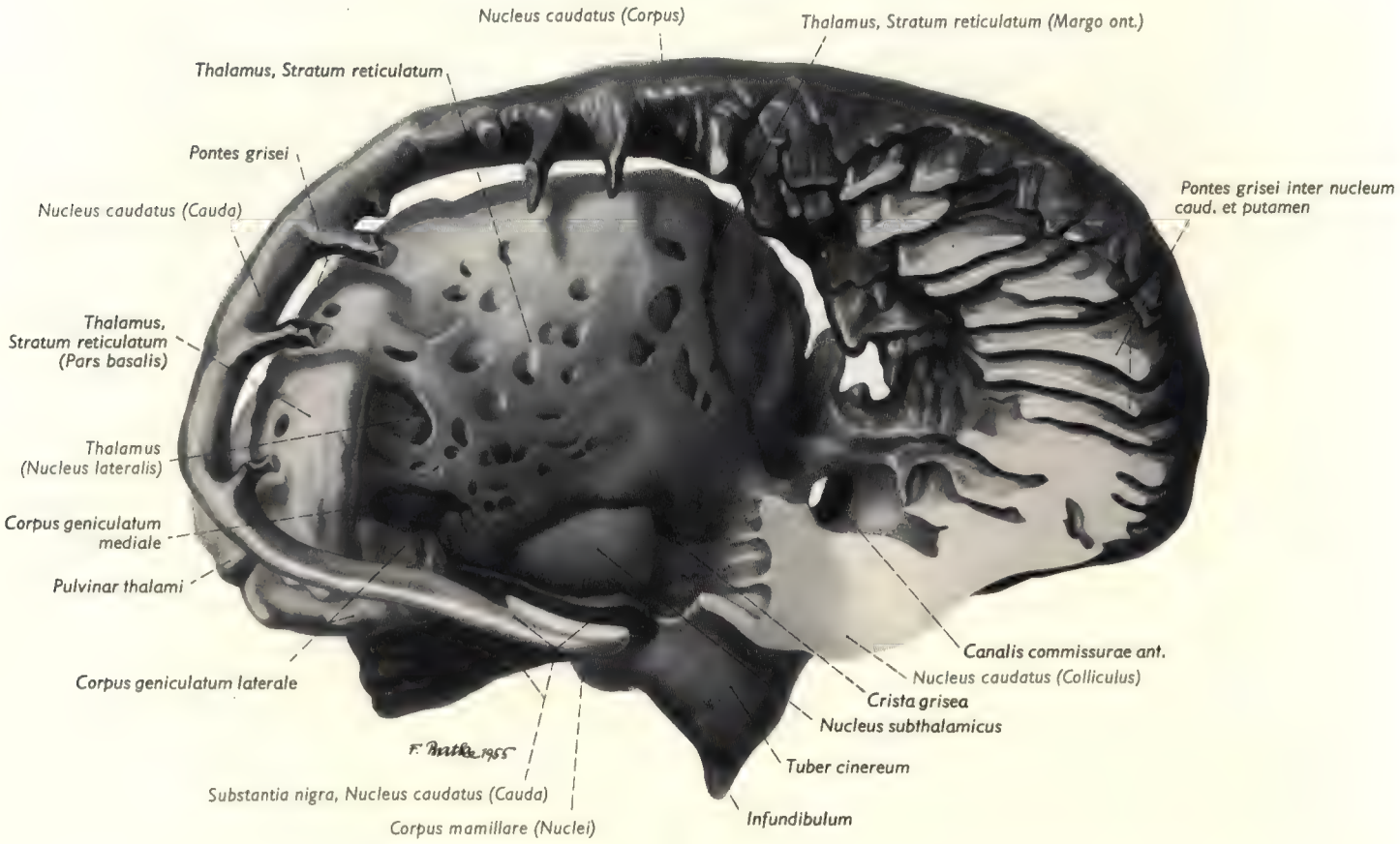

Fig. 107 (en haut). Noyaux caudé et lenticulaire. Dessin d'après un modèle des noyaux gris de la base du cerveau droit; vue latérale après ablation du claustrum.

Fig. 108 (en bas). Vue latérale des noyaux gris de la base du cerveau. Dessin d'après un modèle, après ablation du noyau lenticulaire, du corps amygdaloïde et de la substance perforée antérieure, découvrant la face latérale du noyau caudé.

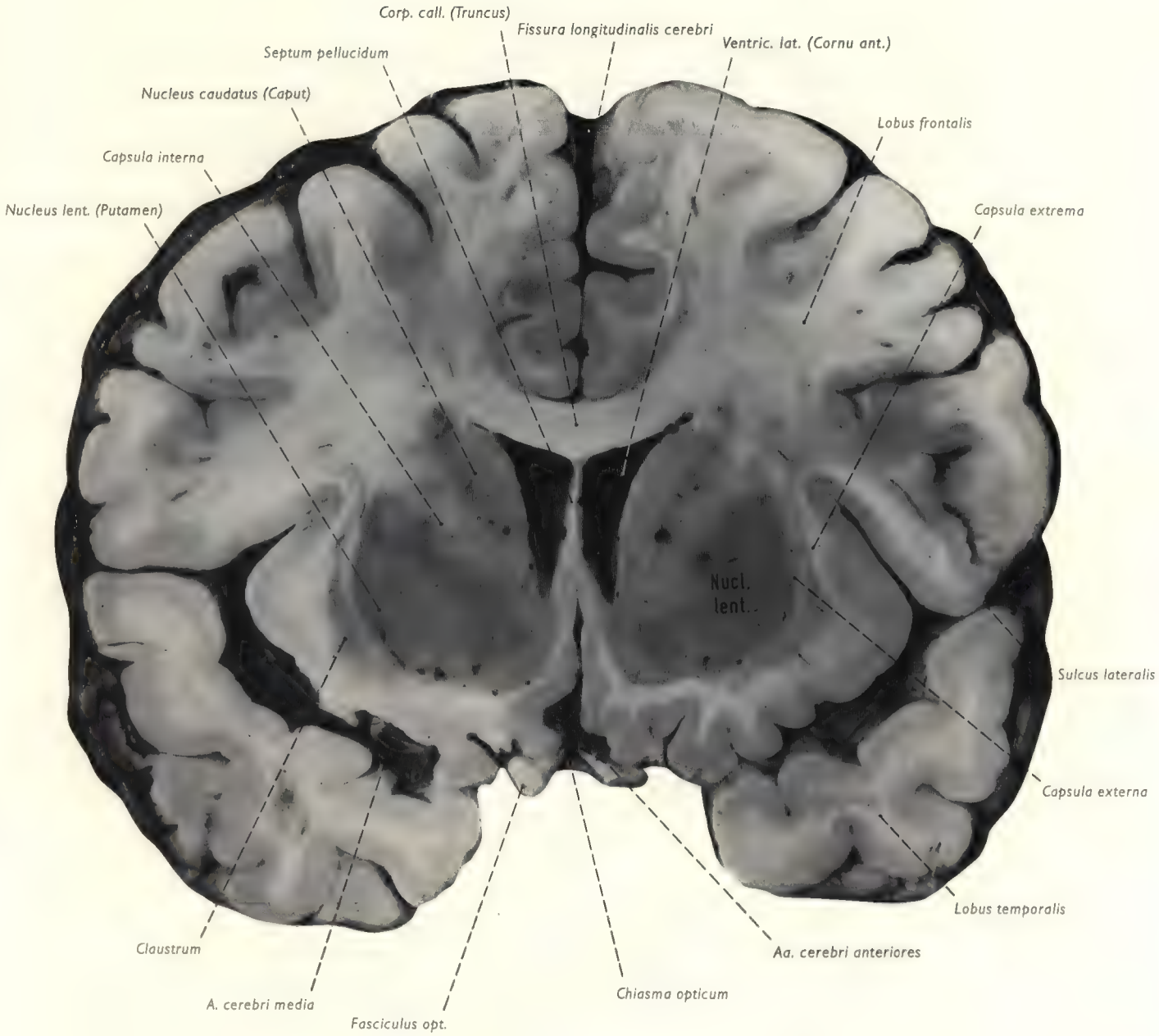

Fig. 109. Coupe frontale du cerveau (prosencéphale) en avant du thalamus, du chiasma optique et du foramen interventriculaire; la corne antérieure du ventricule latéral est dépourvue de plexus choroïde.

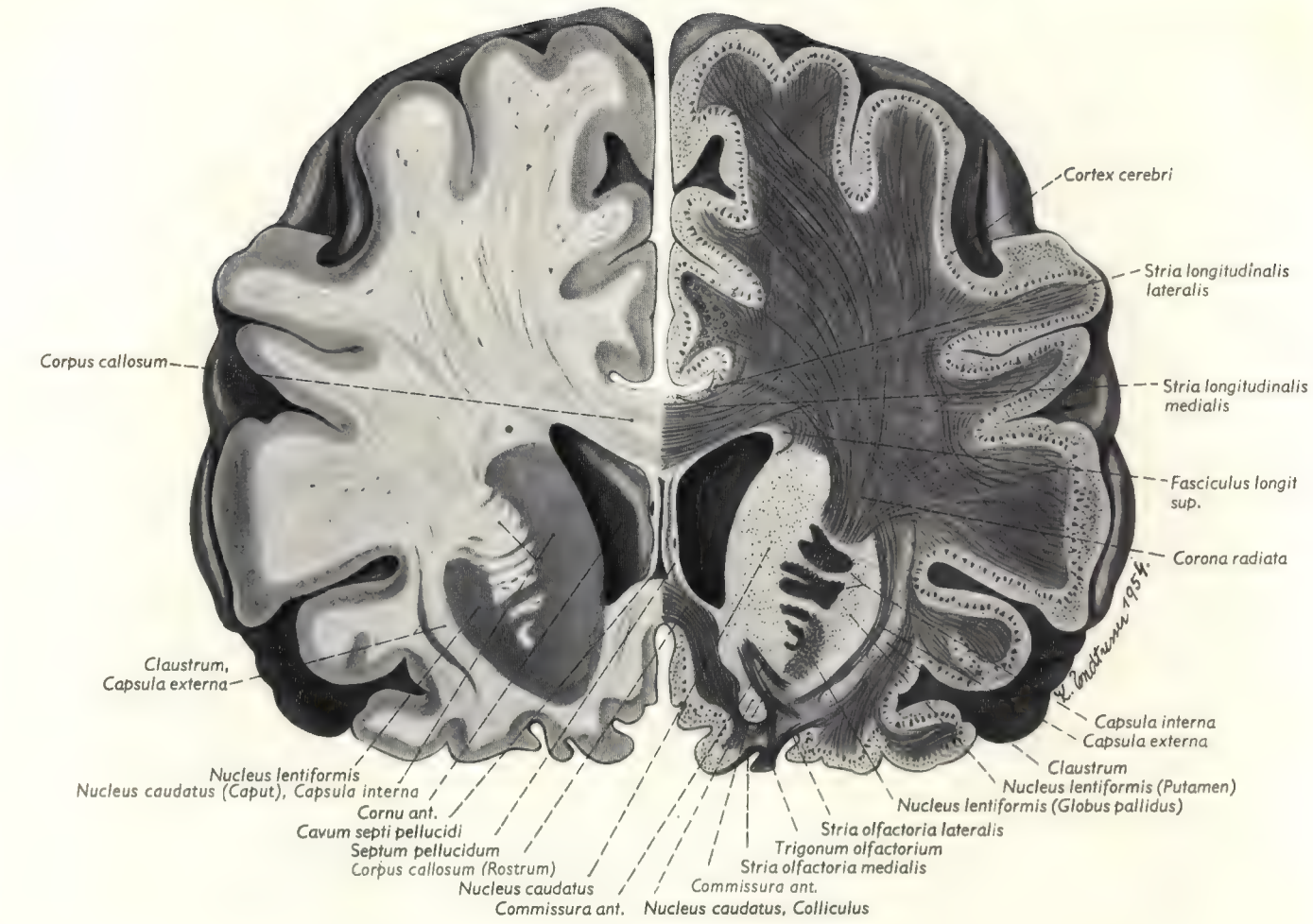
Cortex cerebri
Stria longitudinalis lateralis
Corpus callosum
Stria longitudinalis medialis
Fasciculus longit sup.
Corona radiata
Claustrum, Capsula externa
Capsula interna
Capsula externa
Claustrum
Nucleus lentiformis (Putamen)
Nucleus lentiformis (Globus pallidus)
Nucleus lentiformis
Nucleus caudatus (Caput), Capsula interna
Cornu ant.
Cavum septi pellucidi
Septum pellucidum
Corpus callosum (Rostrum)
Nucleus caudatus
Commissura ant.
Nucleus caudatus, Colliculus
Stria olfactoria lateralis
Trigonum olfactorium
Stria olfactoria medialis
Commissura ant.

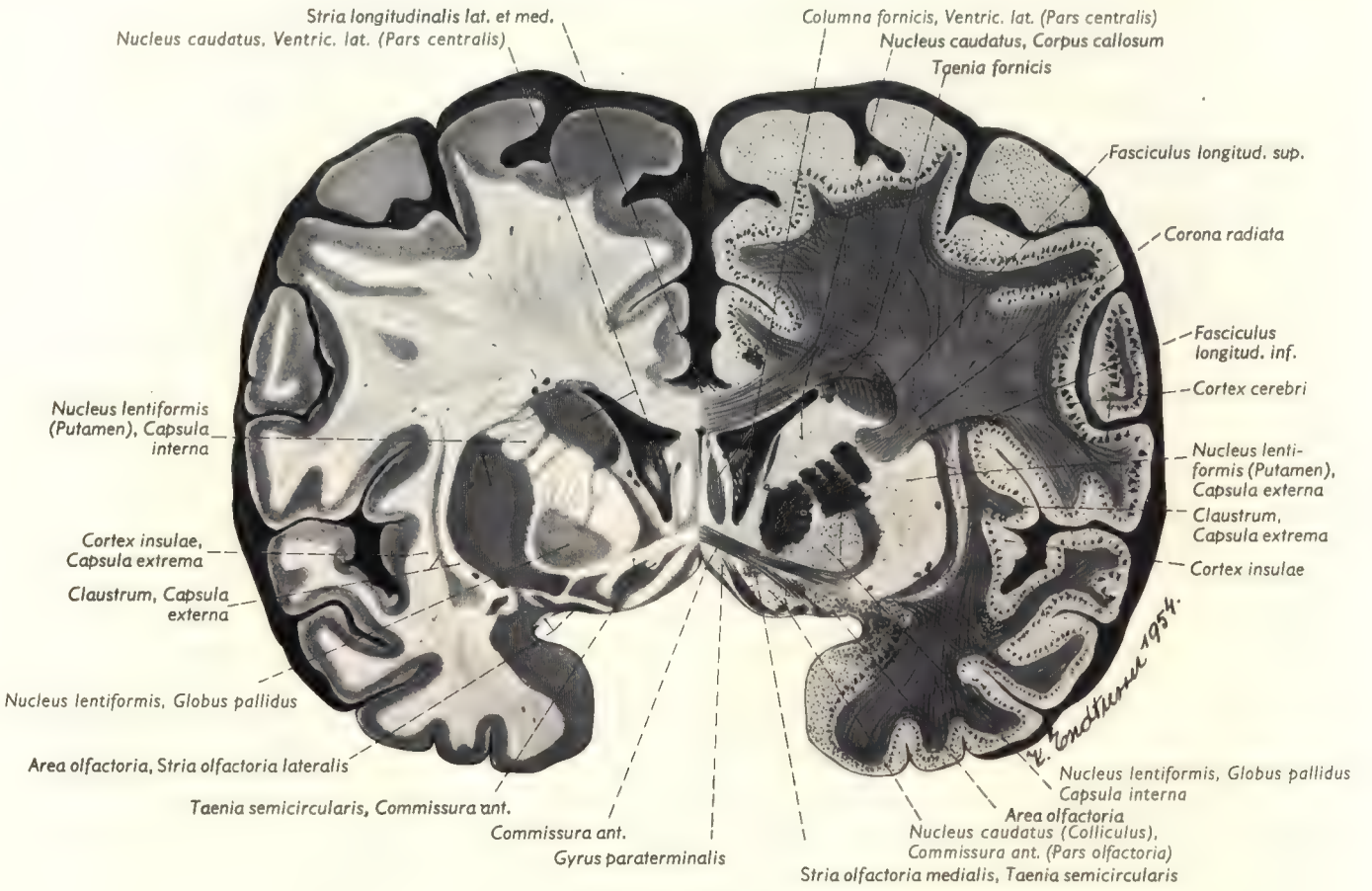
Stria longitudinalis lat. et med.
Nucleus caudatus, Ventric. lat. (Pars centralis)
Columna fornicis, Ventric. lat. (Pars centralis)
Nucleus caudatus, Corpus callosum
Taenia fornicis
Fasciculus longitud. sup.
Corona radiata
Fasciculus longitud. inf.
Cortex cerebri
Nucleus lentiformis (Putamen), Capsula interna
Nucleus lentiformis (Putamen), Capsula externa
Claustrum, Capsula extrema
Cortex insulae, Capsula extrema
Cortex insulae
Claustrum, Capsula externa
Nucleus lentiformis, Globus pallidus
Area olfactoria, Stria olfactoria lateralis
Taenia semicircularis, Commissura ant.
Commissura ant.
Gyrus paraterminalis
Nucleus lentiformis, Globus pallidus
Capsula interna
Area olfactoria
Nucleus caudatus (Colliculus), Commissura ant. (Pars olfactoria)
Stria olfactoria medialis, Taenia semicircularis

Fig. 110, 111

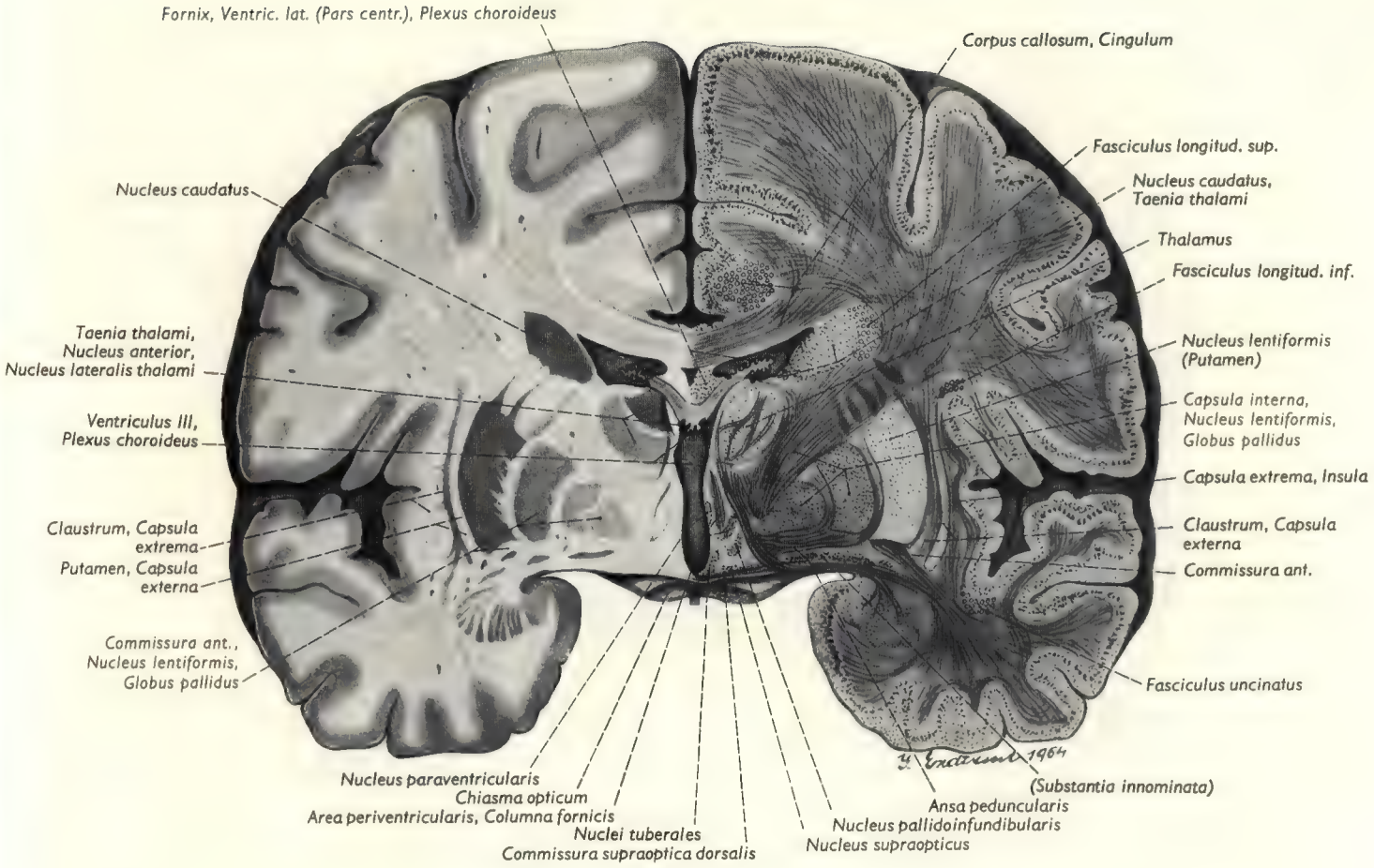

Fig. 112. Coupe frontale du cerveau dans la région du troisième ventricule et de la partie centrale du ventricule latéral; vue antérieure. Les fibres et les structures cellulaires sont représentées d'un seul côté.

Fig. 110 (à gauche, en haut). Coupe frontale du cerveau au niveau de la corne antérieure du ventricule latéral. Les fibres et les structures cellulaires sont représentées d'un seul côté.

Fig. 111 (à gauche, en bas). Coupe frontale à la limite de la corne antérieure et la partie centrale du ventricule latéral; vue antérieure. Les colonnes du fornix sont coupées en long. Les fibres et les structures cellulaires sont représentées d'un seul côté.

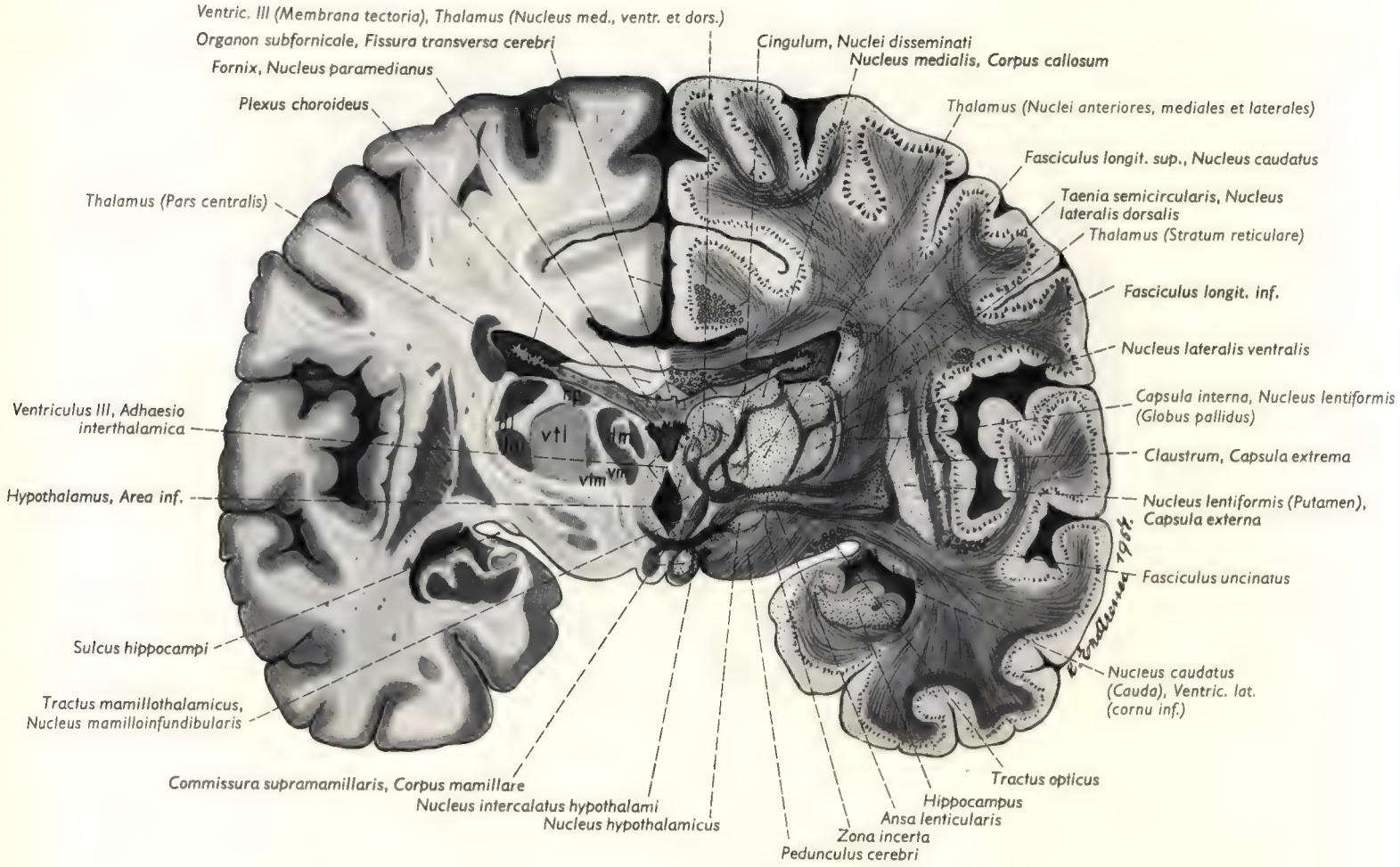

Ventrale Thalamuskerne:		Dorsale Thalamuskerne:	
r. p	= Nucleus rostralis principalis, Nucleus rostralis accessorius, Nuclei disseminati	dm	= Nucleus dorsomedialis, Nucleus medialis ventr. (Centr. medianum). Nucleus medialis dors.
vtl	= Nucleus ventrolateralis	dl	= Nucleus dorsolateralis
vtm	= Nucleus ventromedialis	dla	= Nucleus lateralis dors.
vtm	= Nucleus ventralis medialis	dlb	= Nucleus lateralis ventr.

Fig. 113. Coupe frontale du cerveau, vue antérieure. La coupe passe par le segment rostral du thalamus, les corps mamillaires, le troisième ventricule et l'adhérence interthalamique. Les fibres et les structures cellulaires sont représentées d'un seul côté.

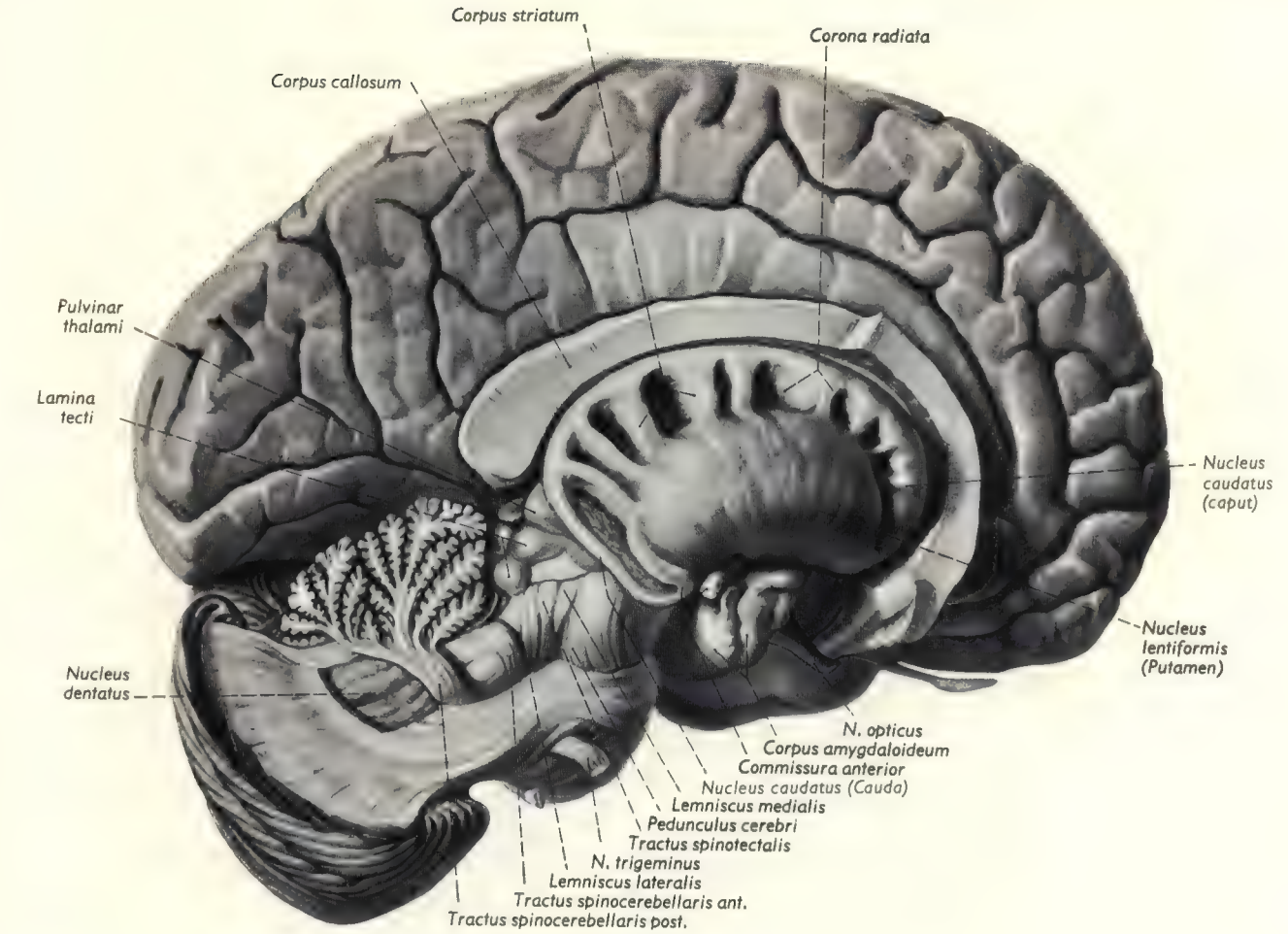

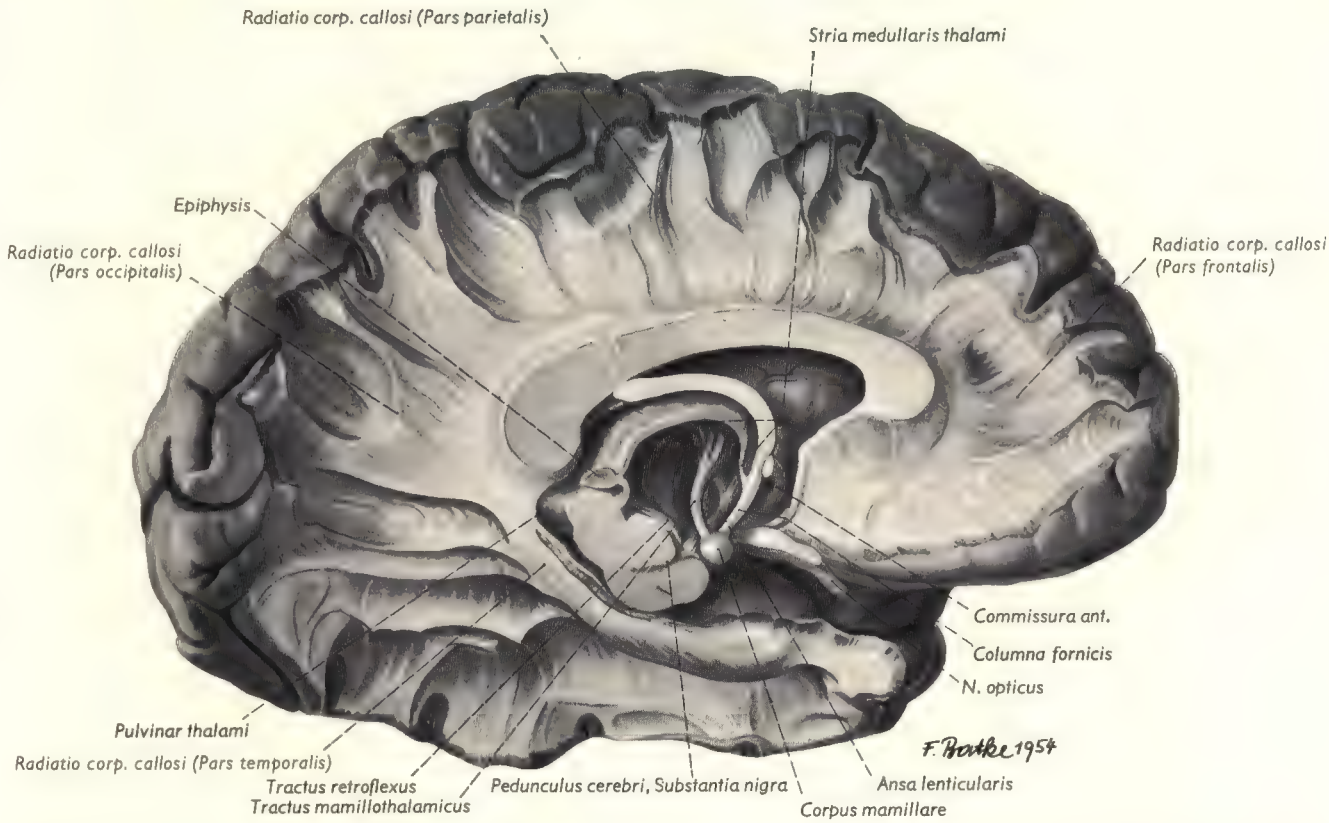

Fig. 114 (en haut). Représentation des voies cérébelleuses, des lemnisques médial et latéral ainsi que du noyau caudé, du noyau lenticulaire et du corps amygdaloïde sur une préparation avec dissection des fibres.

Fig. 115 (en bas). Les radiations du corps calleux sur l'hémisphère gauche; vue médiale. A remarquer la commissure antérieure, les colonnes du fornix, le tractus mamillo-thalamique, le faisceau rétroflexe et l'anse lenticulaire. Afin que ces formations soient visibles, on a enlevé une partie du thalamus.

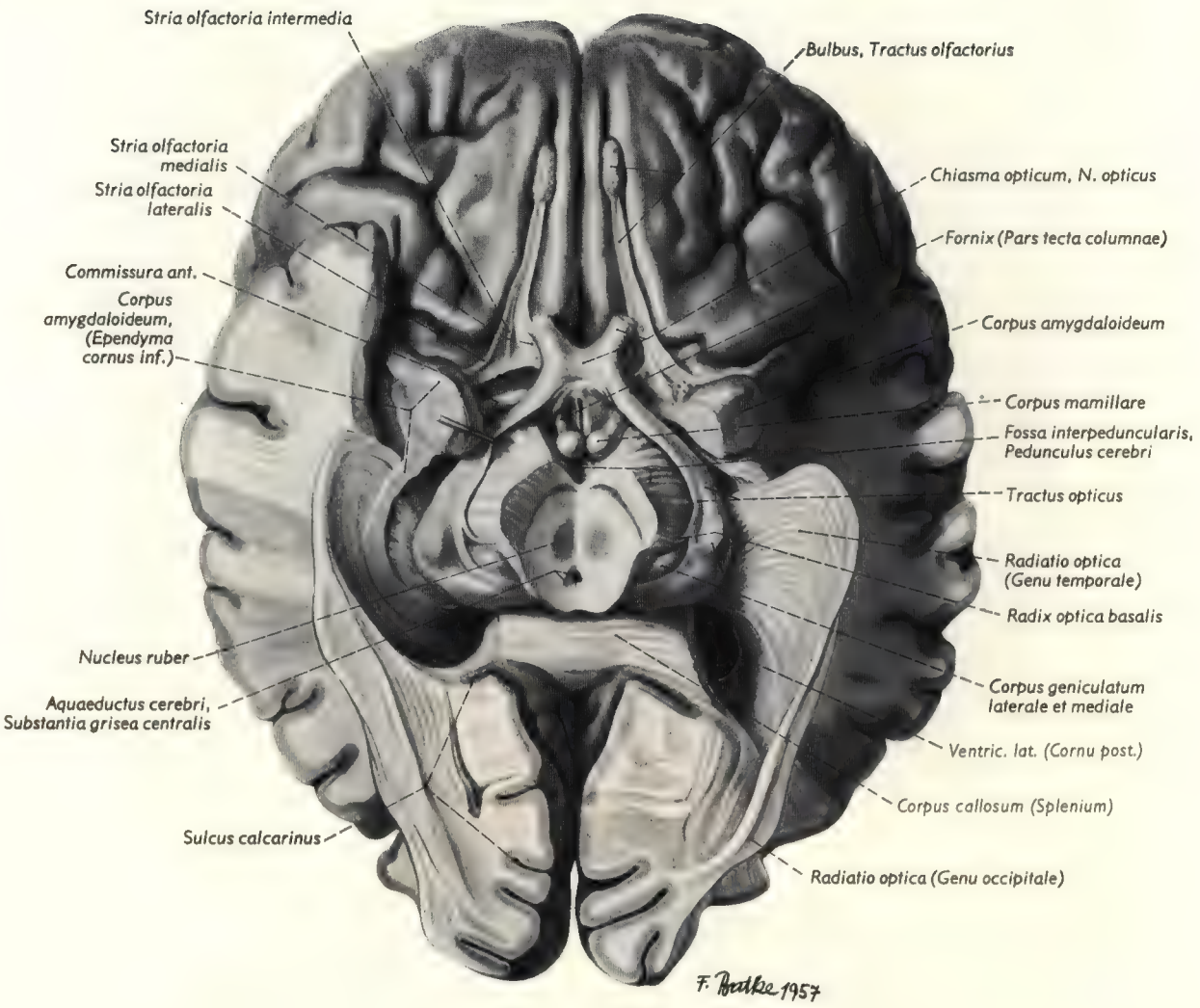

Fig. 116. Représentation des voies optiques sur une préparation avec dissection des fibres.

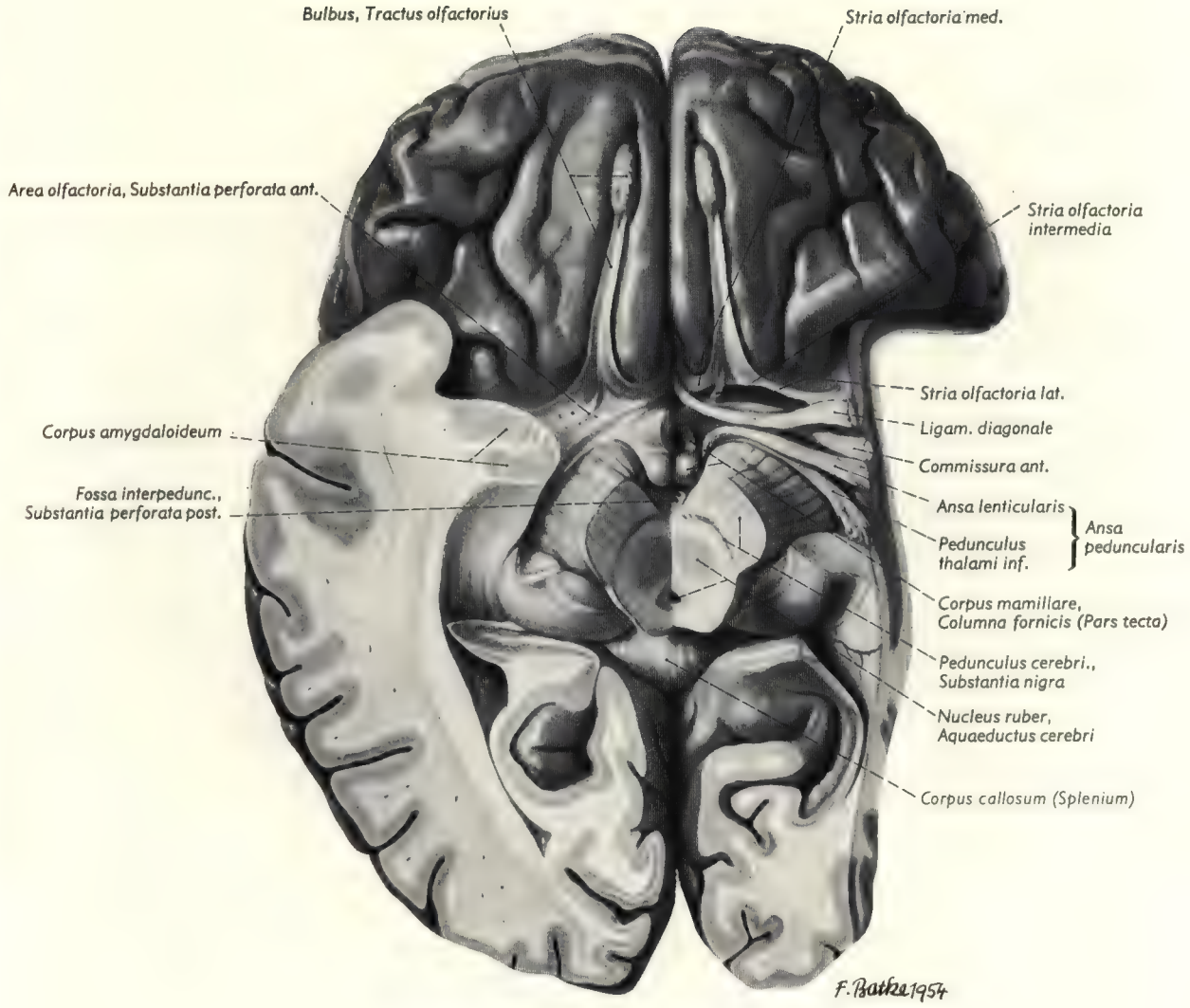

Fig. 117. L'anse pédonculaire et la commissure antérieure sur une préparation avec dissection des fibres; vue inférieure.

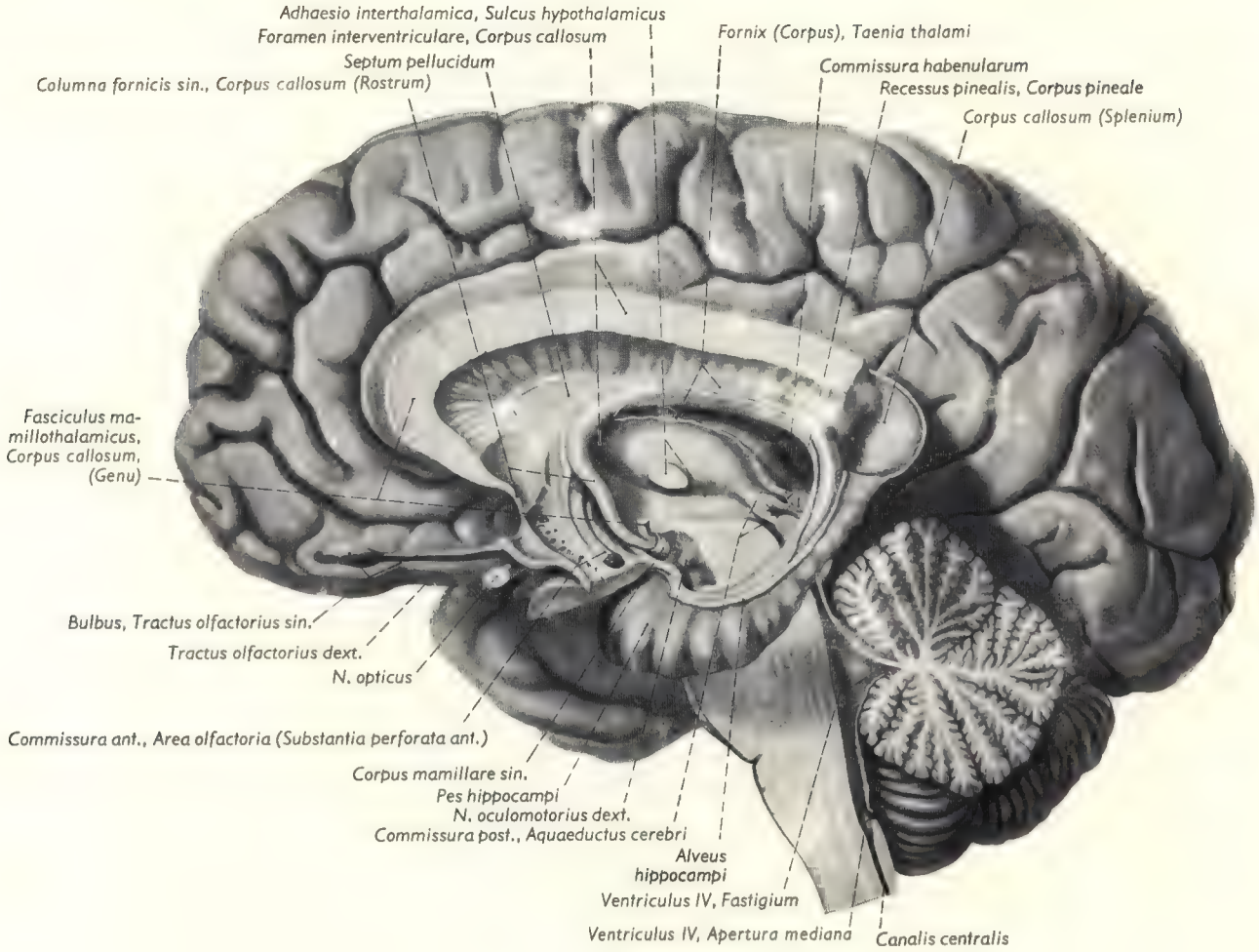

Fig. 118. Vue latérale du fornix gauche. On voit aussi la commissure antérieure, le bulbe et le tractus olfactif du côté gauche. Coupe sagittale paramédiane gauche du corps calleux; coupe sagittale médiane du tronc cérébral.

Fig. 118

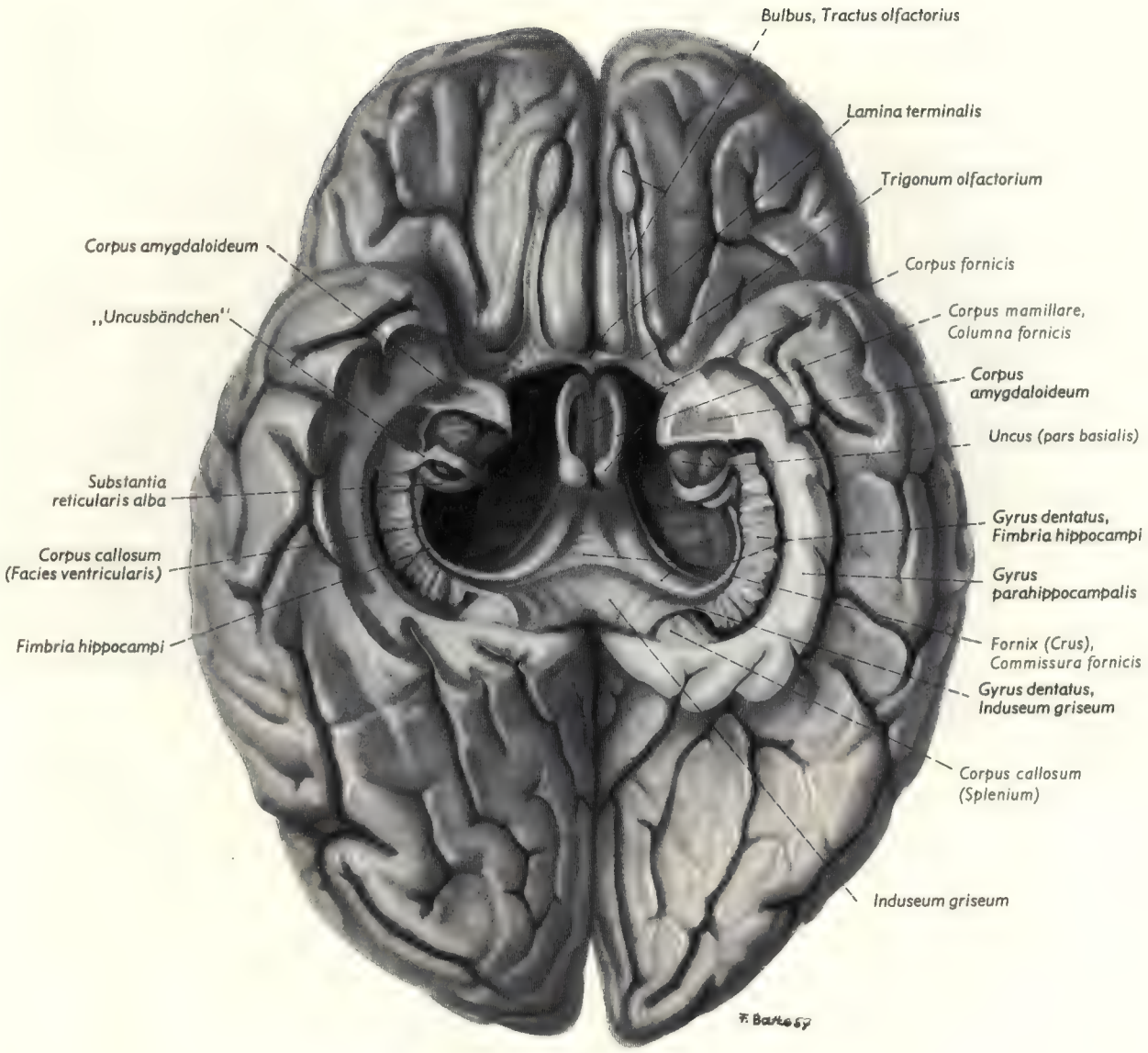

Fig. 119. Vue inférieure du fornix droit et gauche et du gyrus dentatus. Le gyrus parahippocampal et les noyaux gris de la base du cerveau sont enlevés (dessin d'après une préparation du Dr. J. Klingler, Bâle).

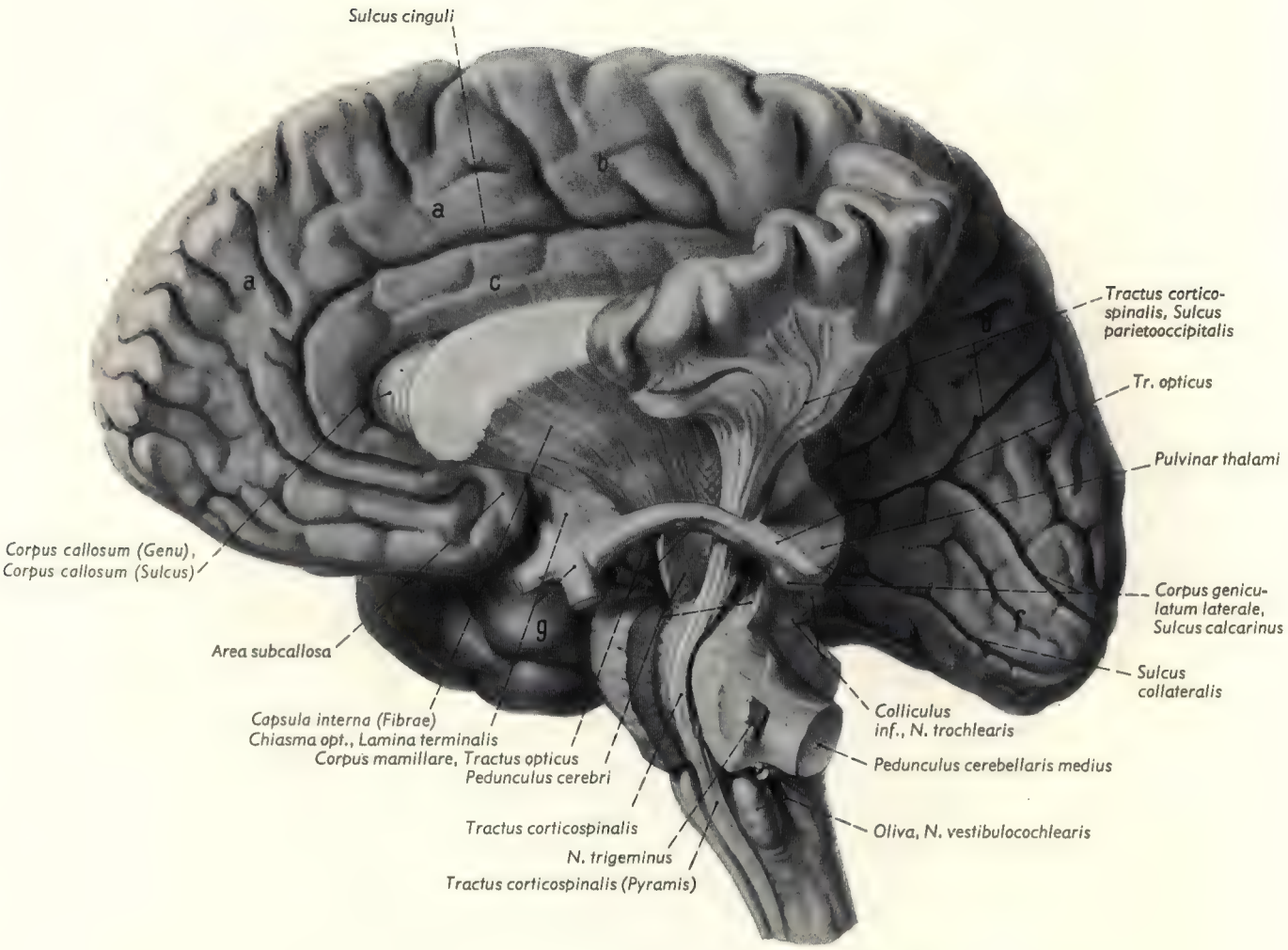

a = Gyrus frontalis superior
b = Lobulus paracentralis
c = Gyrus cinguli
d = Praecuneus
e = Cuneus
f = Gyrus occipitotemporalis medialis
g = Uncus gyri parahippocampalis

Fig. 120. Représentation du tractus cortico-spinal sur une préparation avec dissection des fibres. Ablation partielle du pont, du pédoncule cérébral et du noyau lenticulaire rendant visibles les fibres de la région de la capsule interne. Le gyrus précentral, considéré comme la région principale d'origine de la voie pyramidale, reste seul en place; ainsi, ont été enlevés tous les autres faisceaux qui passent par la capsule interne.

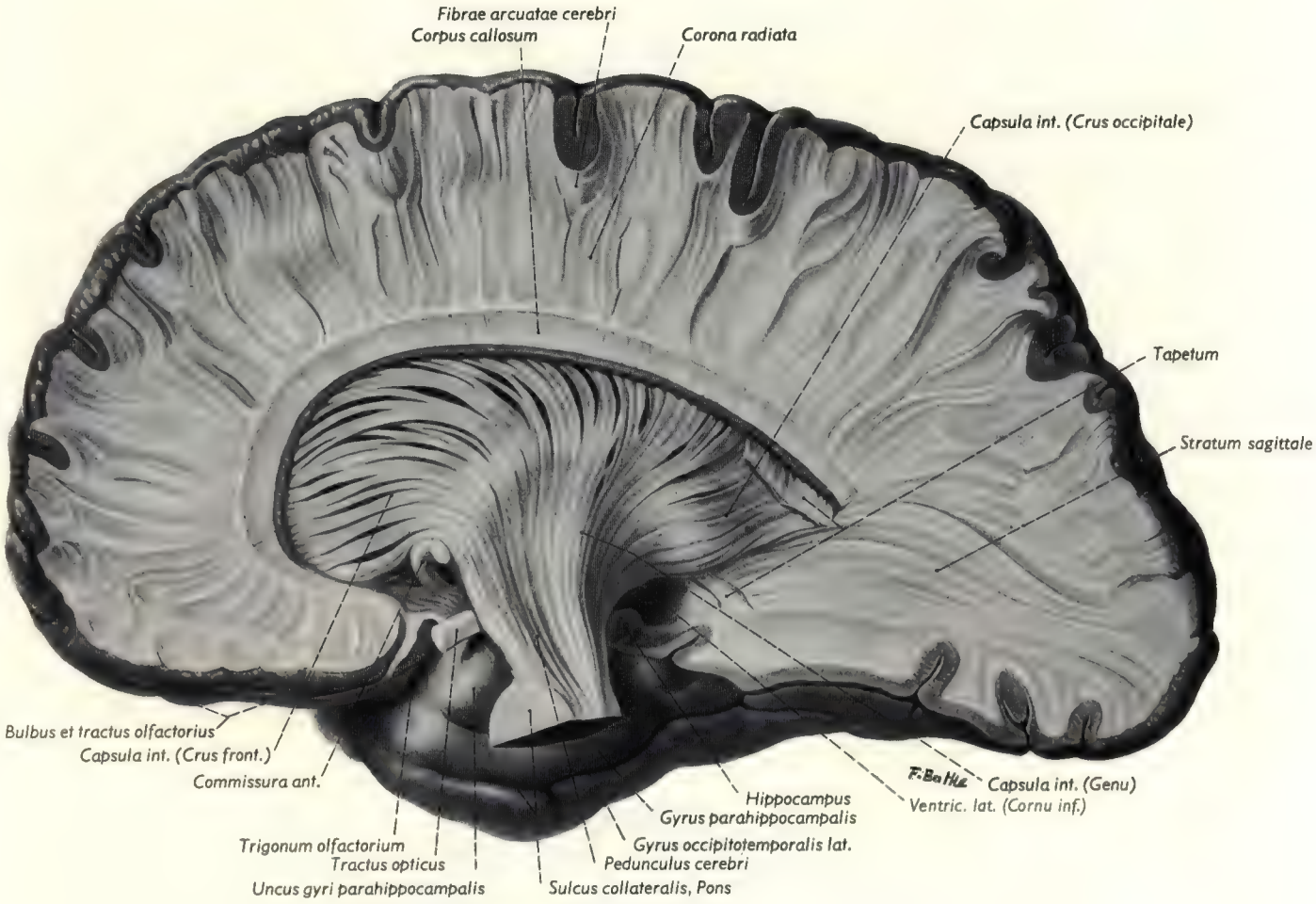

Fig. 121. Préparation des fibres de la corona radiata en vue médiale. Représentation de la capsule interne après ablation du noyau caudé et du thalamus (d'après une préparation de J. Klingler, Bâle).

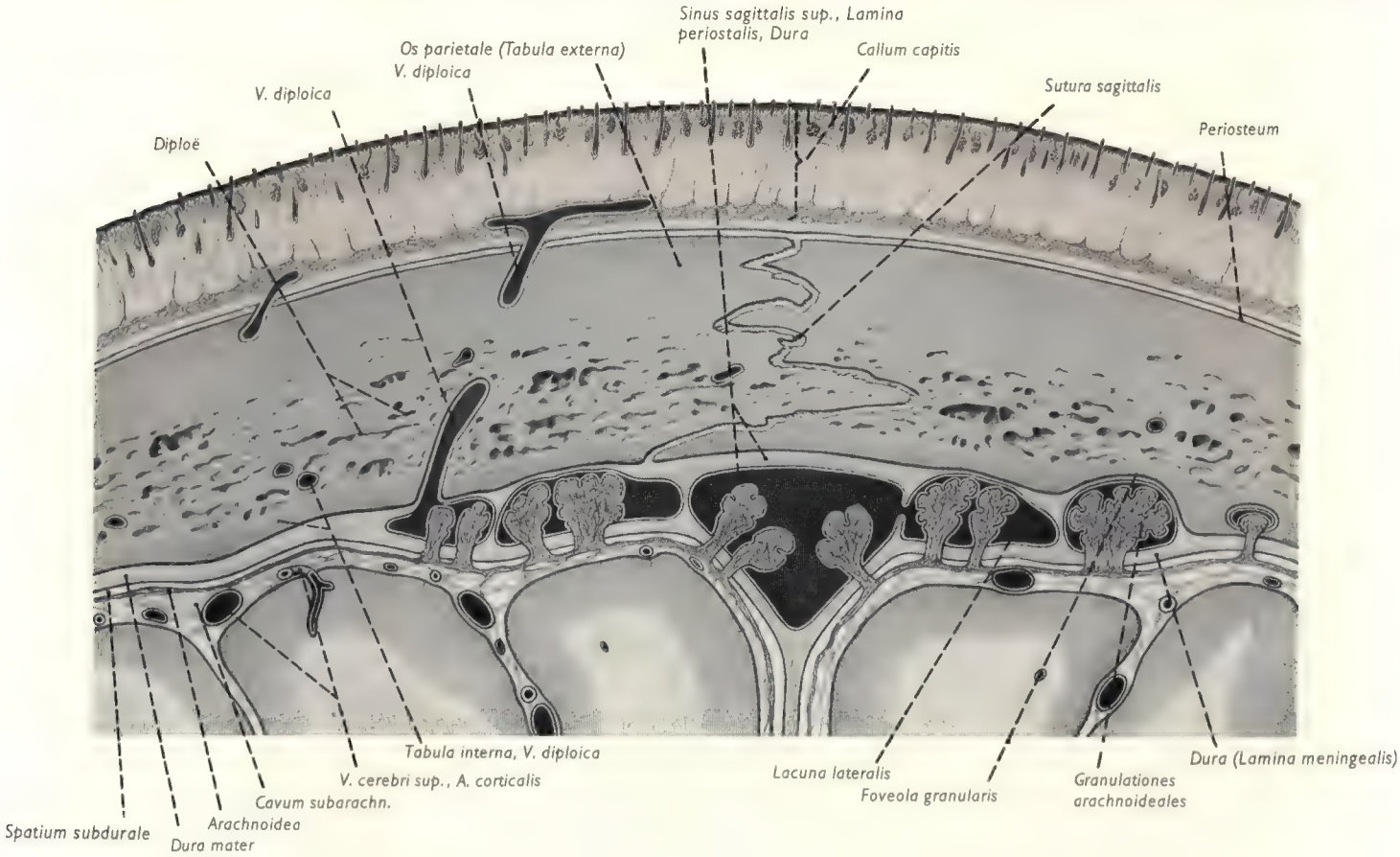

Fig. 122 (en haut). Coupe frontale par le sinus sagittal supérieur et les lacunes latérales. A remarquer les granulations arachnoïdiennes.

Fig. 123 (en bas). Tête d'un enfant de 3 mois. Coupe sagittale médiane.

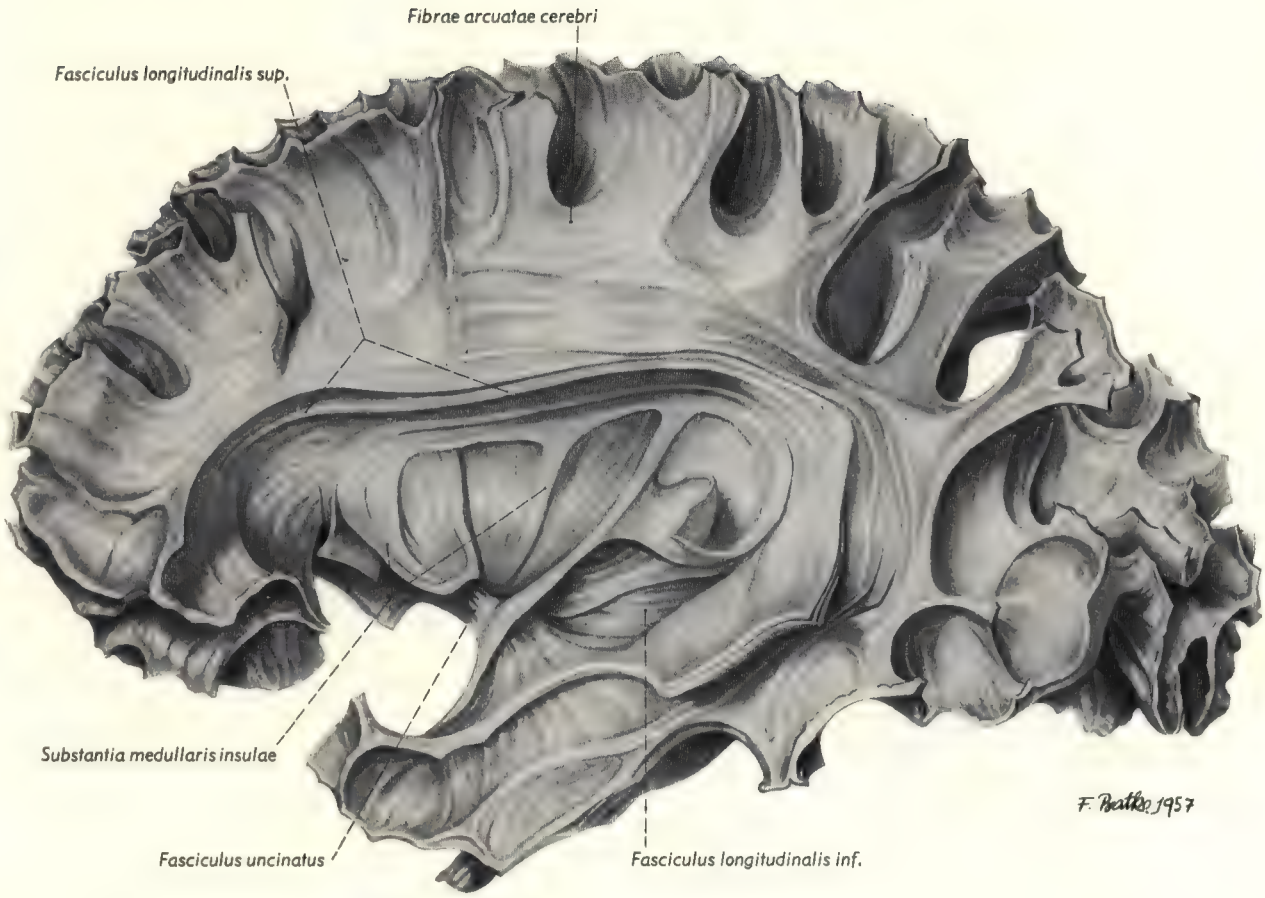

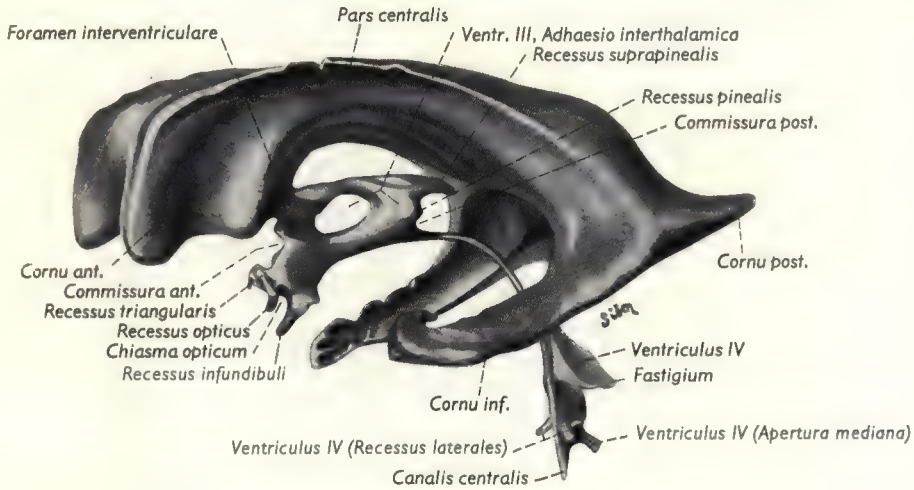

Fig. 124 (en haut). Représentation des fibres d'association de l'hémisphère gauche; vue latérale (d'après une préparation avec dissection des fibres).

Fig. 125 (en bas). Moulage des ventricules cérébraux; vue latérale gauche. Des deux ventricules, seul le gauche est légendé.

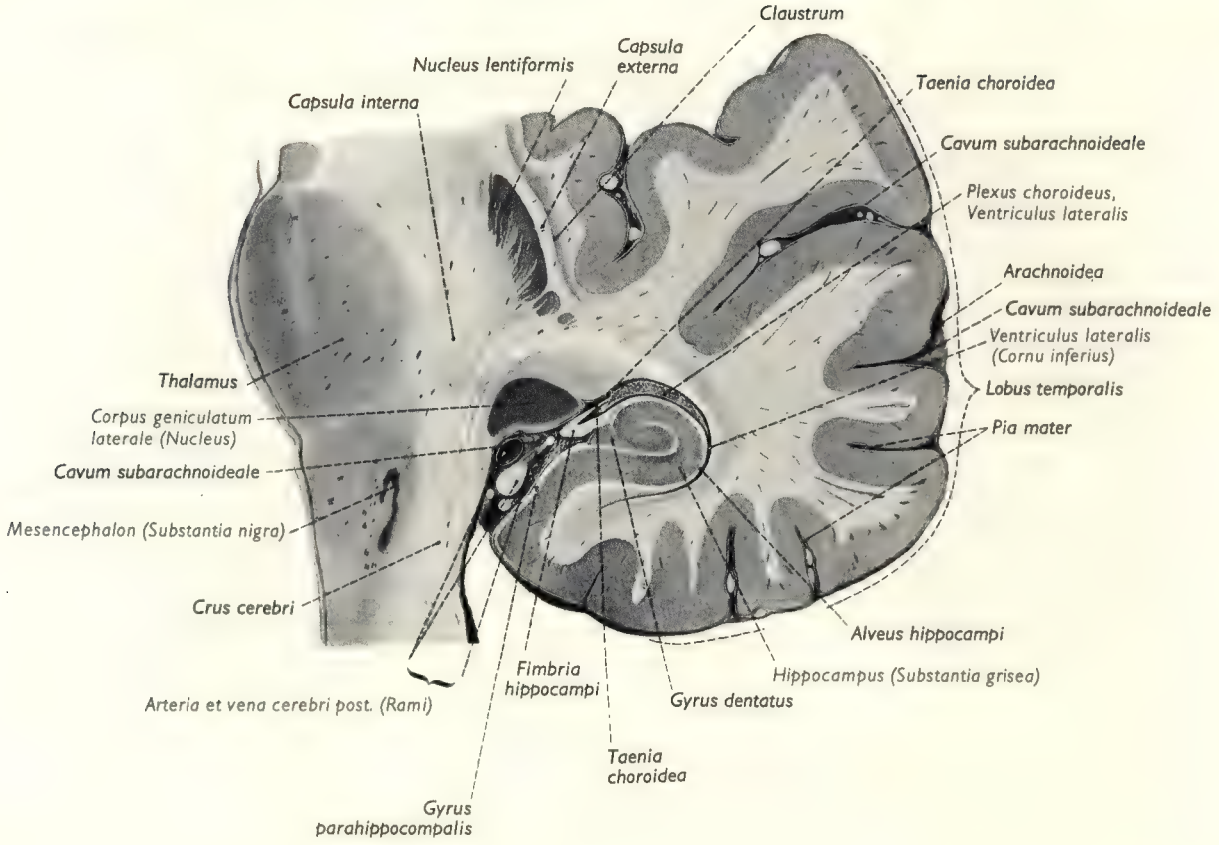

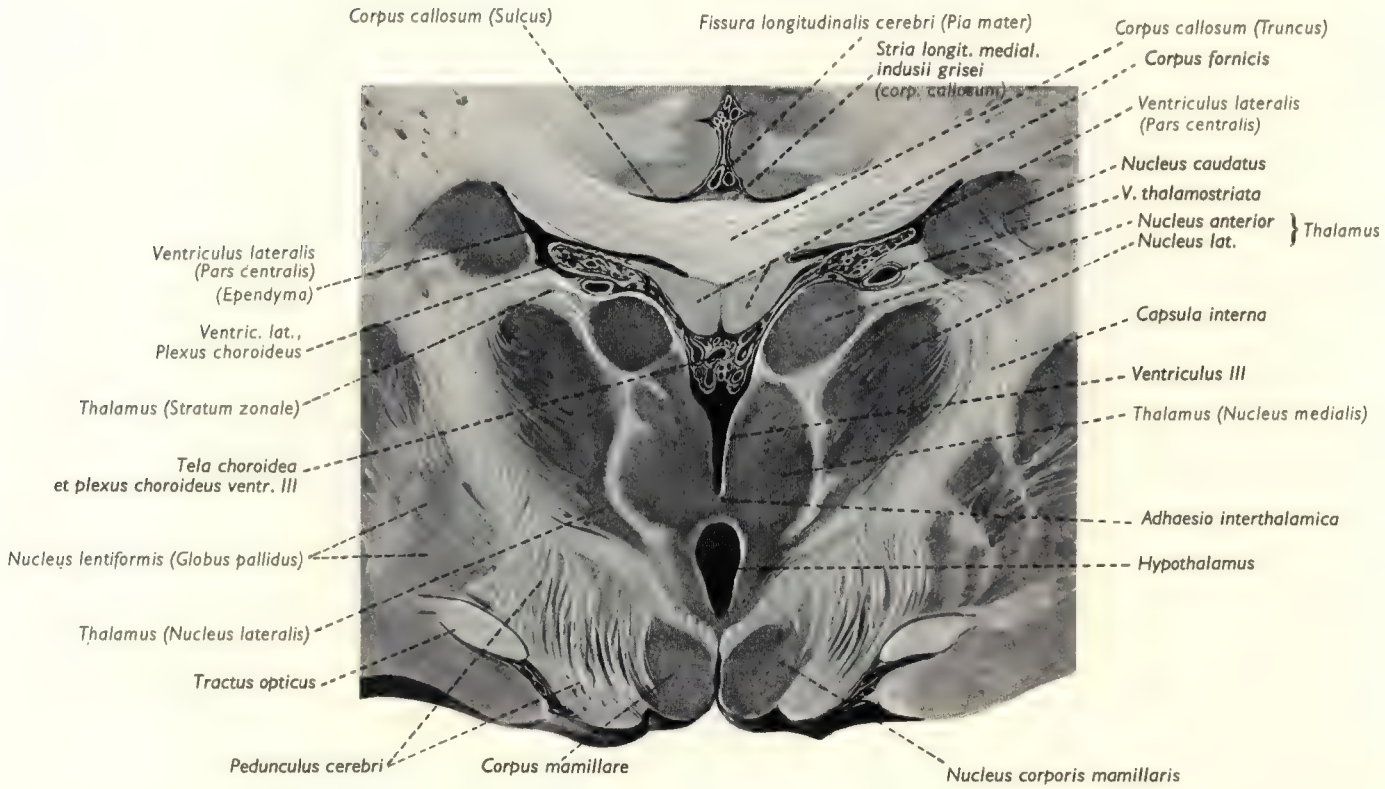

Fig. 126 (en haut). Coupe frontale par le lobe temporal montrant les structures autour de la corne inférieure du ventricule latéral (d'après Sobotta/Becher).

Fig. 127 (en bas). Coupe frontale par les ventricules latéraux, le troisième ventricule, le corps calleux, le fornix et l'hypothalamus à hauteur des corps mamillaires (d'après Sobotta/Becher).

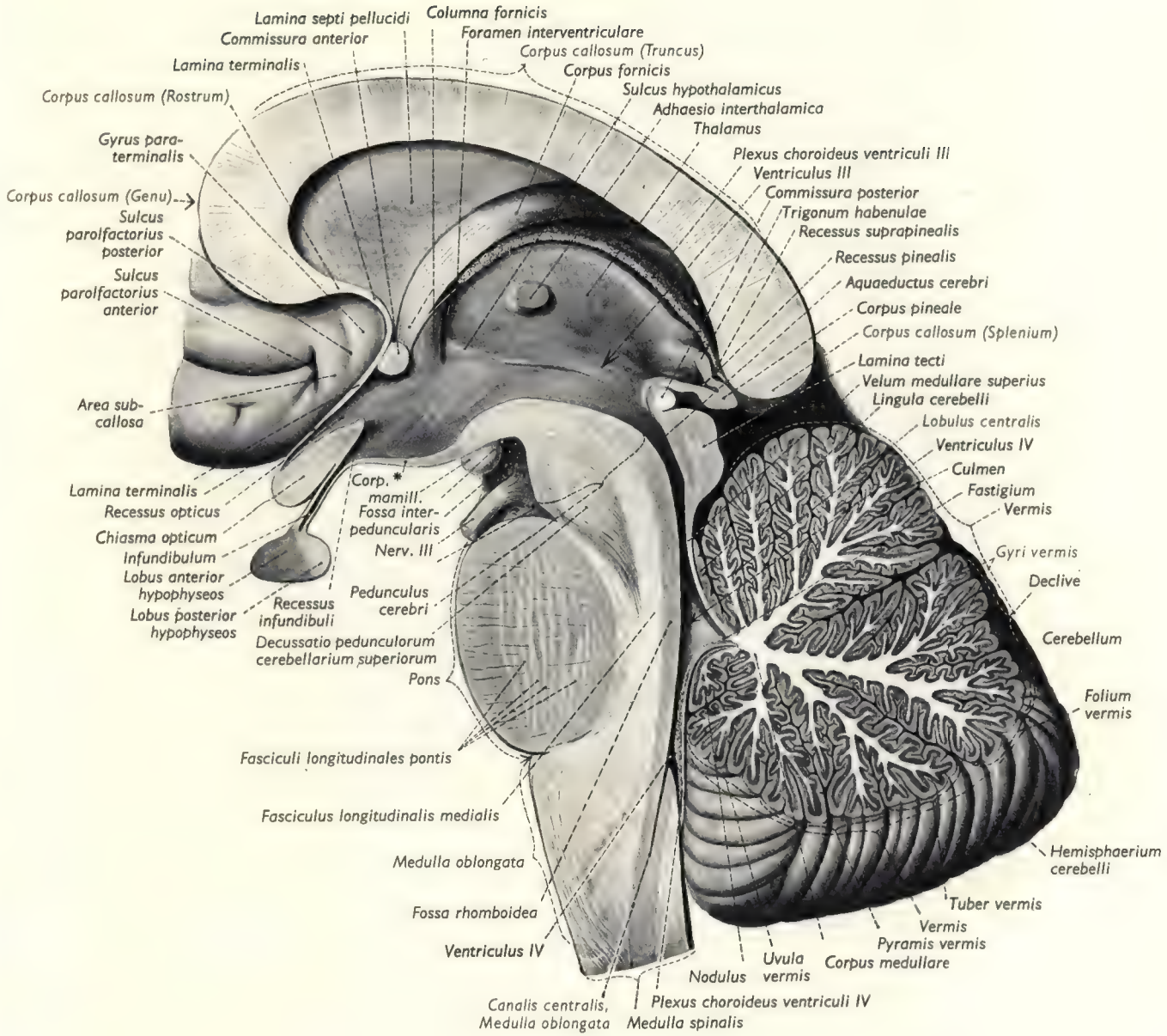

* = Tuber cinereum

Fig. 128. Coupe sagittale médiane du tronc cérébral. Moitié droite de la coupe: les parois des troisième et quatrième ventricules ainsi que l'aqueduc du mésencéphale (d'après Sobotta/Becher).

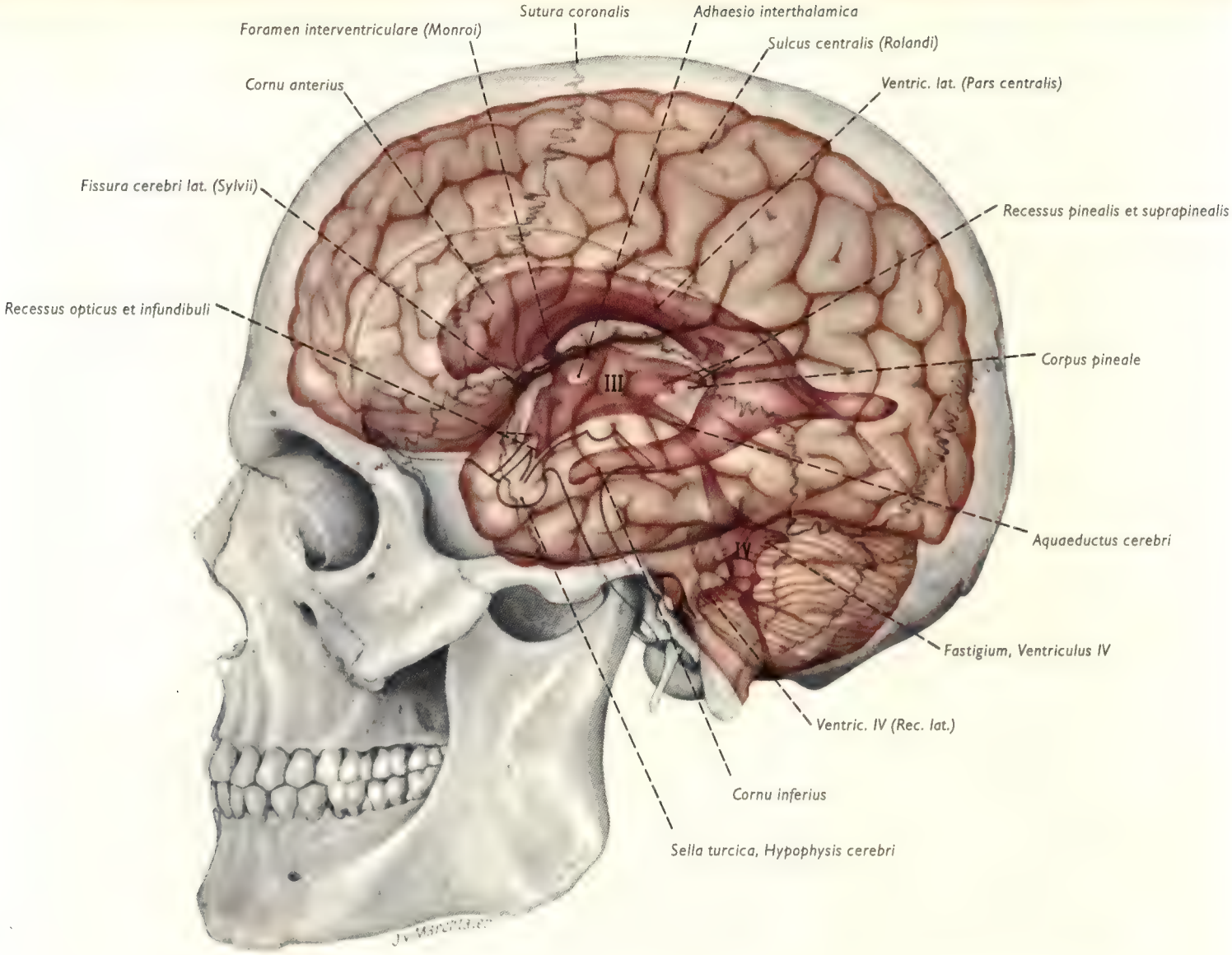

Fig. 129. Projection des ventricules cérébraux sur le cerveau et le crâne; vue latérale. Normalement, la corne antérieure ne dépasse pas la suture coronaire en avant. La limite antérieure du tronc cérébral et le contour de la base du crâne sont représentés par une simple ligne (préparation de Ferner et Kautzky).

Fig. 130 (à droite, en haut). Ventriculographie en incidence antéro-postérieure.

Fig. 131 (à droite, en bas). Ventriculographie en incidence latérale.


Septum pellucidum
Ventr. lat.
(Pars centralis)
Ventric. lat.
(Cornu ant.)
Ventriculus III
Sinus frontalis

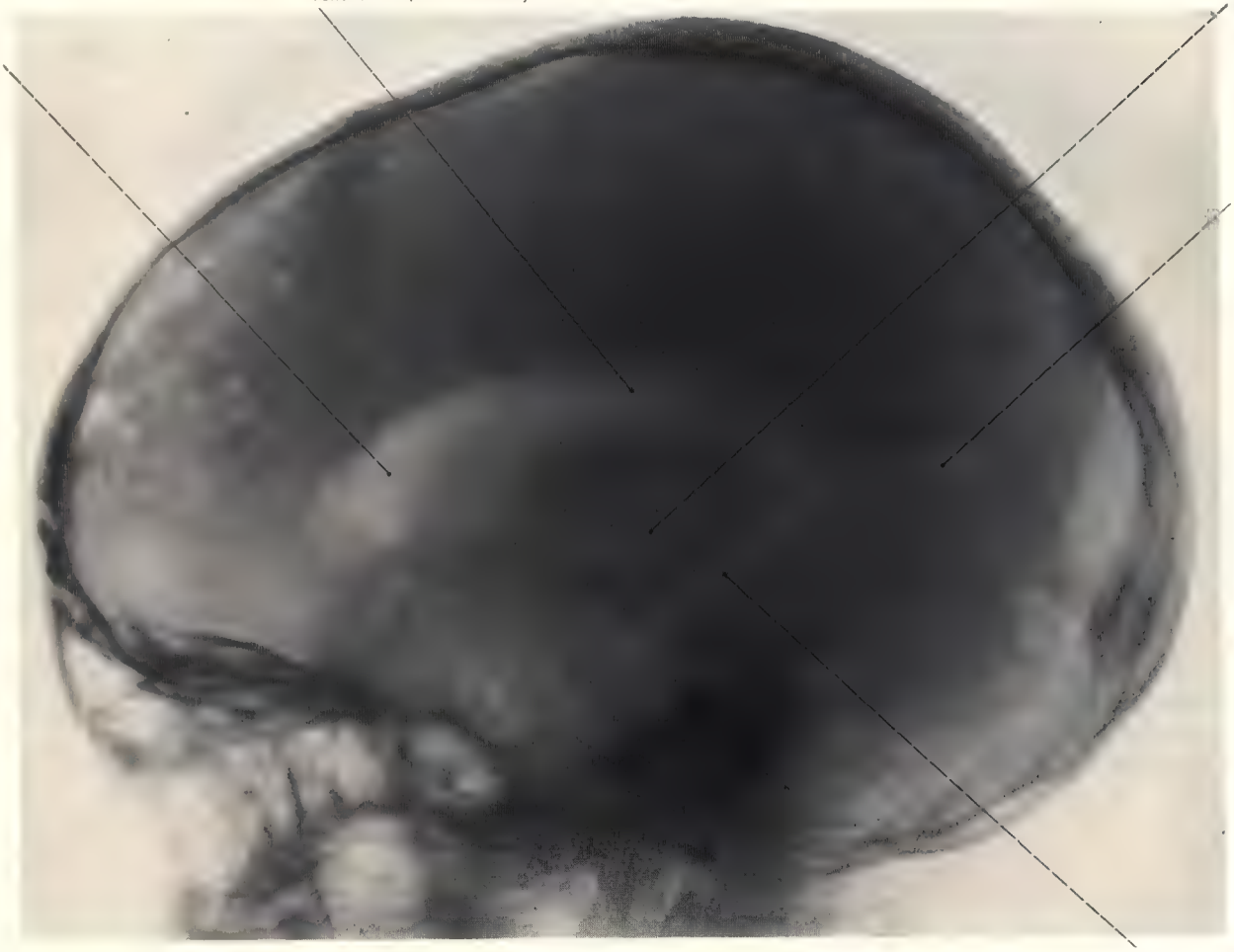
Ventric. lat. (Pars centralis)
Ventriculus III
Ventric. lat.
(Cornu ant.)
Ventric. lat.
(Cornu posterius)
Ventric. lat. (Cornu inf.)

Fig. 130, 131

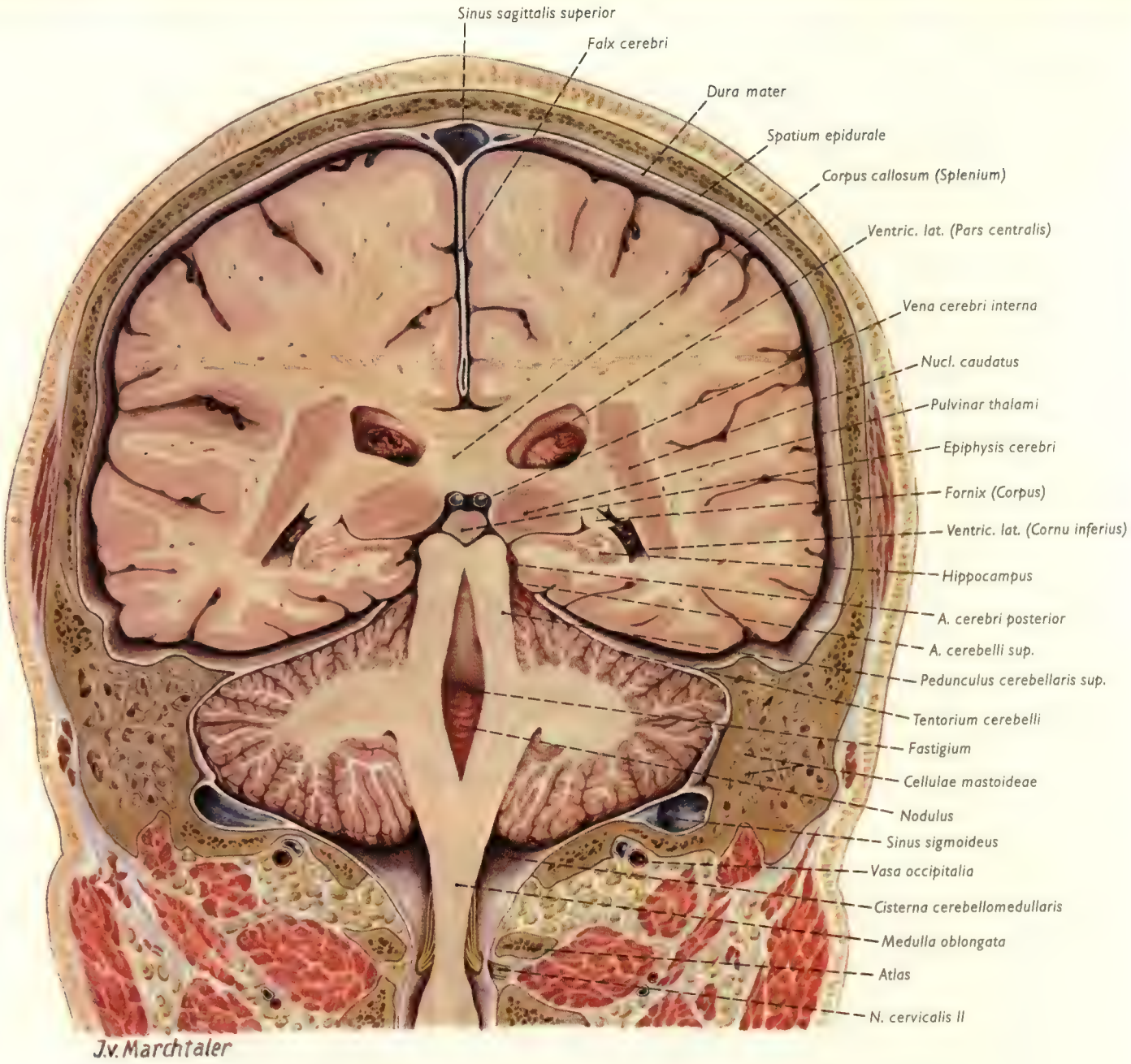

Fig. 132. Coupe frontale du crâne au niveau de l'épiphyse et des collicules supérieurs. Cloisonnement incomplet de la boîte crânienne par les expansions de la dure-mère irradiant dans trois dimensions; vue dorsale. Le bord libre de la tente du cervelet avoisine le gyrus de l'hippocampe et l'artère cérébrale postérieure. Zone de l'engagement temporal! (Préparation de Ferner et Kautzky).

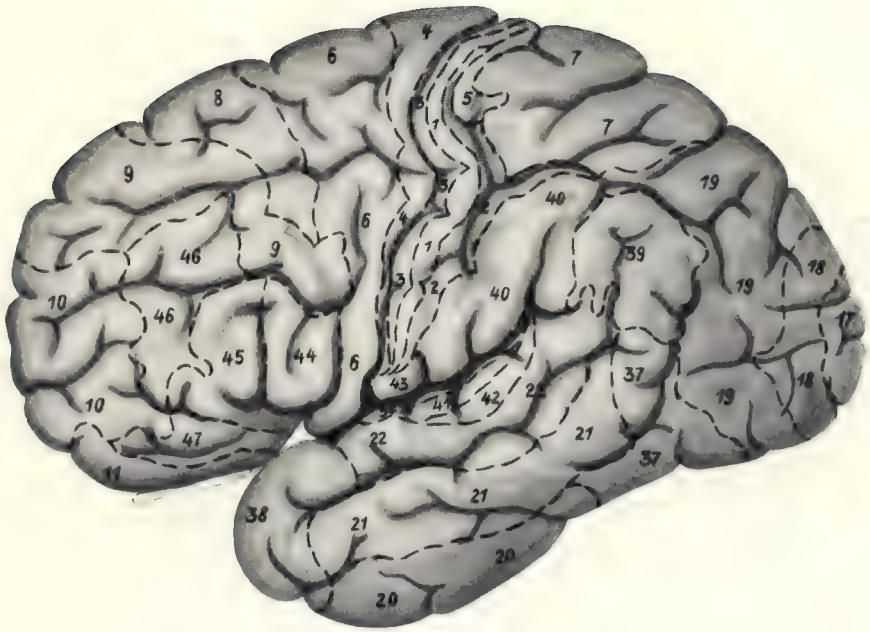

a) Face convexe de l'hémisphère gauche

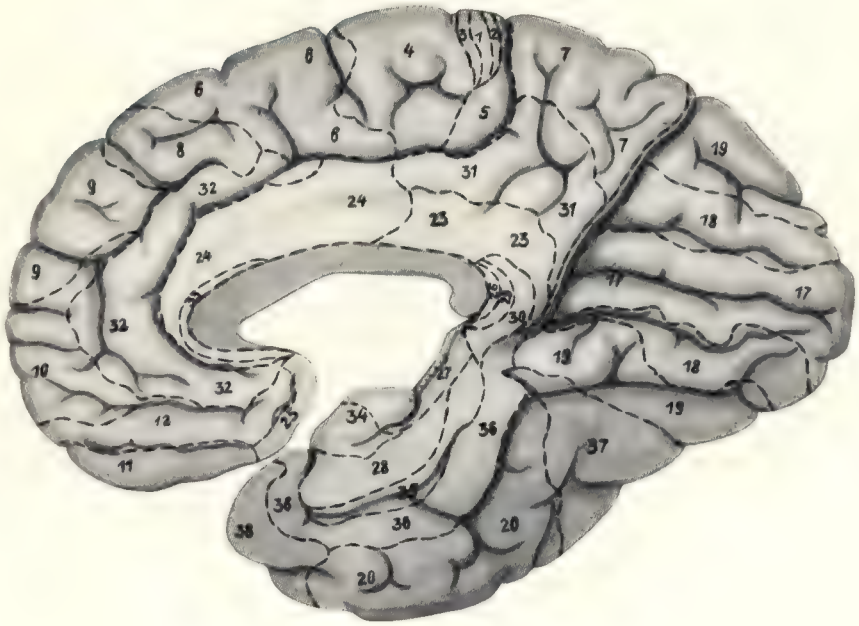

b) Face médiale de l'hémisphère droit

Fig. 133. Représentation des aires cyto-architectoniques du cortex chez l'homme, d'après Brodmann.

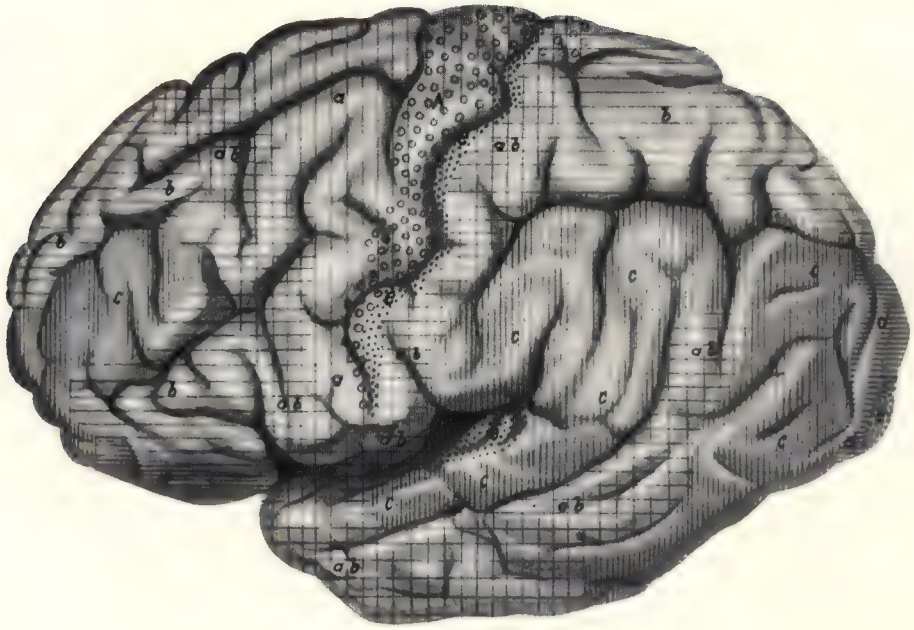

a) Face convexe

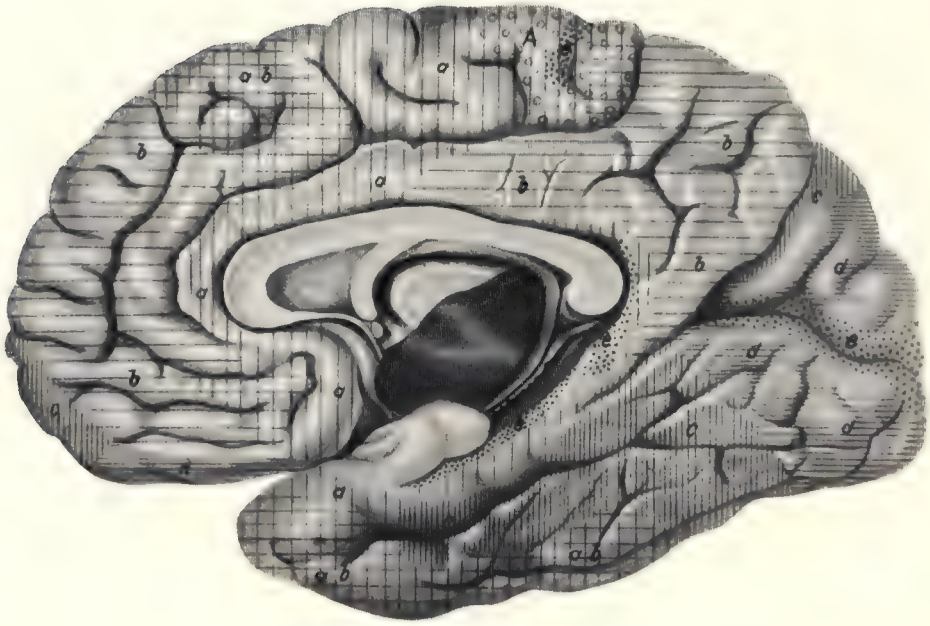

b) Face médiale

a = écorce cérébrale épaisse de type pyramidal agranulaire
A = écorce cérébrale épaisse de type pyramidal agranulaire modifié par l'apparition des cellules pyramidales géantes
b = écorce cérébrale moyenne de type pyramidal granulaire
ab = type pyramidal de transition
e = type pariétal granulaire
d = écorce cérébrale mince de type granulaire
e = type granulaire (Koniocortex)

Fig. 134. Les zones des cinq champs cyto-architectoniques corticaux d'après v. Economo et Koskinas.

Fig. 134

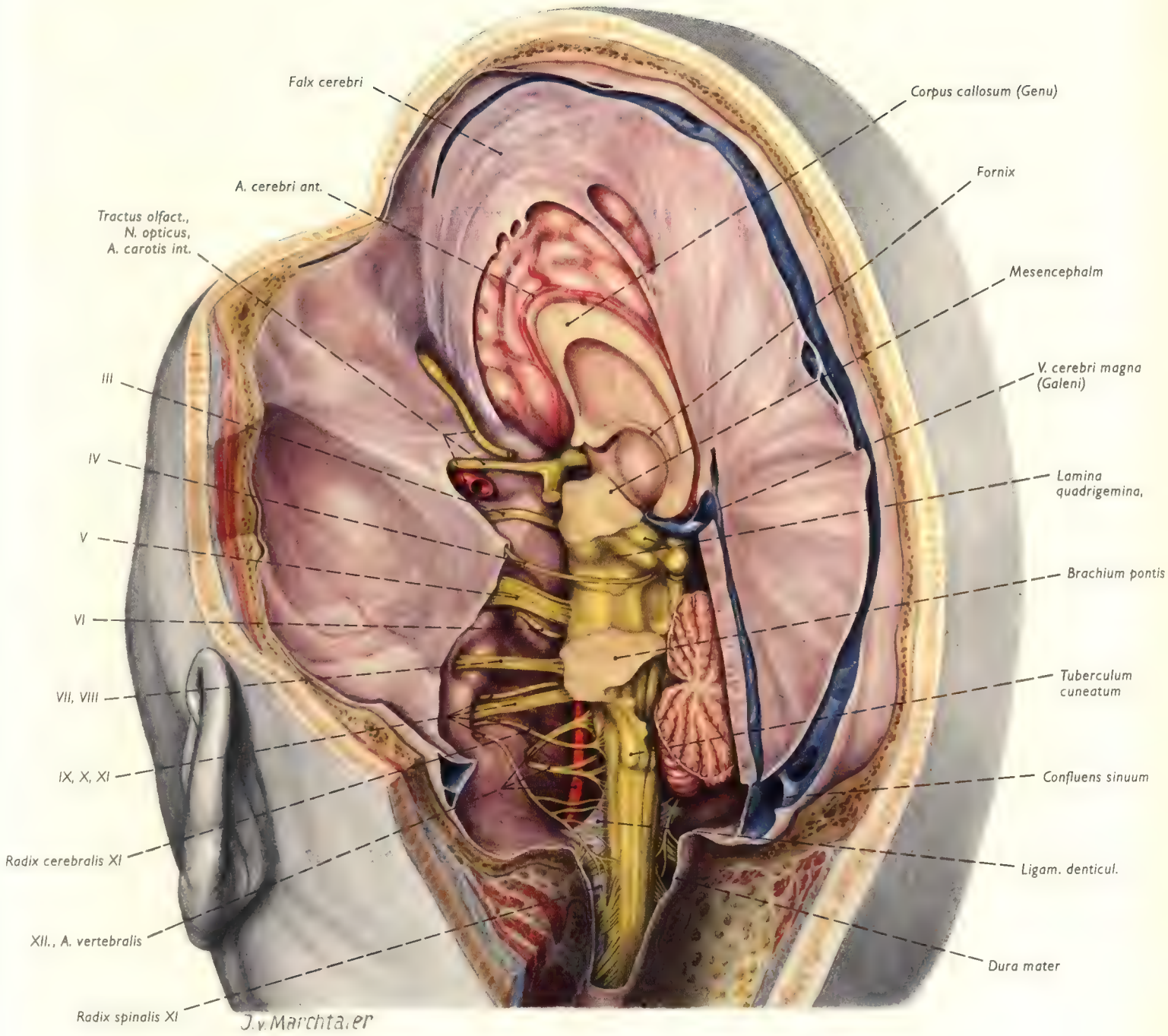

Fig. 135. Tronc cérébral et nerfs crâniens avec leurs rapports topographiques à la base du crâne. On voit les trajets des douze nerfs crâniens recouverts de leptoméninge. (D'après Ferner/Kautzky: Handbuch der Neurochirurgie, Berlin-Heidelberg-New York 1959).

La région de la face

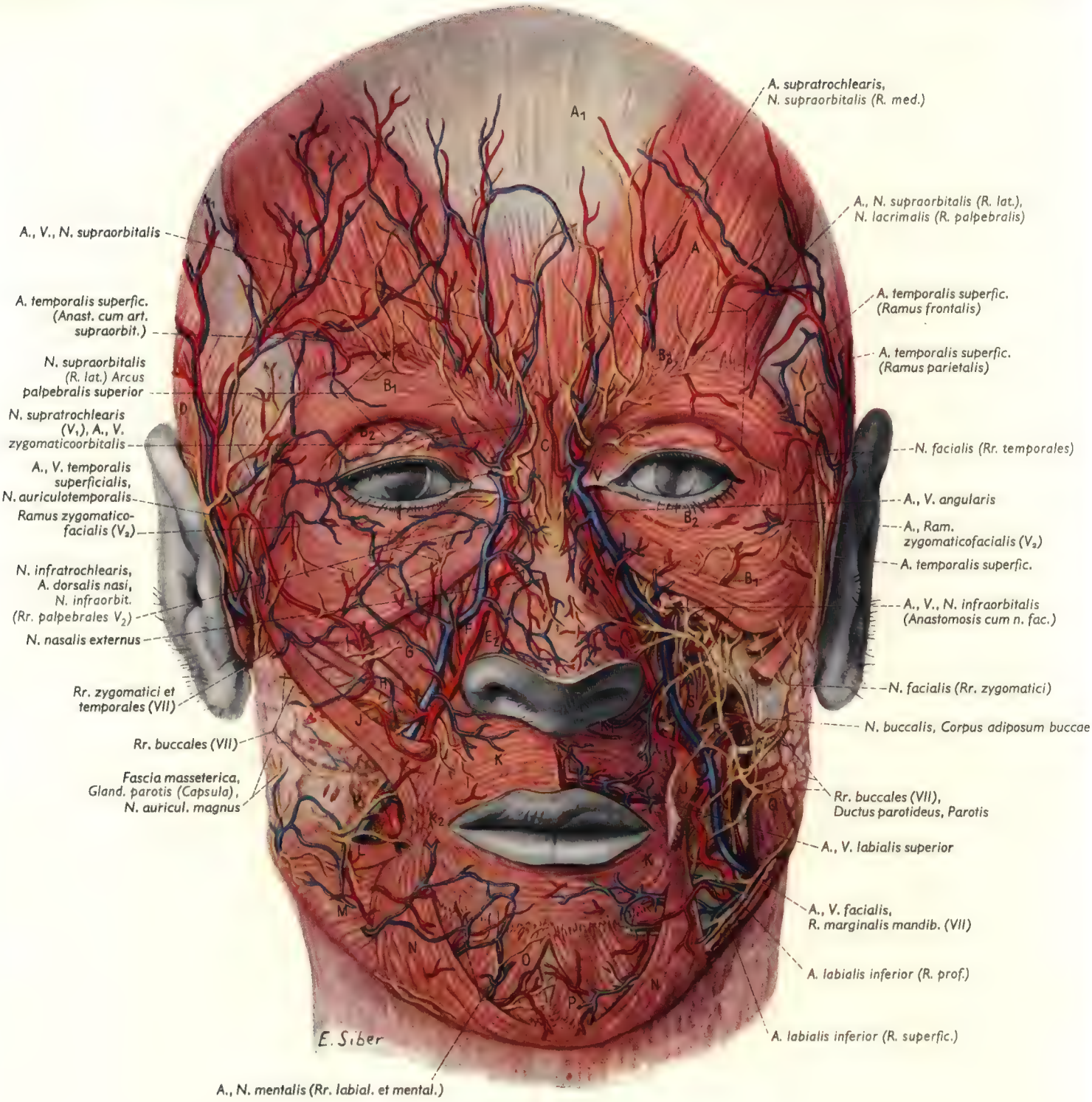

A = M. epicranius (Venter frontalis m. occipitofrontalis)	D = M. temporoparietalis	H = M. zygomaticus minor	P = M. mentalis
A_1 = Galea aponeurotica	E_1 = M. nasalis (Pars alaris)	J = M. zygomaticus major	Q = M. masseter
B_1 = M. orbicularis oculi (Pars orbitalis)	E_2 = M. nasalis (Pars transversa)	K = M. orbicularis oris	Ṙ = M. buccinator
B_2 = M. orbicularis oculi (Pars palpebralis)	F = M. levator labii superioris alaeque nasi	K_1 = Origo nasalis	S = M. levator anguli oris
B_3 = M. corrugator supercilii	G = M. levator labii superioris	K_2 = Nodus muscularis	T = M. temporoparietalis
C = M. procerus		L = M. risorius	U = Corpus adiposum buccae
		M = Platysma	V = Lig. palpebrale mediale
		N = M. depressor anguli oris	
		O = M. depressor labii inferioris	

Fig. 136. Les muscles de la mimique avec les vaisseaux et les nerfs superficiels; vue transversale.

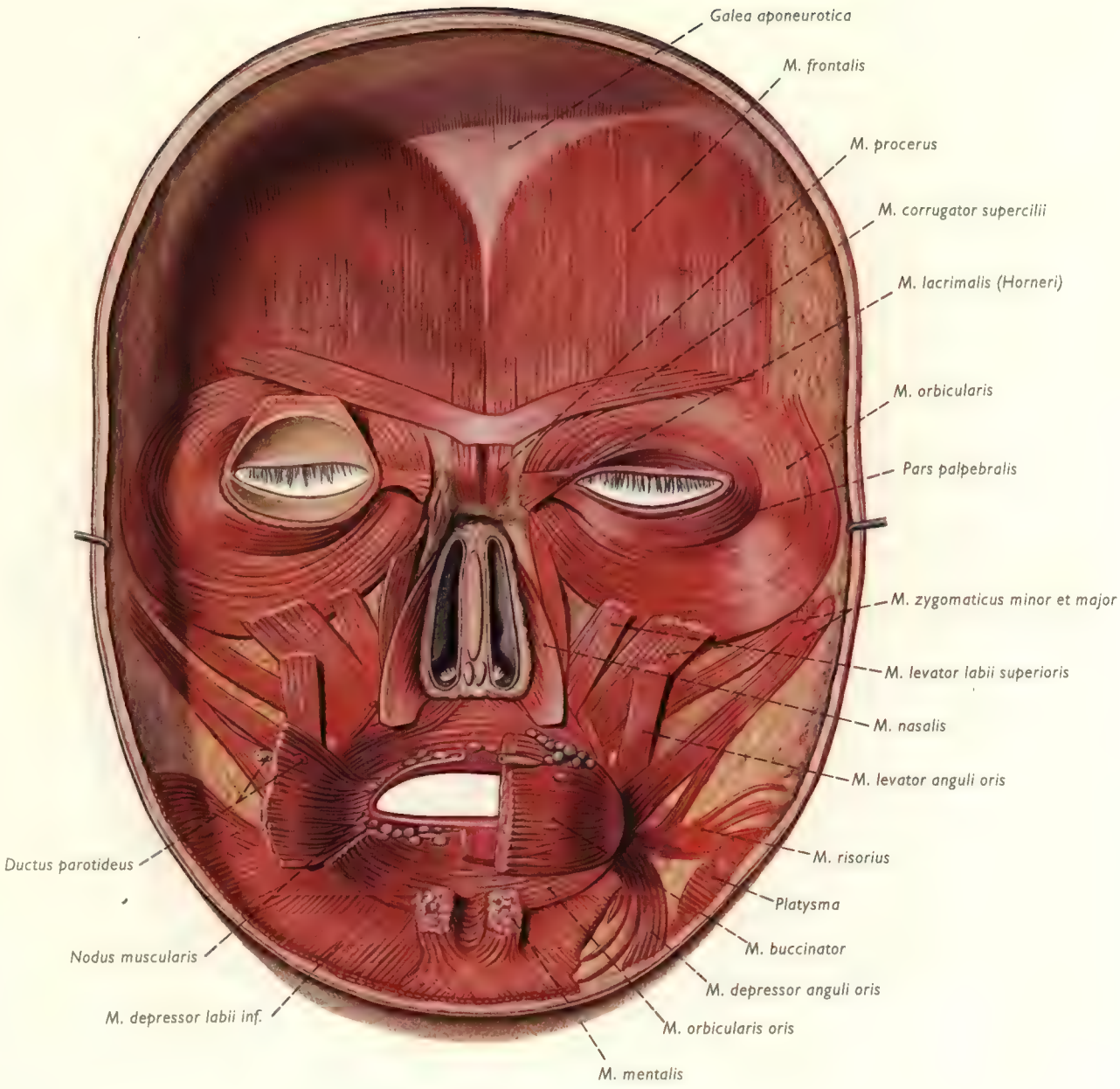

Fig. 137. Les muscles de la mimique, vus du côté du crâne, après ablation du masque du visage. Du côté droit, le muscle buccinateur est rabattu en dedans, ce qui permet de voir ses insertions cutanées.

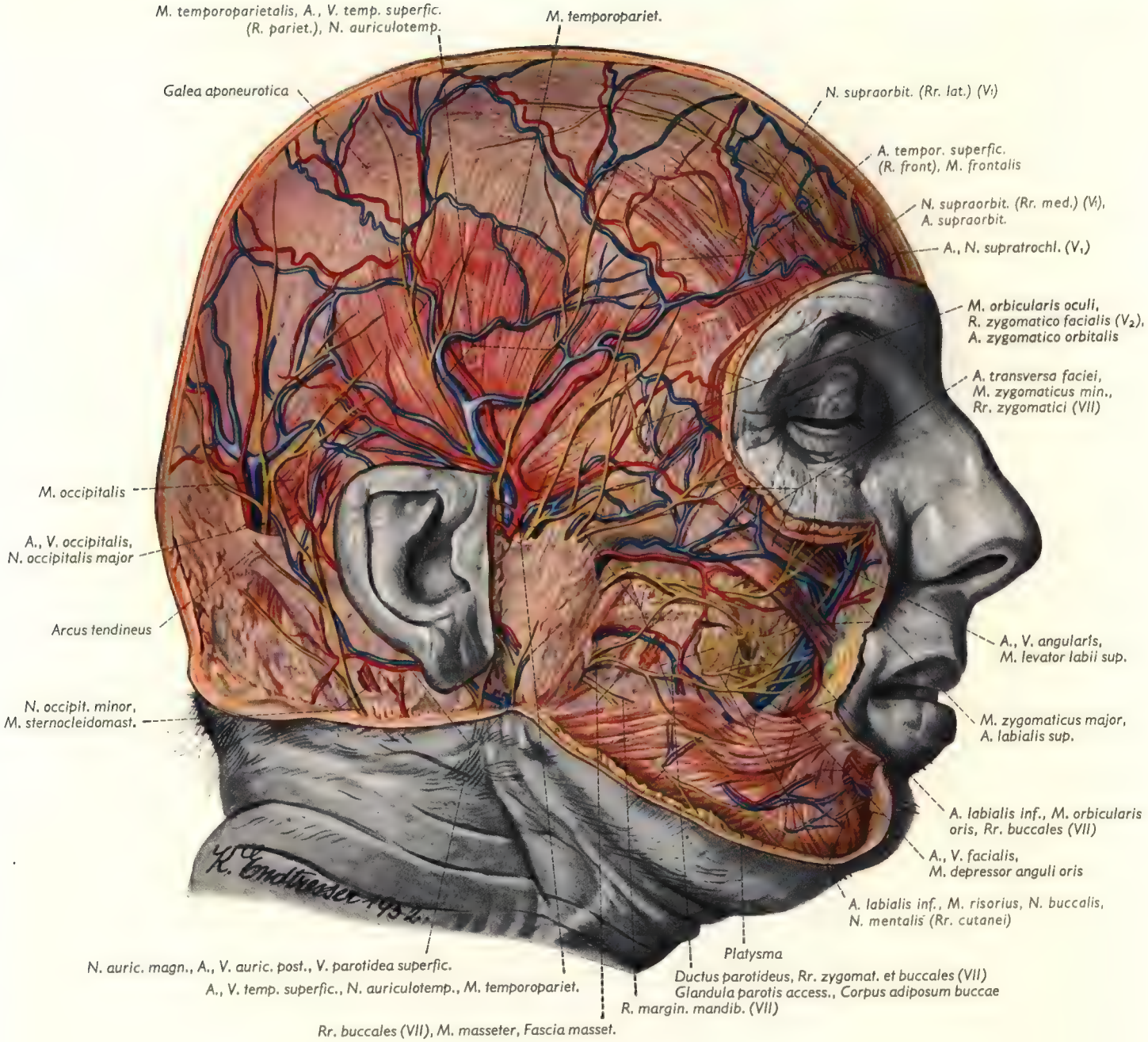

Fig. 138. Les nerfs et les vaisseaux superficiels de la face et de la calotte crânienne; vue latérale.

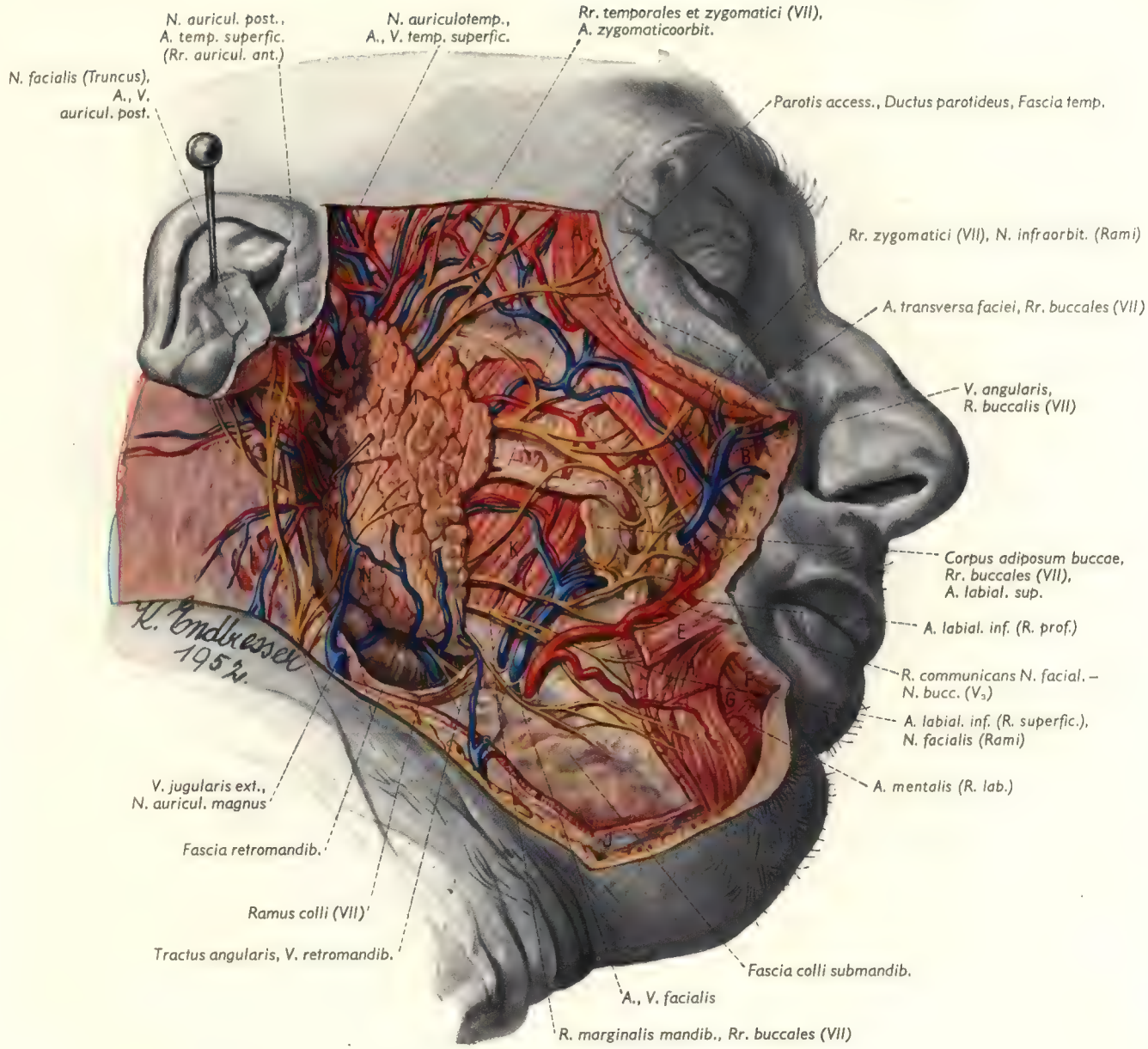

A	= M. orbicularis oculi	F	= M. orbicularis oris	K	= M. masseter
B	= M. levator labii sup.	G	= M. depressor labii inf.	L	= M. sternocleidomastoid.
C	= M. zygomaticus min.	H	= M. depressor anguli oris	M.N	= Gl. parotis
D	= M. zygomaticus maj.	J	= Platysma	O	= Cartilago meatus acust. ext.
E	= M. risorius				

Fig. 139. Les vaisseaux et les nerfs latéraux de la face dans la région de la glande parotide et de la fosse rétromandibulaire.

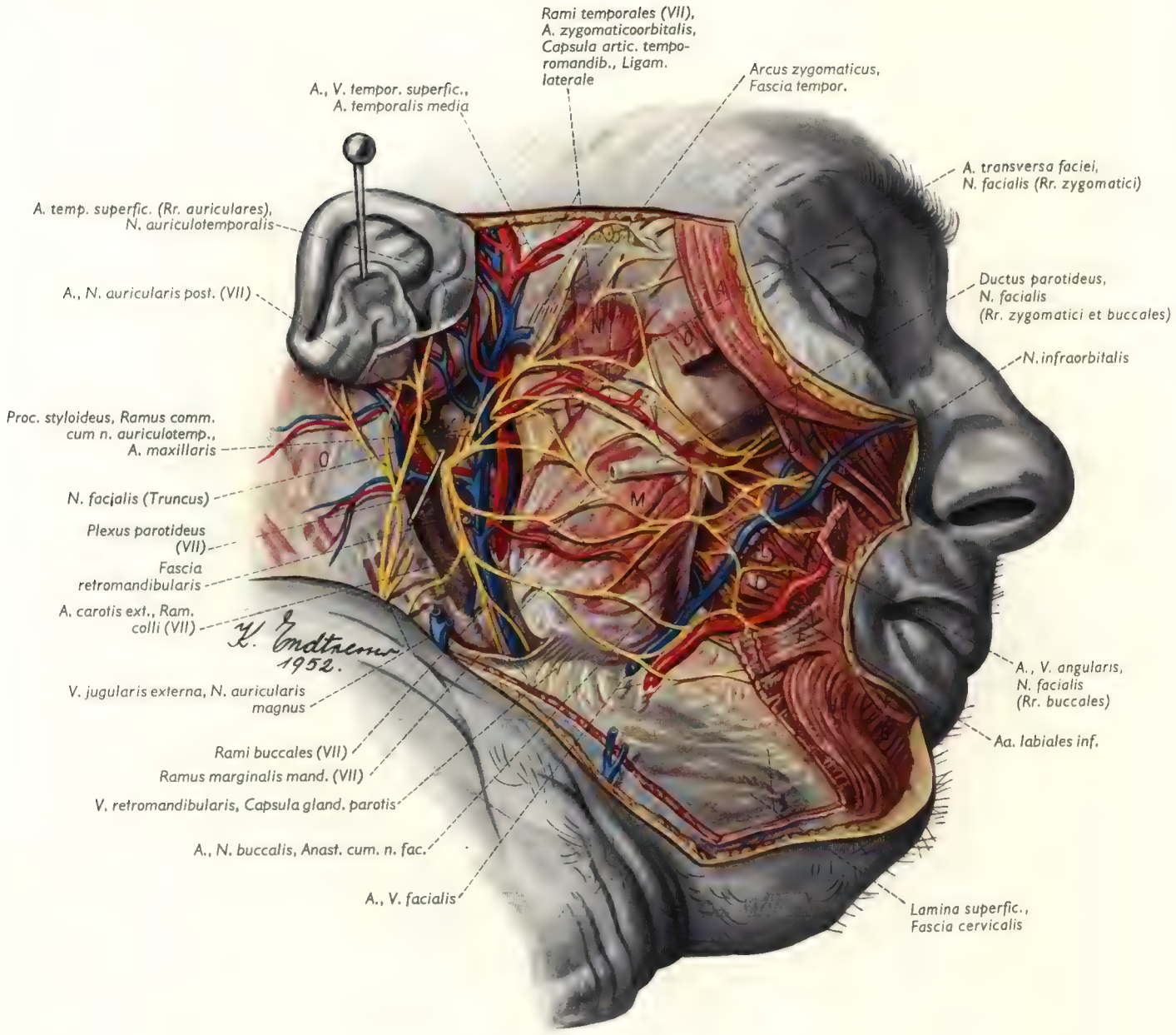

A = M. orbicularis oculi
B = M. levator labii sup. alaeque nasi
C = M. zygomaticus minor
D = M. zygomaticus major
E = M. risorius
F = M. orbicularis oris
G = M. depressor labii inf.
H = M. depressor anguli oris
J = Platysma
K = M. levator anguli oris
L = M. buccinator, Lymphonodi buccales
M = M. masseter
N = M. temporalis (Pars zygomaticomandibularis)
O = M. Sternocleidomastoideus

Fig. 140. Les vaisseaux, les nerfs et les muscles superficiels de la face; la glande parotide est enlevée. Le tronc du nerf facial est mis en évidence à la sortie du foramen stylo-mastoïdien. Ablation du corps adipeux de la joue.

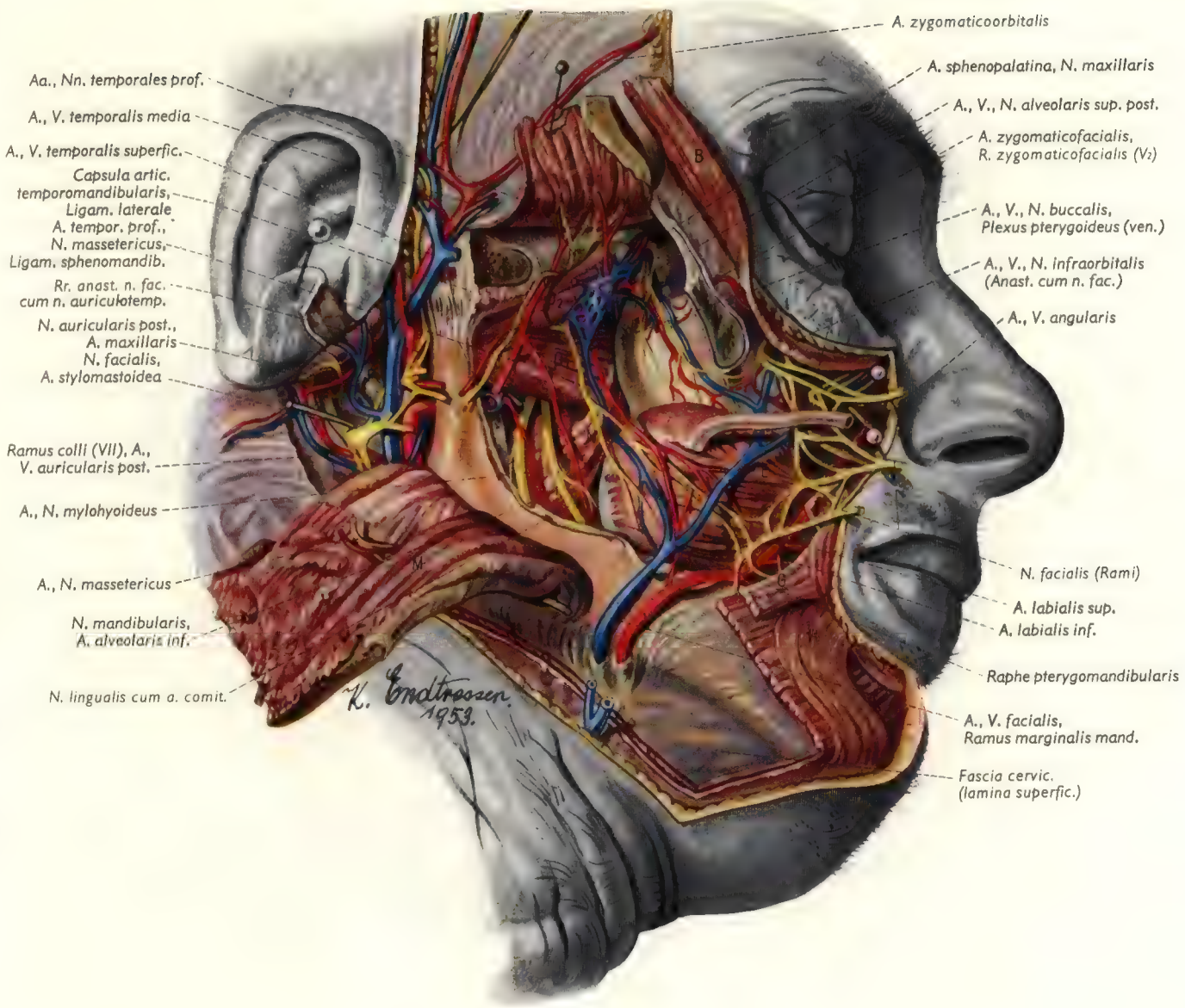

A = M. temporalis
B = M. orbicularis oculi
C = M. levator labii sup. alaeque nasi
D = M. zygomaticus minor
E = M. buccinator
F = M. zygomaticus major
G = M. risorius
H = M. depressor anguli oris
J = M. orbicularis oris
K = M. depressor labii inf.
L = Platysma
M = M. masseter
N = M. pterygoideus medialis
O_1 = M. pterygoideus lateralis (Caput pteryfoideum)
O_2 = M. pterygoideus lateralis (Caput infratemporale)
P = Processus styloideus

Fig. 141. Les vaisseaux, les nerfs et les muscles profonds de la face, de la fosse rétromandibulaire et de l'articulation temporomandibulaire. Les rameaux du nerf facial et le conduit parotidien sont sectionnés et rabattus en avant. Le processus coronoïde et une partie de la branche de la mandibule sont sectionnés.

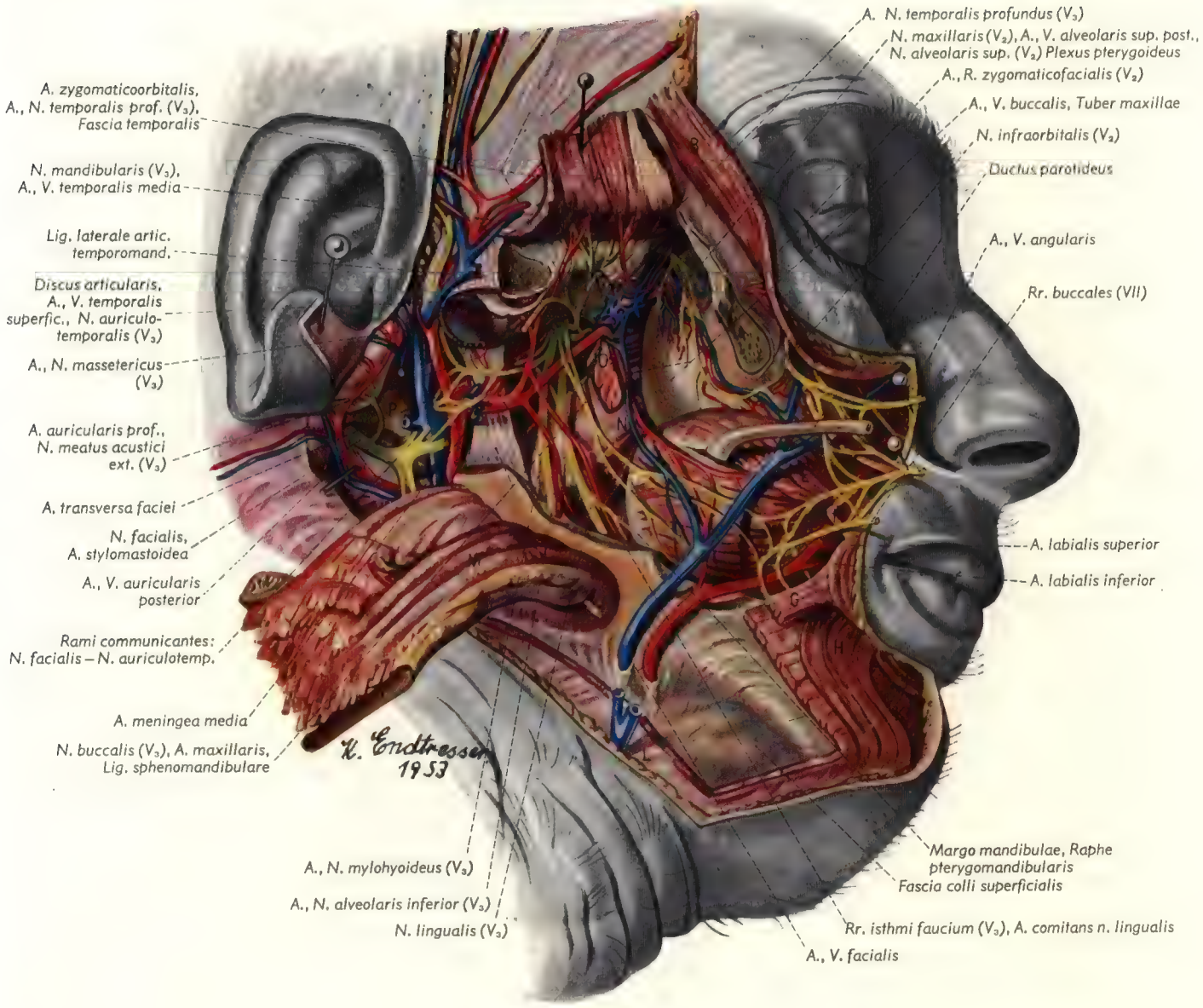

A = M. temporalis	F = M. zygomaticus major	M = M. masseter
B = M. orbicularis oculi	G = M. risorius	N = M. pterygoideus medialis
C = M. levator labii superioris	H = M. depressor anguli oris	O_1 = M. pterygoideus lat.
D = M. zygomaticus minor	J = M. orbicularis oris	O_2 = M. pterygoideus lat.
E = M. buccinator	K = M. depressor labii inferioris	P = Processus styloideus
	L = Platysma	

Fig. 142. Préparation des vaisseaux et des nerfs profonds des régions latérales de la face (la fosse infratemporale et la fosse rétromandibulaire).

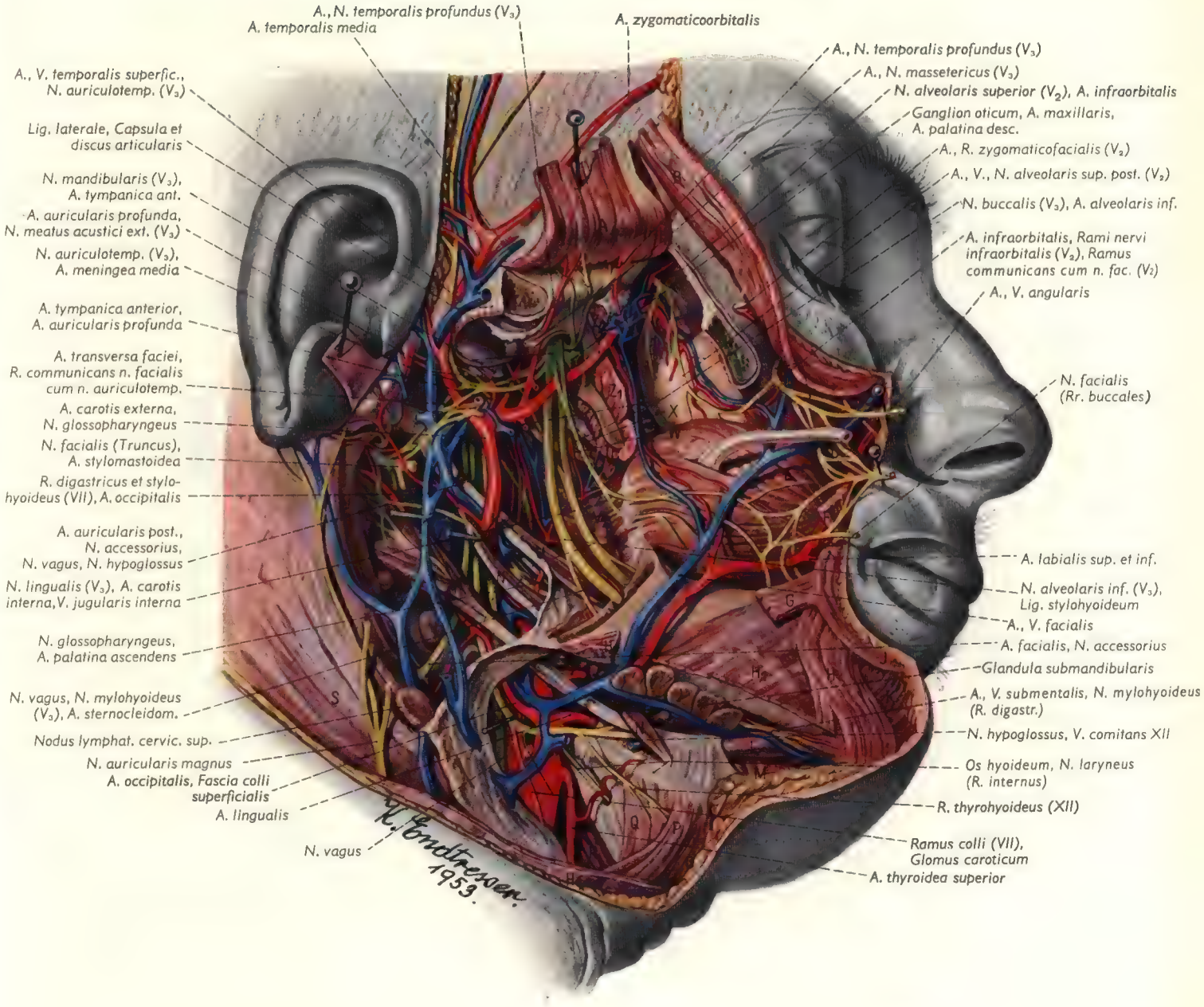

A = M. temporalis
B = M. orbicularis oculi
C = M. levator labii sup.
D = M. zygomaticus minor
E = M. buccinator
F = M. zygomaticus major
G = M. risorius
H = M. triangularis
H_1 = Platysma
H_2 = M. masseter

J = M. orbicularis oris
K = M. depressor labii inf.
L = M. digastricus
M = M. mylohyoideus
N = M. stylohyoideus
O = M. sternohyoideus
P = M. omohyoideus
Q = M. sternothyroideus
R = M. constrictor pharyngis inf. (M. laryngopharyngeus)
S = M. sternocleidomastoideus

T = M. digastricus
U = M. styloglossus
V = M. constrictor pharyngis sup.
W = M. levator veli palatini
X = M. tensor veli palatini
Y = M. pterygoideus med.
Z_1 = M. pterygoideus lat. (Caput pterygoideum)
Z_2 = M. pterygoideus lat. (Caput infratemporale)

Fig. 143. Préparation des régions latérales et profondes de la face, après résection de la branche de la mandibule.

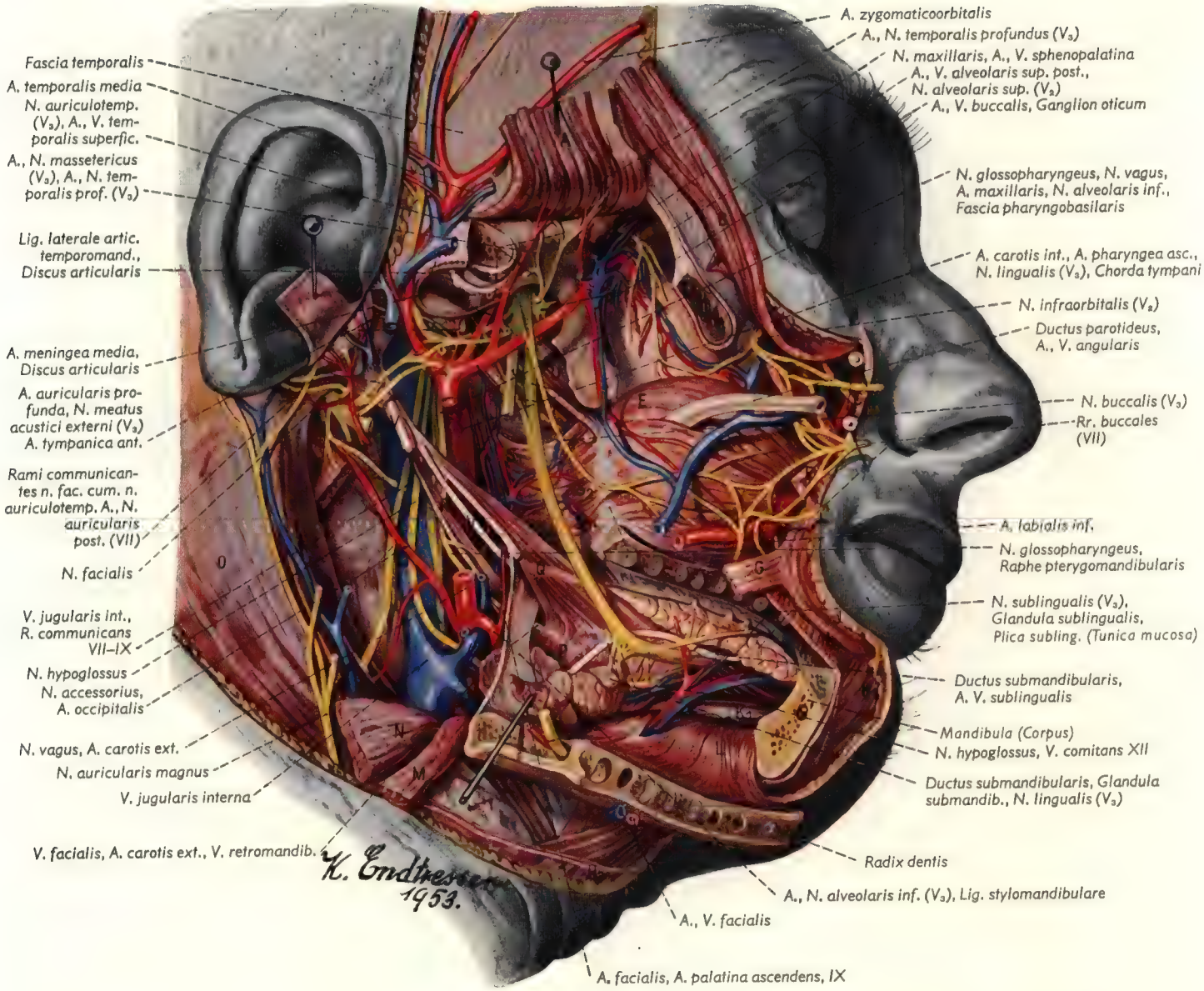

A = M. temporalis
B = M. orbicularis oculi
C = M. levator labii sup. alaeque nasi
D = M. zygomaticus minor
E = M. buccinator
F = M. zygomaticus major
G = M. risorius
H_1 = M. depressor labii inf.
H_2 = M. depressor anguli oris
H_3 = Platysma

J = M. orbicularis oris
K_1 = M. geniohyoideus
K_2 = M. genioglossus
L = M. mylohyoideus
M = M. stylohyoideus
N = M. digastricus
O = M. sternocleidomastoideus
P = M. hyoglossus
Q = M. styloglossus

R = M. stylopharyngeus
S_1 = Pars pterygopharyngea
S_2 = Pars buccopharyngea } M. constrictor
S_3 = Pars mylopharyngea } pharyngis sup.
S_4 = Pars glossopharyngea
T = M. levator veli palatini
U = M. tensor veli palatini
V = Processus styloideus, Lig. stylohyoideum

Fig. 144. Préparation des vaisseaux et des nerfs dans les fosses infratemporale, rétromandibulaire et submandibulaire après la résection de la moitié droite de la mandibule.

Les espaces viscéraux de la tête

Nez et sinus paranasaux

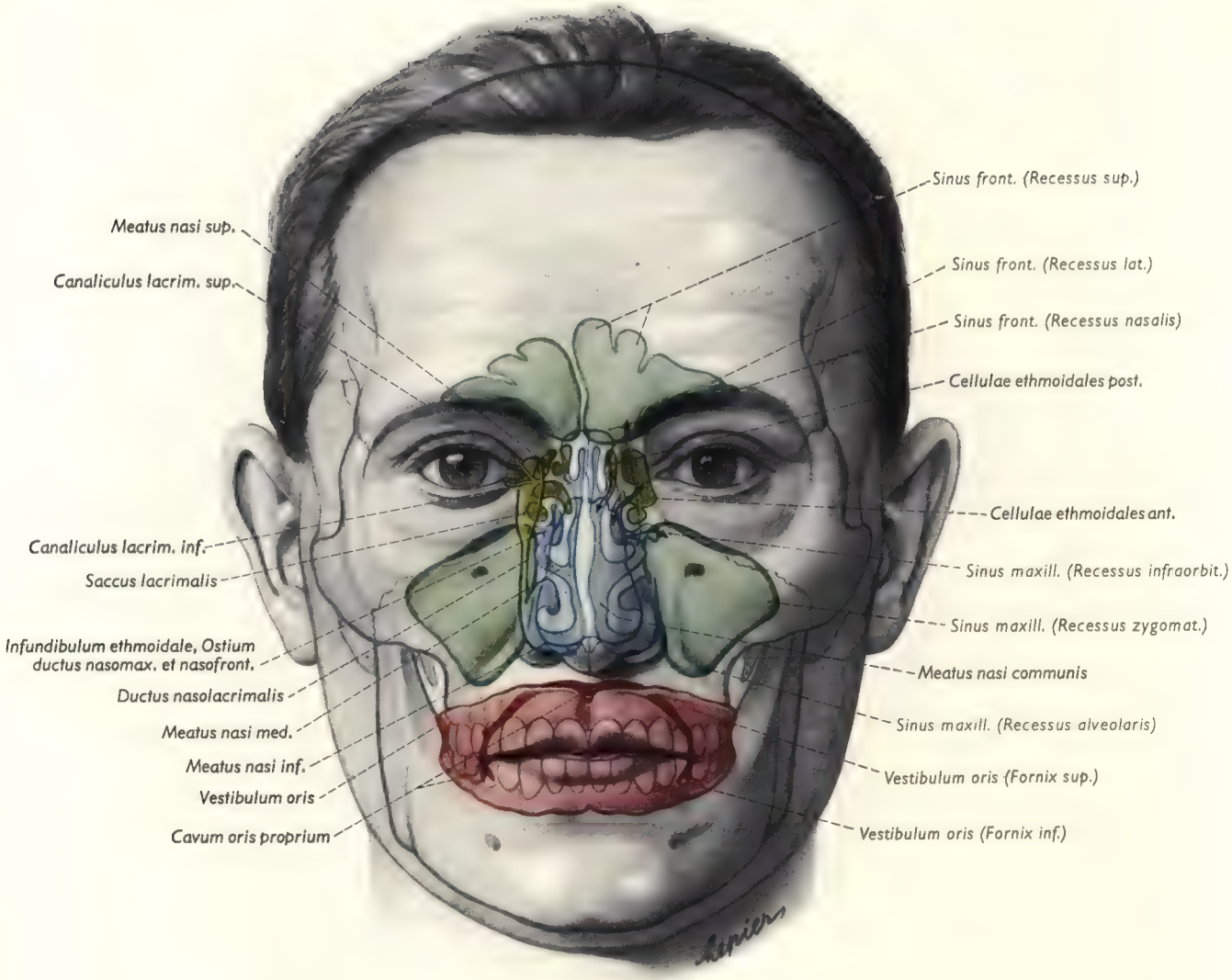

Fig. 145. Projection sagittale des cavités du crâne facial revêtues de muqueuses; en vue ventrale. Les contours des cavités bucco-nasales ainsi que les sinus paranasaux sont représentés en couleurs différentes.

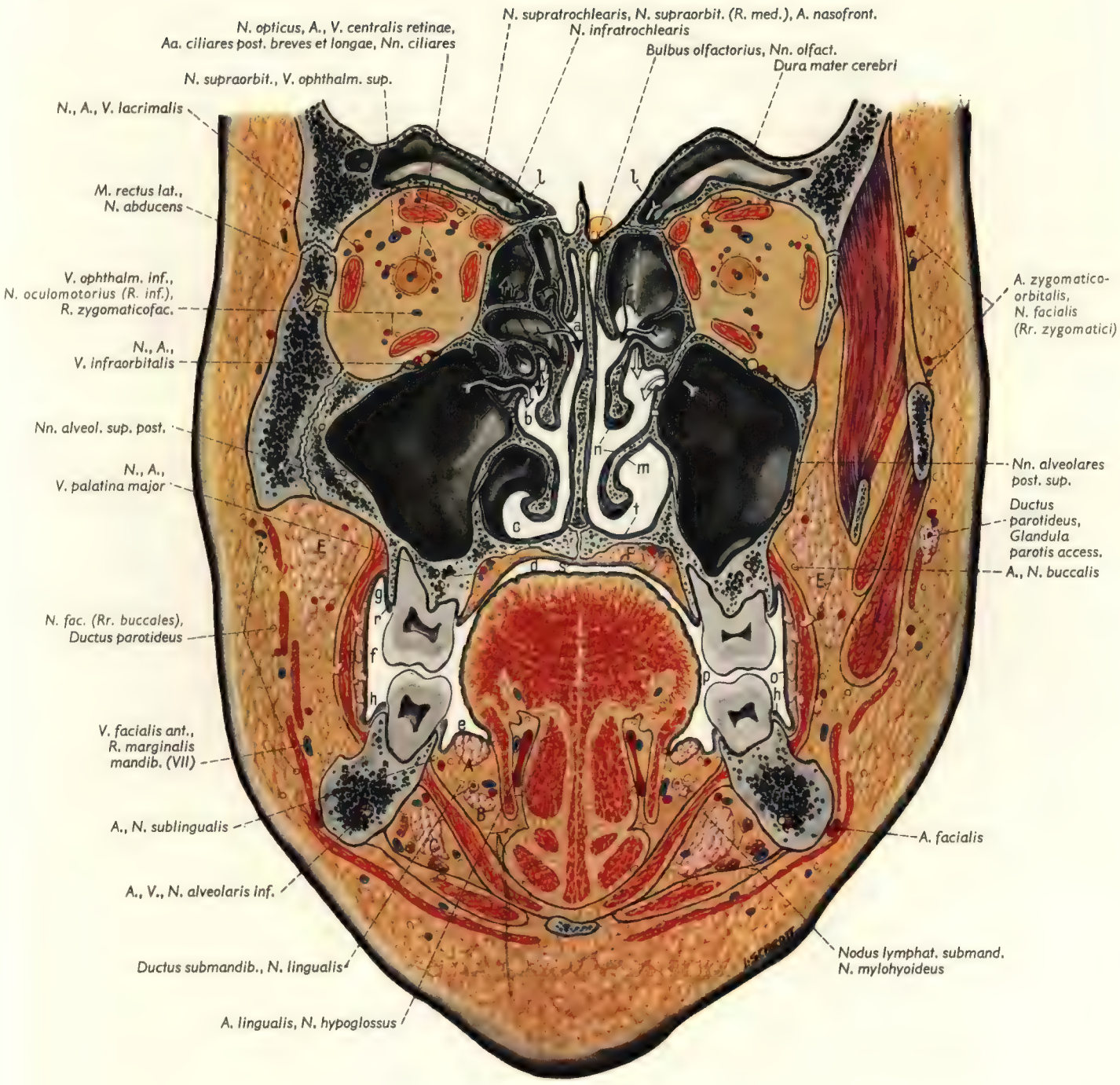

a = Meatus nasi sup.	k = Ductus nasomaxill.	A = Glandula subling.
b = Meatus nasi med.	l = Ductus nasofrontalis	B = Glandula submandib. (Proc. uncinatus)
c = Meatus nasi inf.	m = Mucosa conchae inf.	C = Glandula submandib.
d = Cavum oris proprium	n = Mucosa conchae inf. et med.	D = Glandulae buccales
e = Area sublingualis, Plica subling.	o = Mucosa vestibuli oris	E = Corpus adiposum buccae
f = Vestibulum oris	p = Mucosa linguae	F = Glandulae palatinae
g = Fornix sup.	r = Gingiva propria	
h = Fornix inf.	s = Mucosa palati	
i = Infundibulum ethmoidale	t = Cavum nasi, Mucosa propria	

Fig. 146. Coupe frontale du crâne facial en arrière du globe oculaire; la coupe passe par la deuxième molaire; vue d'arrière en avant.

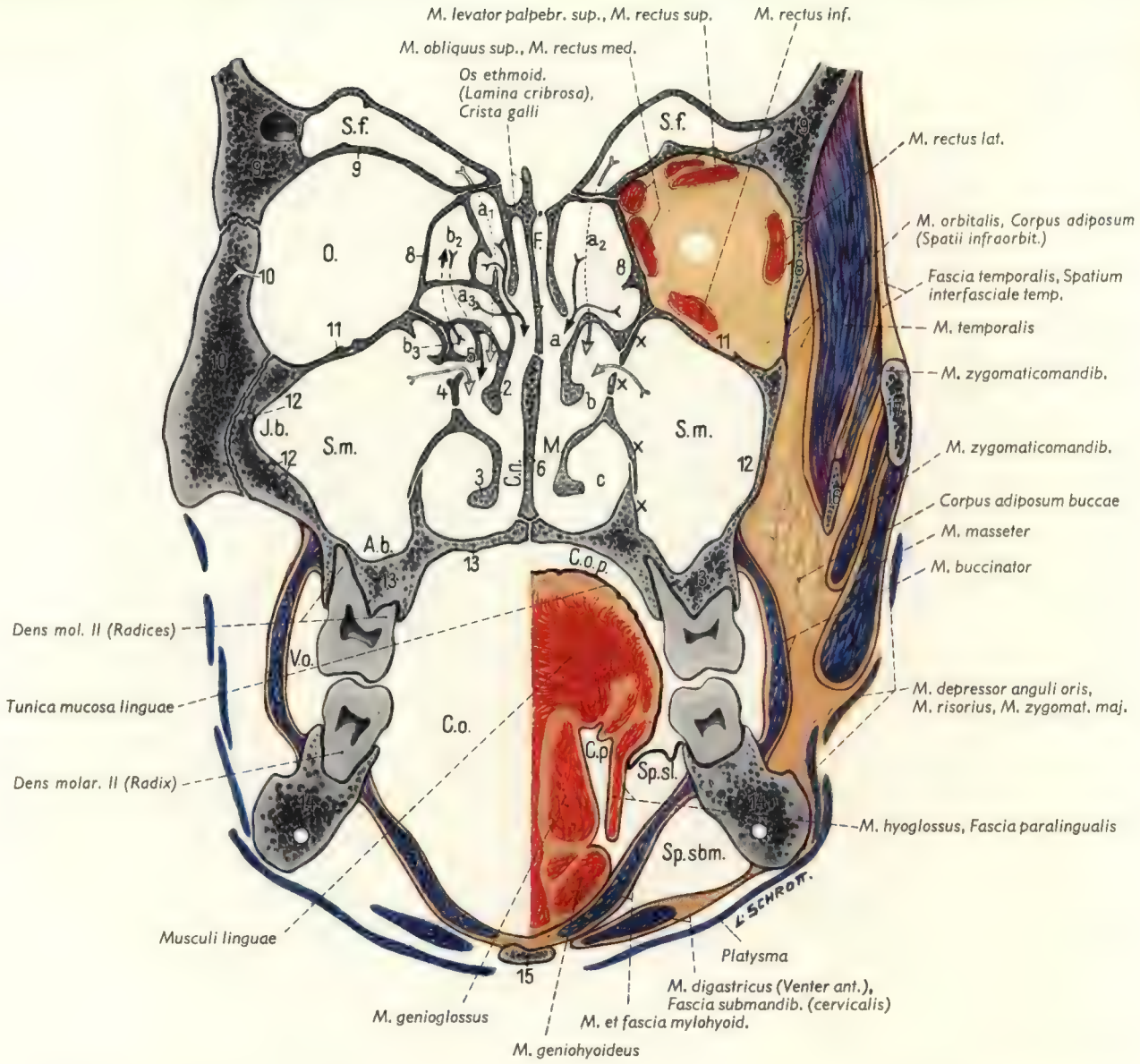

Flèches noires = abouchement des cellules ethmoïdales; Flèches grises = abouchement du sinus frontal et du sinus maxillaire

a	= Meatus nasi sup.	C.n.	= Cavum nasi	Sp.sbm.	= Spatium submandib.	10	= Os zygomat. (Facies orbit.) Foramen zygomatico orbit.
b	= Meatus nasi med.	C.o.	= Cavum oris	V.o.	= Vestibulum oris		
c	= Meatus nasi inf.	C.o.p.	= Cavum oris proprium	1	= Concha nasalis sup.	11	= Maxilla, Sulcus infraorbit.
a_1, a_2, a_3	= Cellulae ethmoid. post.	C.p.	= Spatium paralinguale	2	= Concha nasalis med.	12	= Processus zygomat., Canaliculi alveol. sup. post.
b_2, b_3	= Cellulae ethmoid. ant.	F	= Fissura olfactoria	3	= Concha nasalis inf.		
x — x	= Lamina orbitalis, Processus uncinarus, Processus maxillaris conchae inf., Facies nasalis maxillae	J.b.	= Recessus zygomat. sinus maxill.	4	= Processus uncinatus	13	= Maxilla (Processus alveol. et palat.)
				5	= Bulla ethmoidalis		
		M	= Meatus nasi comm.	6	= Vomer	14	= Corpus mandibulae
		O	= Orbita	7	= Os ethmoidale (Lamina perpendicularis)	15	= Os hyoideum
		S.f.	= Sinus frontalis (Recessus orbit.)	8	= Lamina orbitalis	16	= Mandibula (Proc. coronoideus)
A.b.	= Recessus alveol. sinus maxill.	S.m.	= Sinus maxillaris	9	= Os frontale (Pars orbit. et processus zygomat.)	17	= Arcus zygomaticus
		Sp.sl.	= Spatium sublinguale			18	= Os sphenoidale (Ala major)

Fig. 147. Les os et les muscles de la bouche et du nez vus en coupe frontale par les deuxièmes molaires (vue d'arrière en avant).

Fig. 147

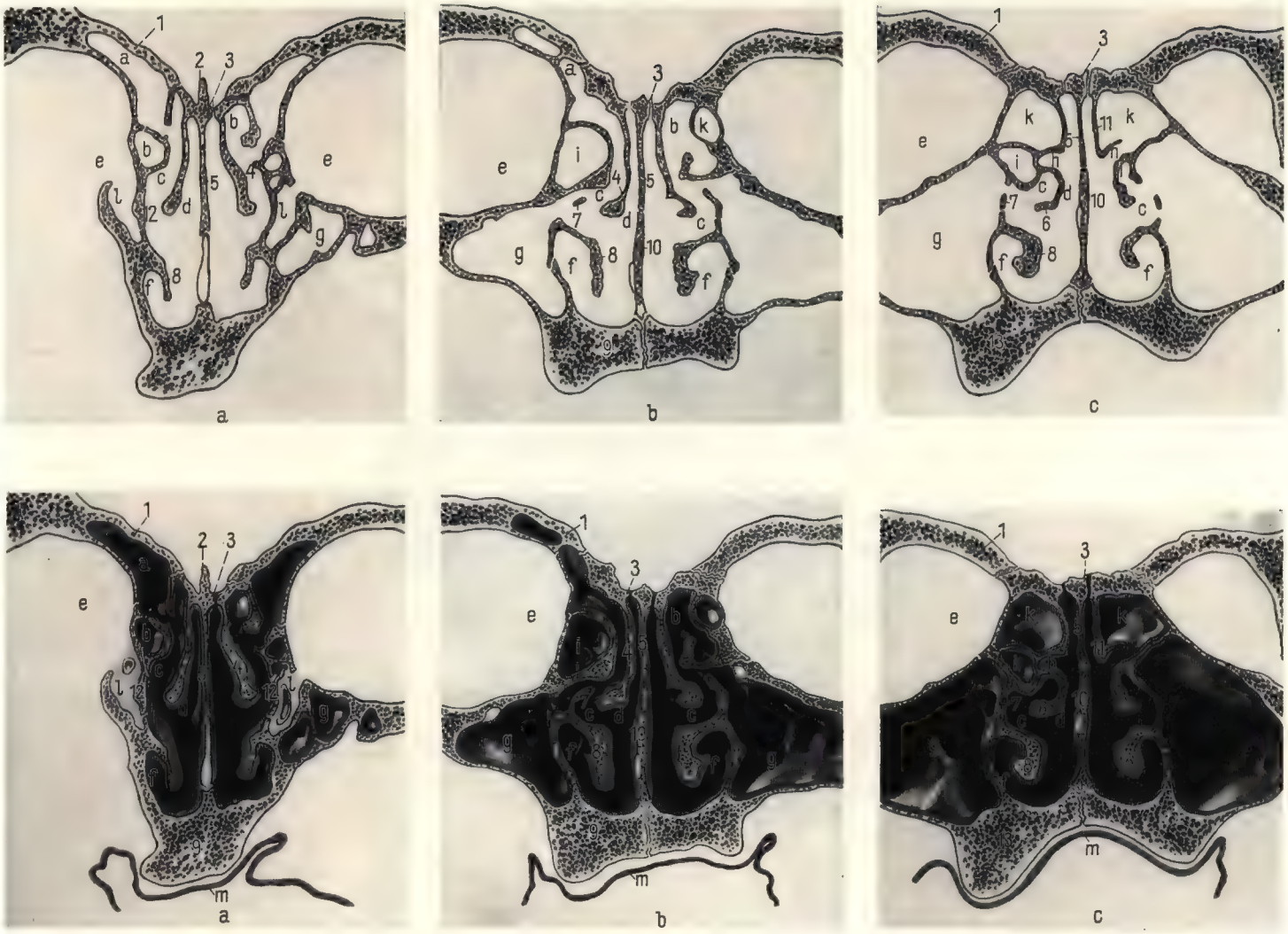

a	= Sinus frontalis	l	= Canalis nasolacrimalis	7	= Proc. uncinatus
b	= Cellulae ethmoid. ant.	m	= Palatum, Tunica mucosa	8	= Concha nasalis inferior
c	= Meatus nasi medius	1	= Os frontale	9	= Maxilla (Processus palatinus)
d	= Meatus nasi communis	2	= Crista galli	10	= Vomer
e	= Orbita	3	= Lamina cribrosa	11	= Concha nasalis superior
f	= Meatus nasi inferior	4	= Os ethmoidale (Lamina conchalis)	12	= Os lacrimale
g	= Sinus maxilla	5	= Lamina mediana	13	= Os palatinum
h	= Meatus nasi superior	6	= Concha nasalis media		
i	= Bulla ethmoidalis				
k	= Cellulae ethmoid. post.				

Fig. 148 (en haut). Coupe frontale par le squelette de la cavité nasale, par le labyrinthe ethmoïdal et par le sinus maxillaire. Les coupes a, b, c passent respectivement par les tiers antérieur, moyen et postérieur des cavités nasales.

Fig. 149 (au milieu). Coupe frontale par la cavité nasale, le labyrinthe ethmoïdal et le sinus maxillaire; représentation du revêtement muqueux.

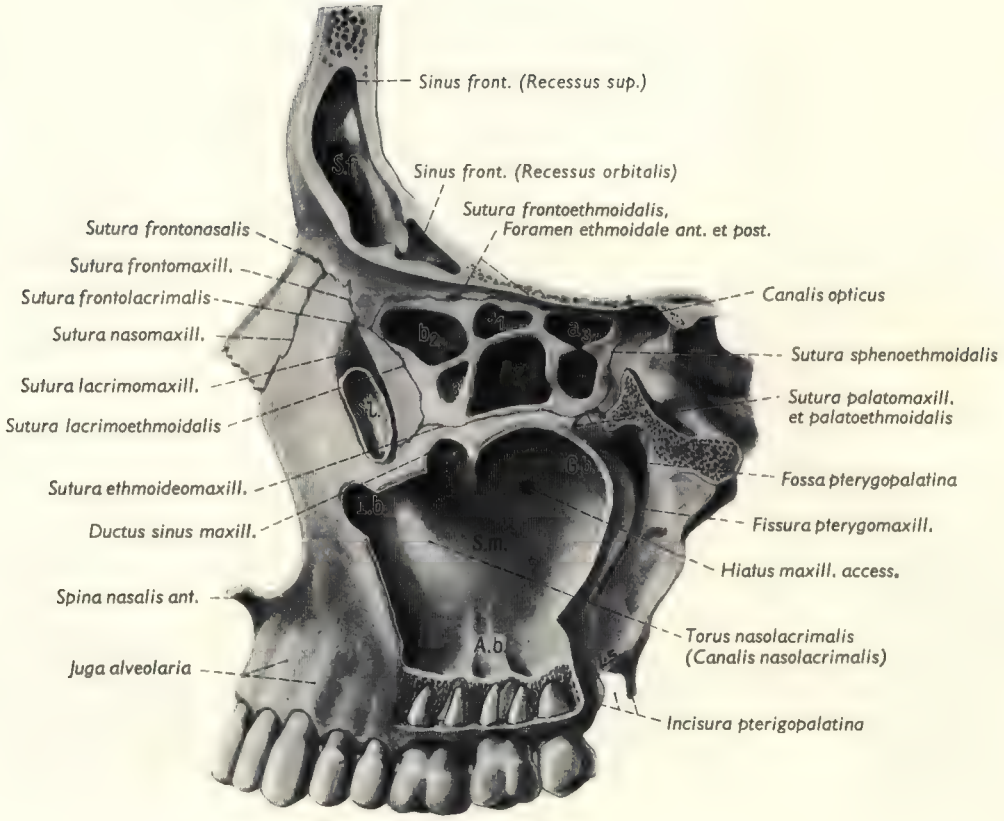

a_1 = cellule ethmoïdale postérieure et supérieure
a_2 = cellule ethmoïdale postérieure et moyenne
a_3 = cellule ethmoïdale postérieure et inférieure
b_2 = cellule ethmoïdale antérieure et moyenne
b_3 = cellule ethmoïdale antérieure et inférieure

A.b. = récessus alvéolaire du sinus maxillaire avec les jugums alvéolaires (radiculaires) des molaires
G.b. = récessus palatin du sinus maxillaire
I.b. = récessus infra-orbitaire du sinus maxillaire
S.f. = Sinus frontalis
S.l. = Saccus lacrimalis (ouvert)
S.m. = Paroi nasale du sinus maxillaire recouverte de muqueuse

Fig. 150. Les cavités pneumatiques (sinus paranasaux) sur le squelette, ouvertes latéralement.

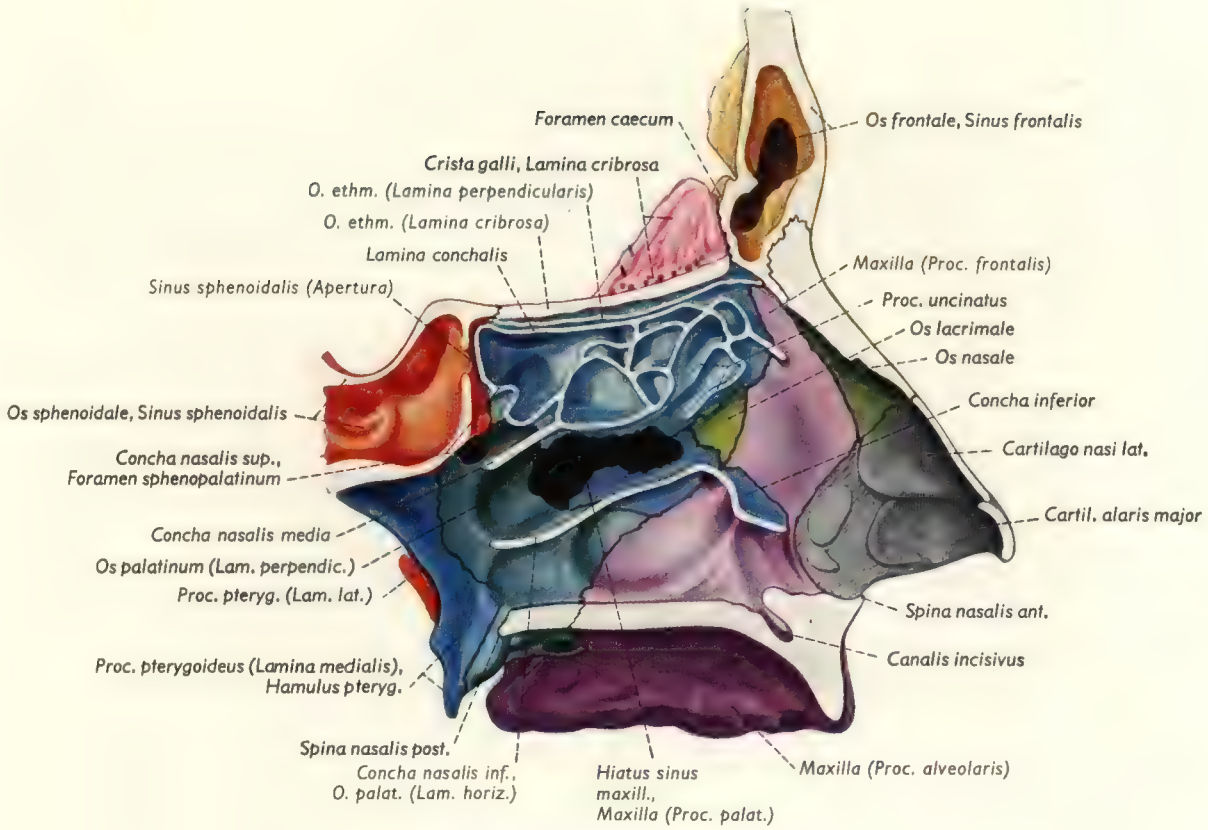

Fig. 151. L'architecture osseuse de la paroi nasale latérale (les os sont représentés en couleurs différentes). Les cornets nasaux sont enlevés; les lignes de section sont figurées en blanc.

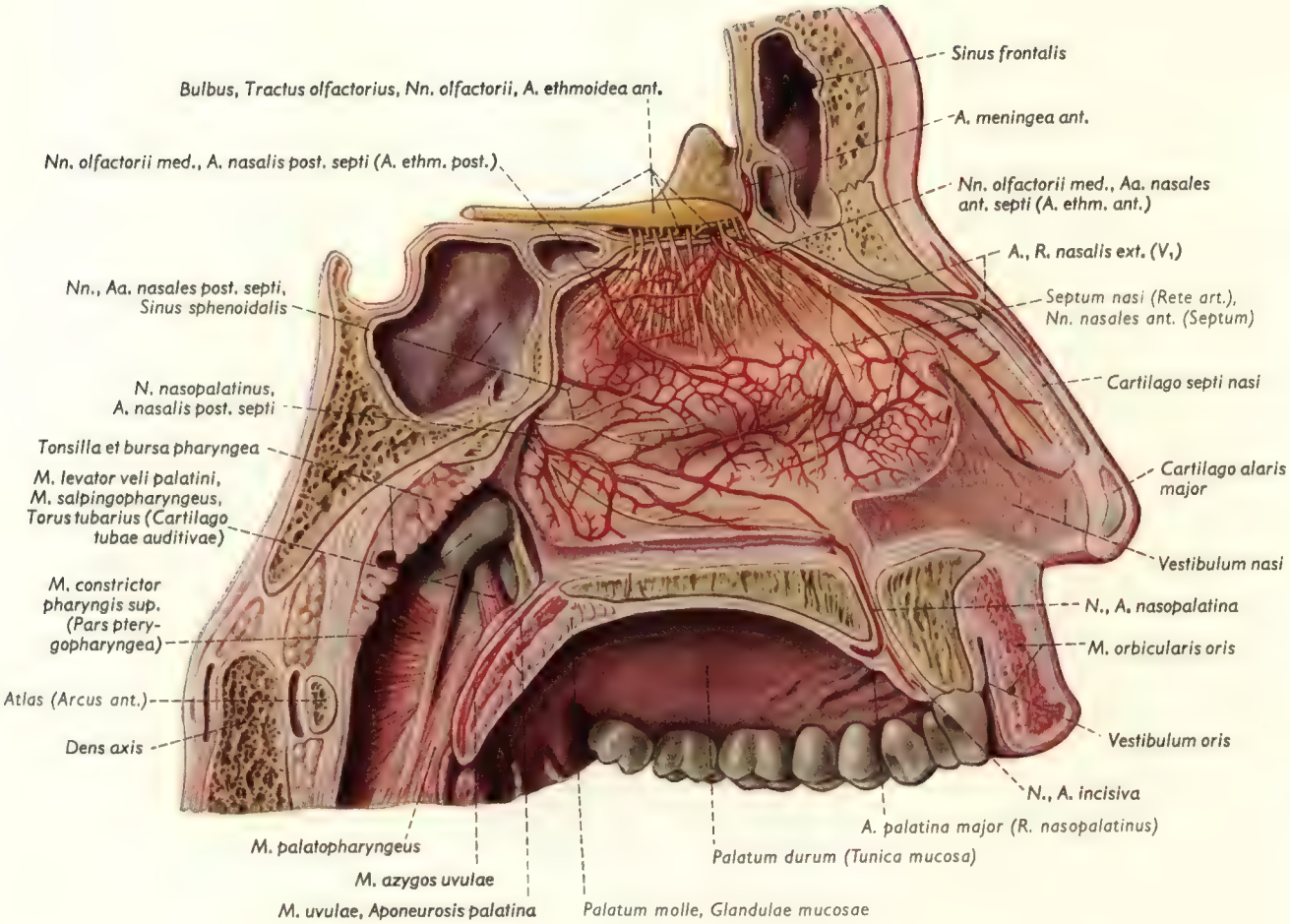

Fig. 152. Les artères et les nerfs du septum nasal (muqueuse enlevée). Les muscles du nasopharynx.

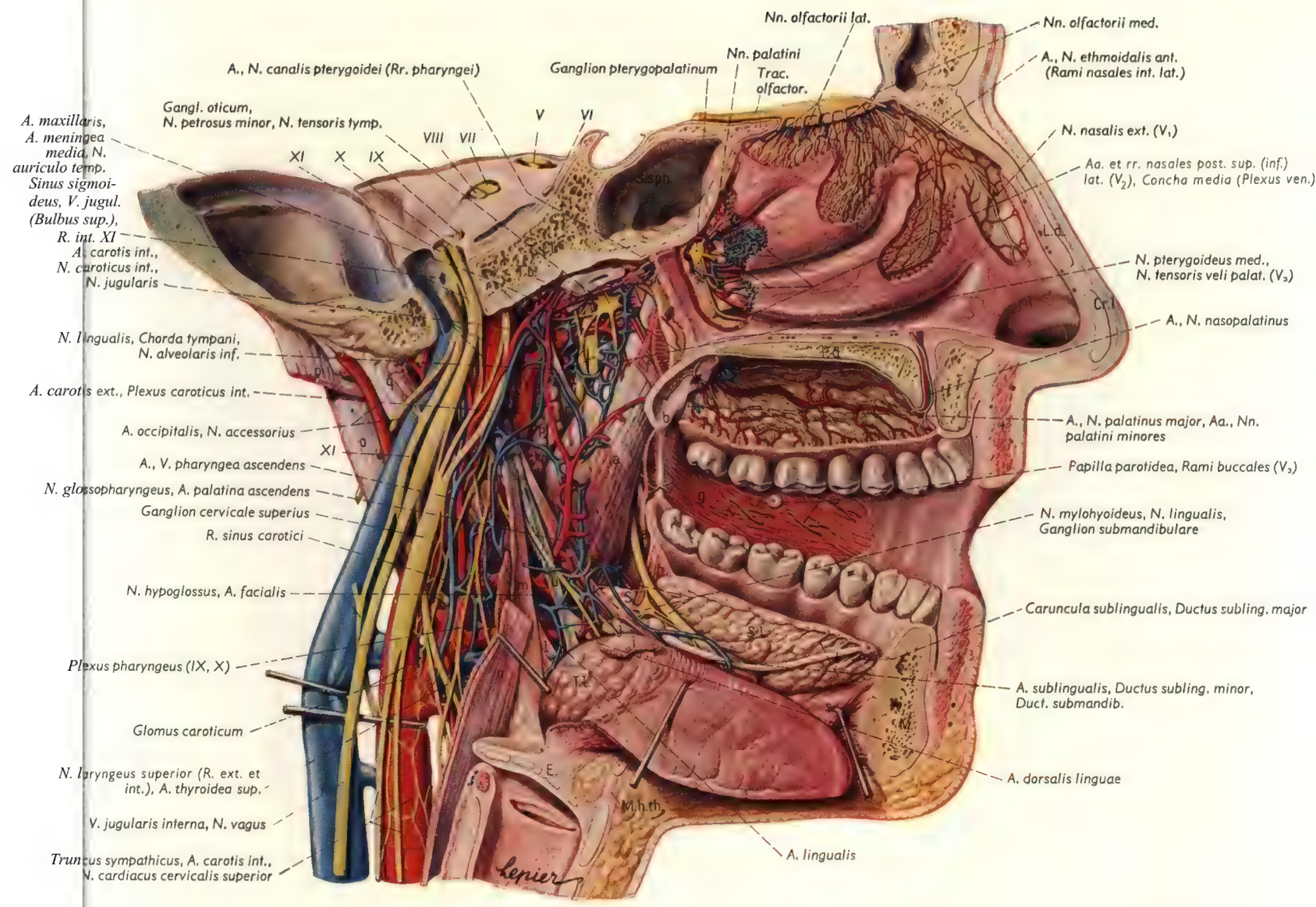

Cl	= Clivus	M.h.th.	= Membrana hyothyreoidea	S.l.	= Glandula sublingualis
Cr.l.	= Crus lat. du Cartilago apicis nasi	P.	= Parotis	S. sph.	= Sinus sphenoideus (Os sphenoides)
E.	= Epiglottis avec Lig. hyoepiglotticum	P. d.	= Palatum durum	T.b.	= Tuba auditiva avec M. tensor et levator veli palat. (origine)
L.d.	= Lamina dorsi du Cartilago septodorsalis	S.	= Glandula submandibularis	T.l.	= Tonsilla lingualis
M.	= Mandibula	S.f.	= Sinus frontalis (Os frontale)		
a	= M. pterygoideus med.	f	= M. tensor veli palat. (sectionné)	n	= M. pharyngopalat. (sectionné)
b	= Hamulus pterygoid. avec le tendon du M. tensor veli palat.	g	= M. bucinatorius	o	= M. sternocleidomastoideus
M. constrictor pharyngis sup. (sectionné):		h	= M. mylohyoideus	p	= M. splenius capitis (terminaison)
c	= Pars pterygopharyngea	i	= M. palatoglossus (sectionné)	q	= M. biventer (venter mastoid.)
d	= Pars buccopharyngea	k	= M. styloglossus	r	= Lig. sphenomandibulare
e	= Pars pterygopharyngea	l	= M. constrictor pharingis medius (sectionné)	s	= M. genioglossus
j	= Pars glossopharyngea	m	= M. stylopharyngicus	t	= M. orbicularis oris
				u	= Lig. Stylomandibulare
I	= Bulbus et Tractus olfactorius	VII	= N. facialis et intermedius	X	= N. vagus
V	= N. trigeminus (Portio major et min.)	VIII	= N. vestibulocochlearis	XI	= N. accessorius
VI	= N. abducens	IX	= N. glossopharyngicus	XII	= N. hypoglossus

Fig. 153. Préparation des vaisseaux, des nerfs et des muscles sur coupes médiane et sagittale de la tête.

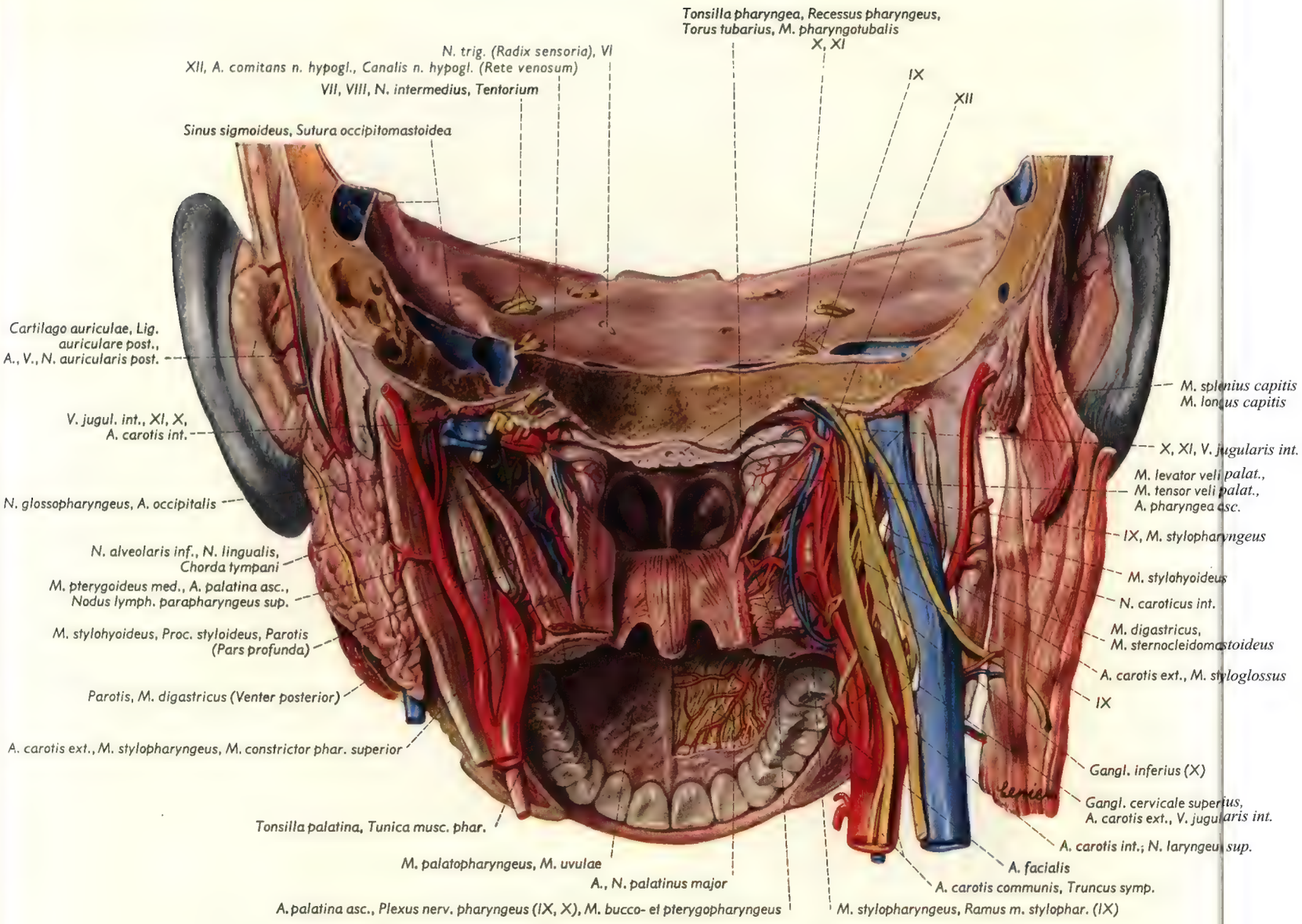

Fig. 154. Les vaisseaux, les nerfs et les muscles péripharyngiens au niveau de la base du crâne. Vue postérieure des choanes et du voile du palais.

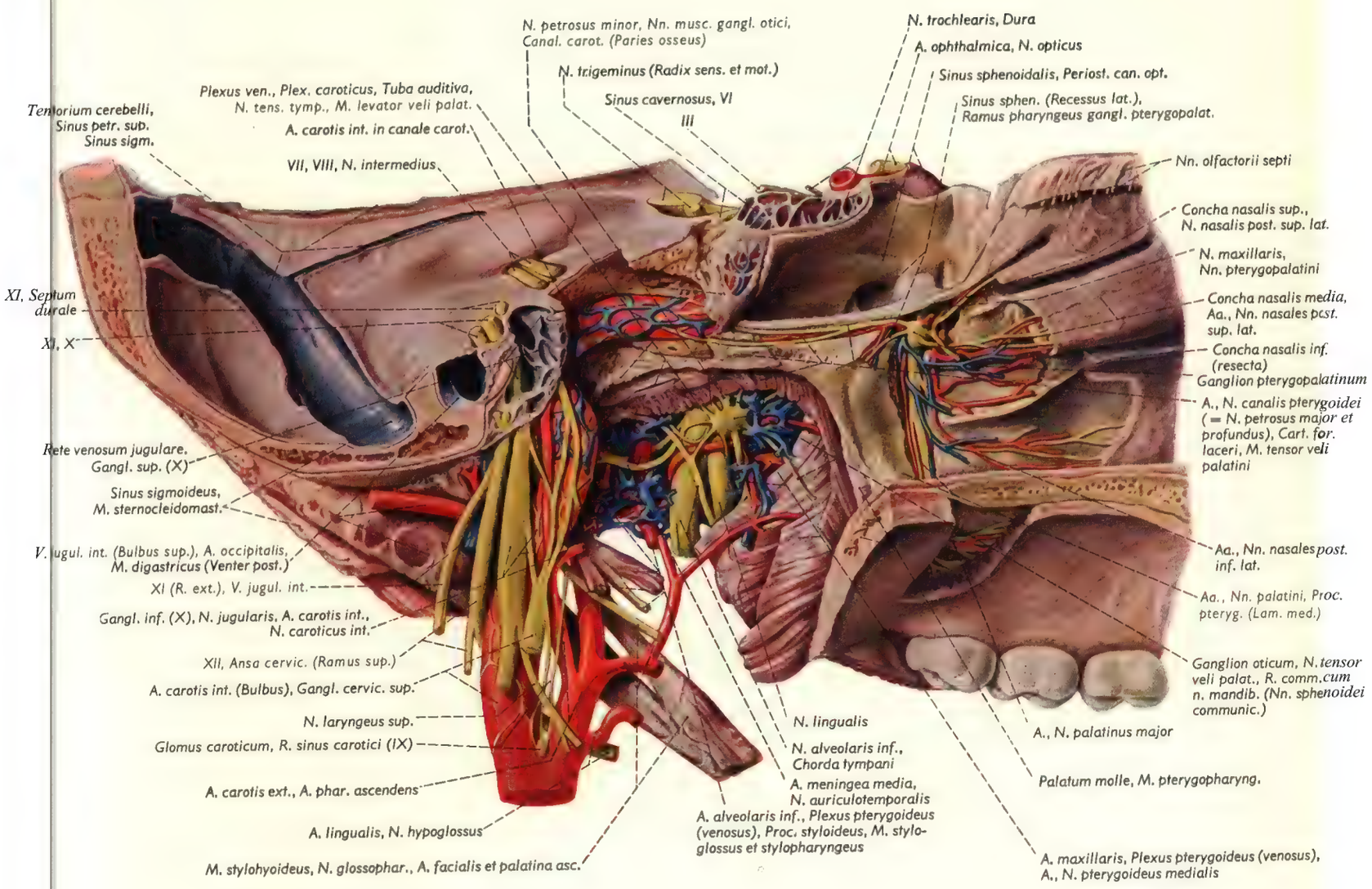

Fig. 155. Préparation des vaisseaux et des nerfs dans la région de la fosse ptéryro-palatine, vue médiale de l'espace péripharyngien et de la paroi latérale de la cavité nasale. Les canaux carotidien et ptérygoïdien sont ouverts.

Cavité orale et dents

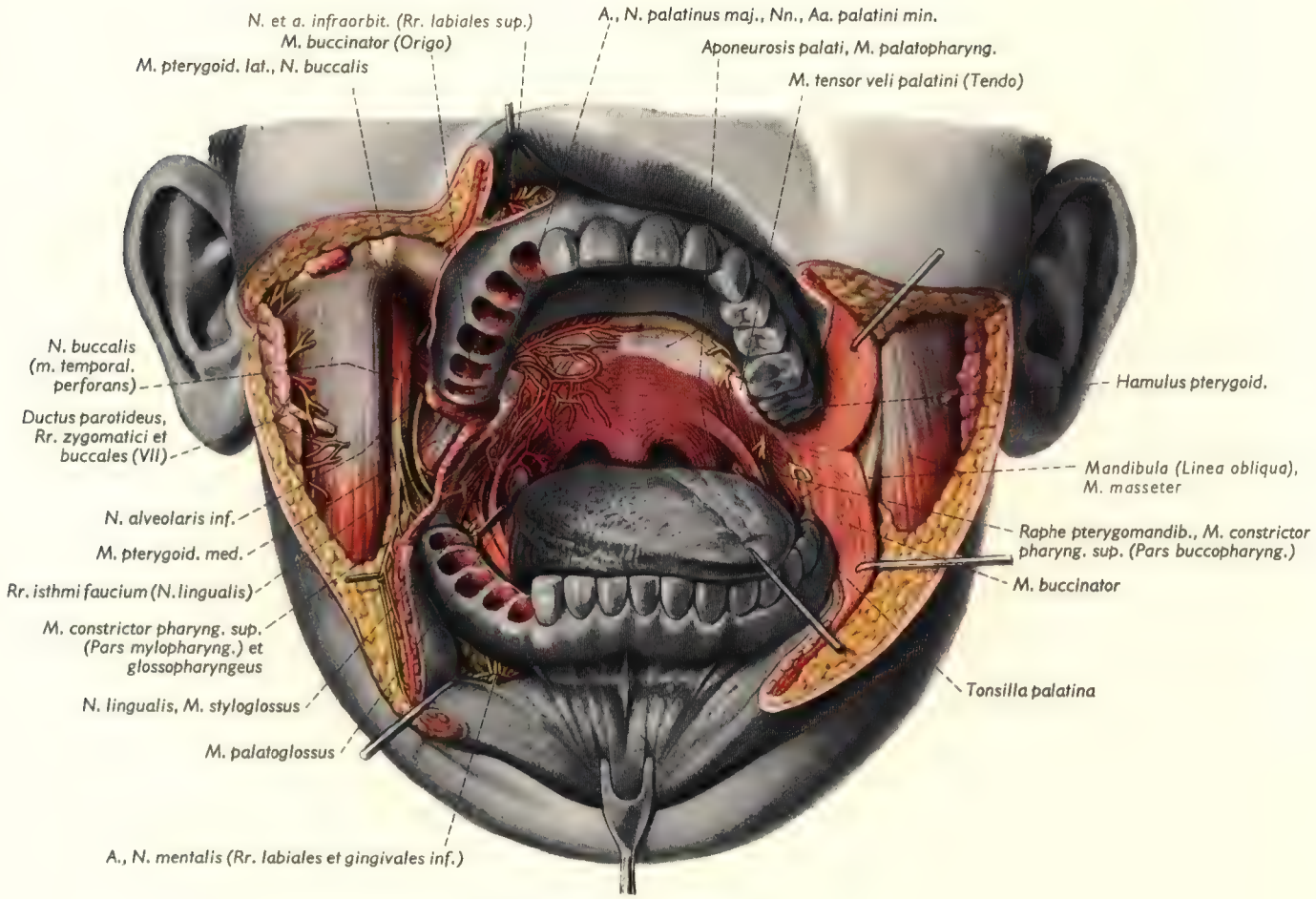

Fig. 156. Les vaisseaux et les nerfs de la cavité orale; vue ventrale. Le m. buccinateur est partiellement enlevé du côté droit; ainsi deviennent visibles les muscles masticateurs profonds et les nerfs de la fosse infratemporale. Le nerf lingual droit est attiré vers la surface dans l'angle entre les parties mylo- et glosso-pharyngiennes du m. constricteur supérieur du pharynx.

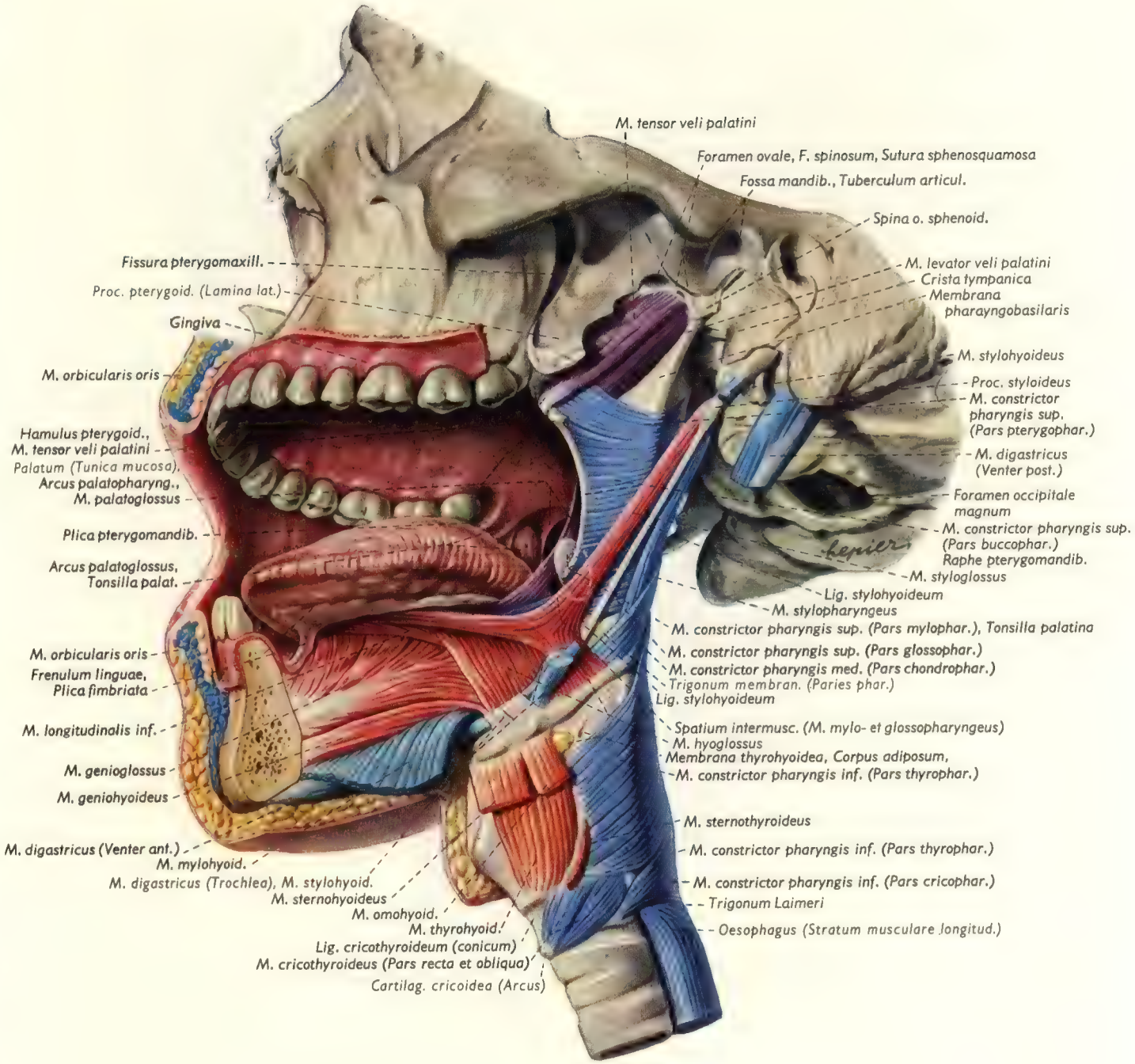

Fig. 157. Les muscles de la région sublinguale et du pharynx; vue latérale.

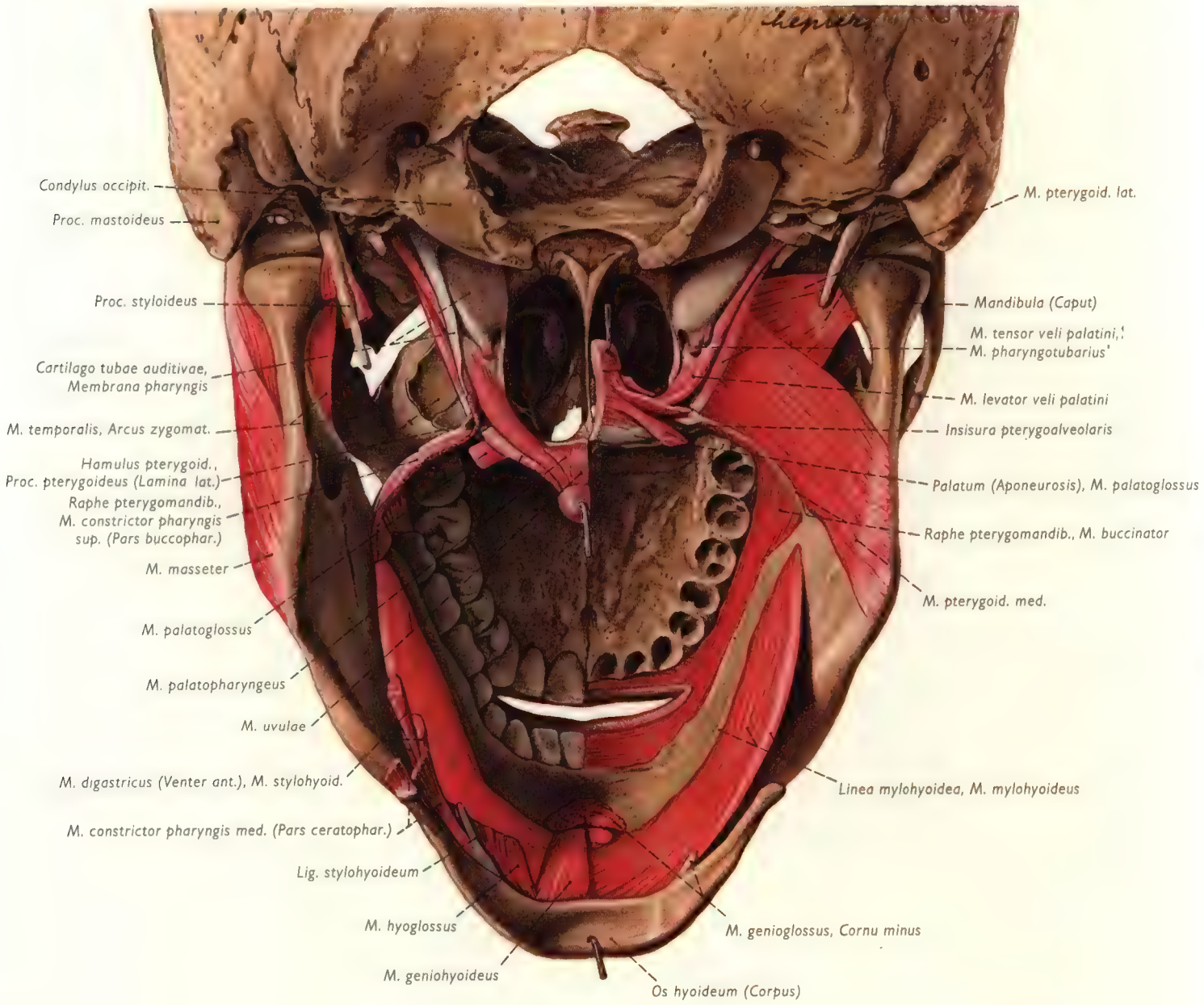

Fig. 158. Préparation des muscles de la cavité orale; vue par l'arrière.

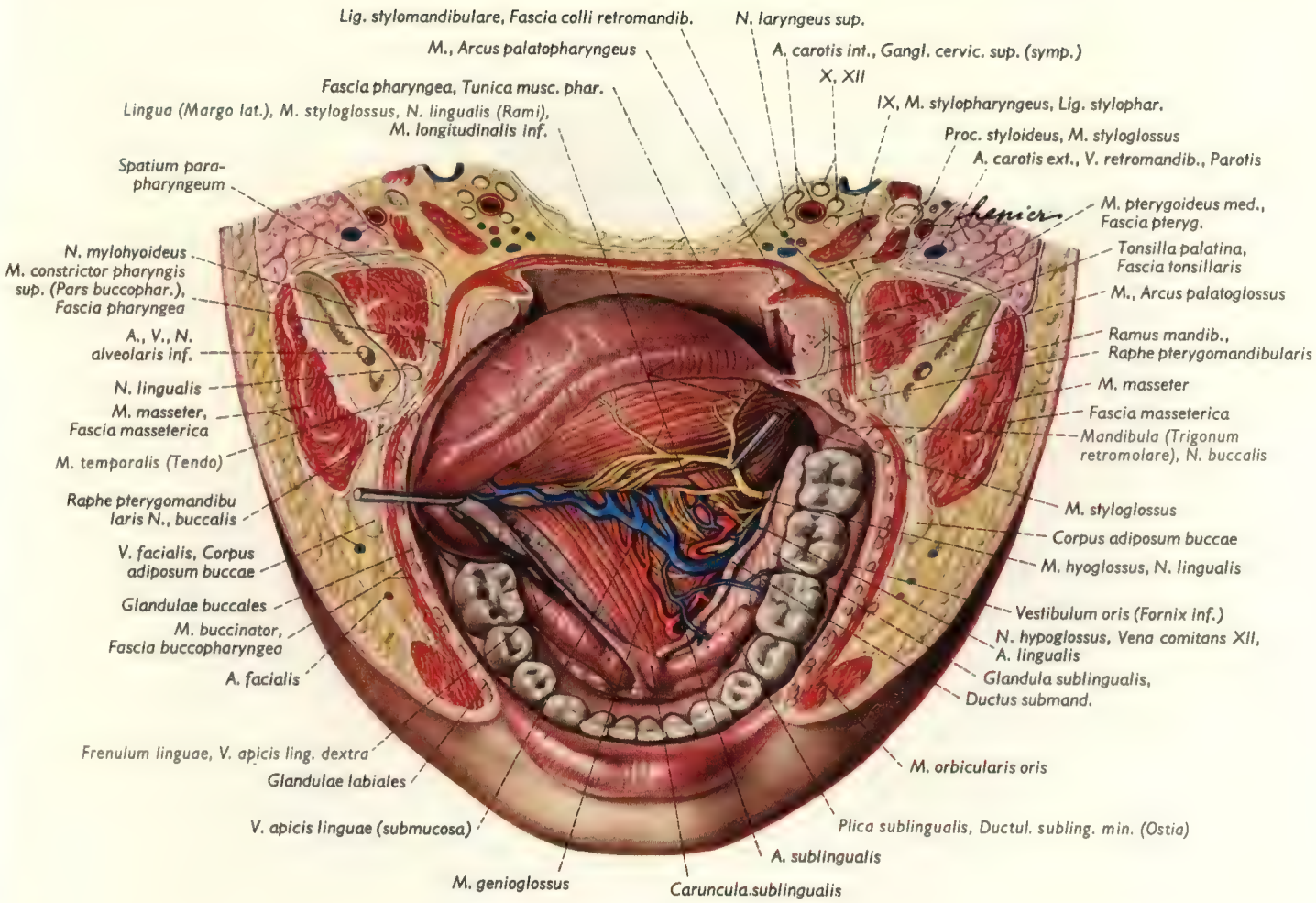

Fig. 159. Les vaisseaux et les nerfs du plancher de la bouche et de la langue, en vue latérale gauche. Coupe horizontale par les parois de la cavité orale et du pharynx au niveau de la surface de mastication.

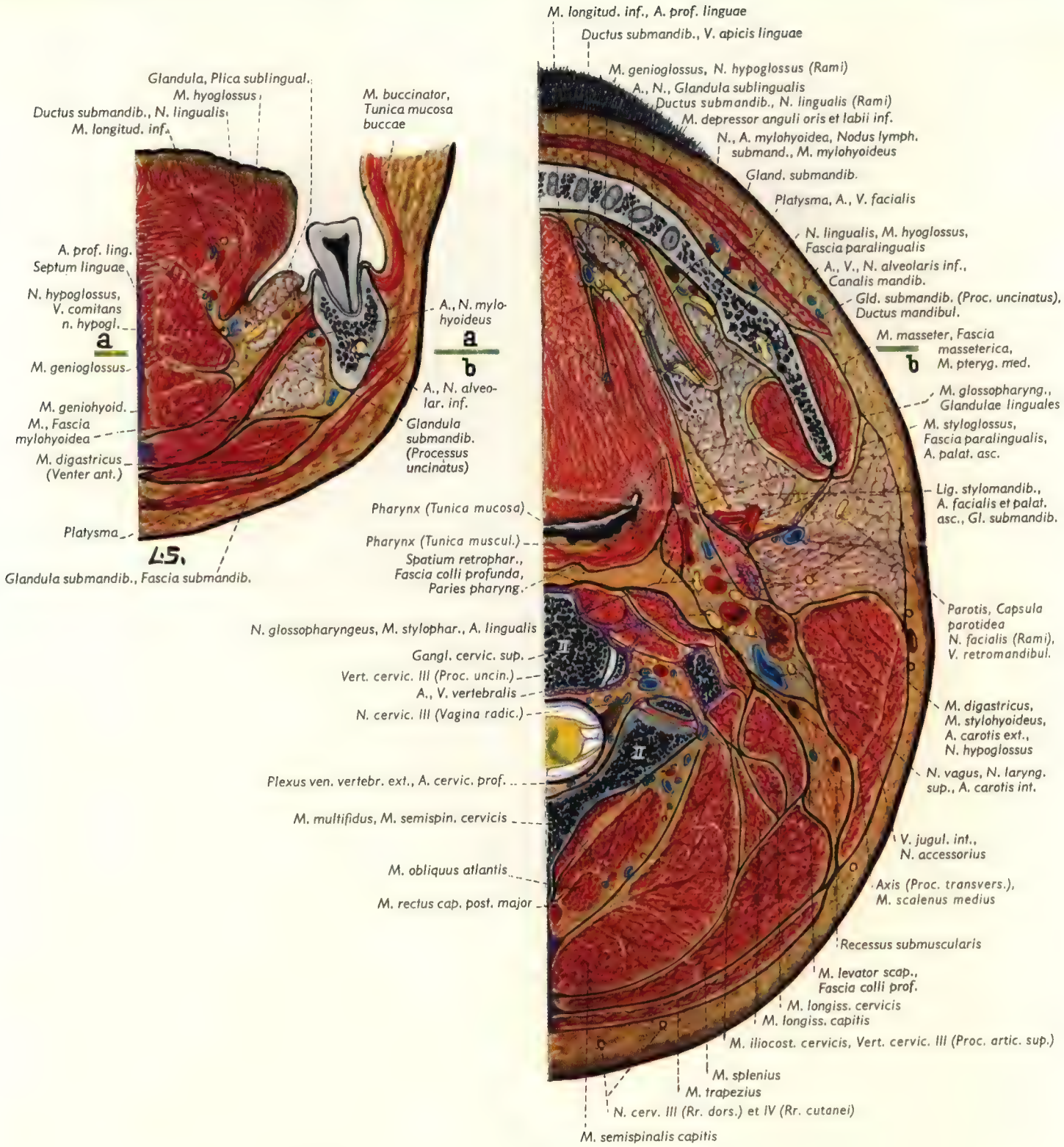

Fig. 160 (en haut à gauche). Coupe frontale par la langue, la région sublinguale et la région submandibulaire. Pour la légende des lignes vertes, voir la figure 161.

Fig. 161. Coupe horizontale par les régions submandibulaire, et rétromandibulaire droites. Sur la surface de section, apparaissent les importantes glandes salivaires, submandibulaire et parotide. La ligne verte (a-a, b-b) localise le plan de la coupe horizontale sur la coupe frontale et inversement.

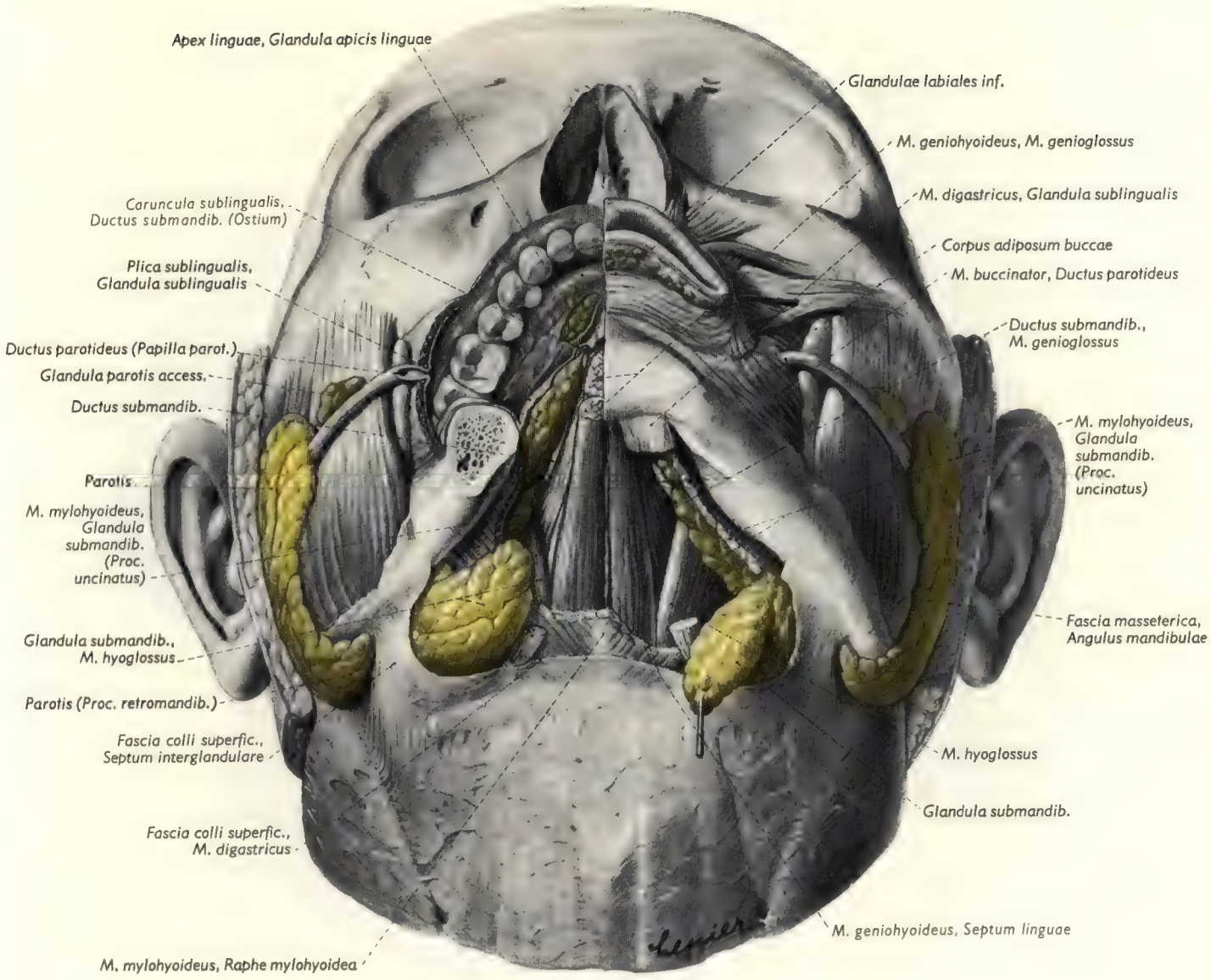

Fig. 162. Les glandes salivaires principales; vue antéro-inférieure. Le fascia submandibulaire, l'aponévrose parotidienne et le fascia massétérique on été enlevés, et le ventre antérieur du m. digastrique a été coupé; la cloison inter--maxillo-parotidienne de la lame superficielle du fascia cervical reste en place.

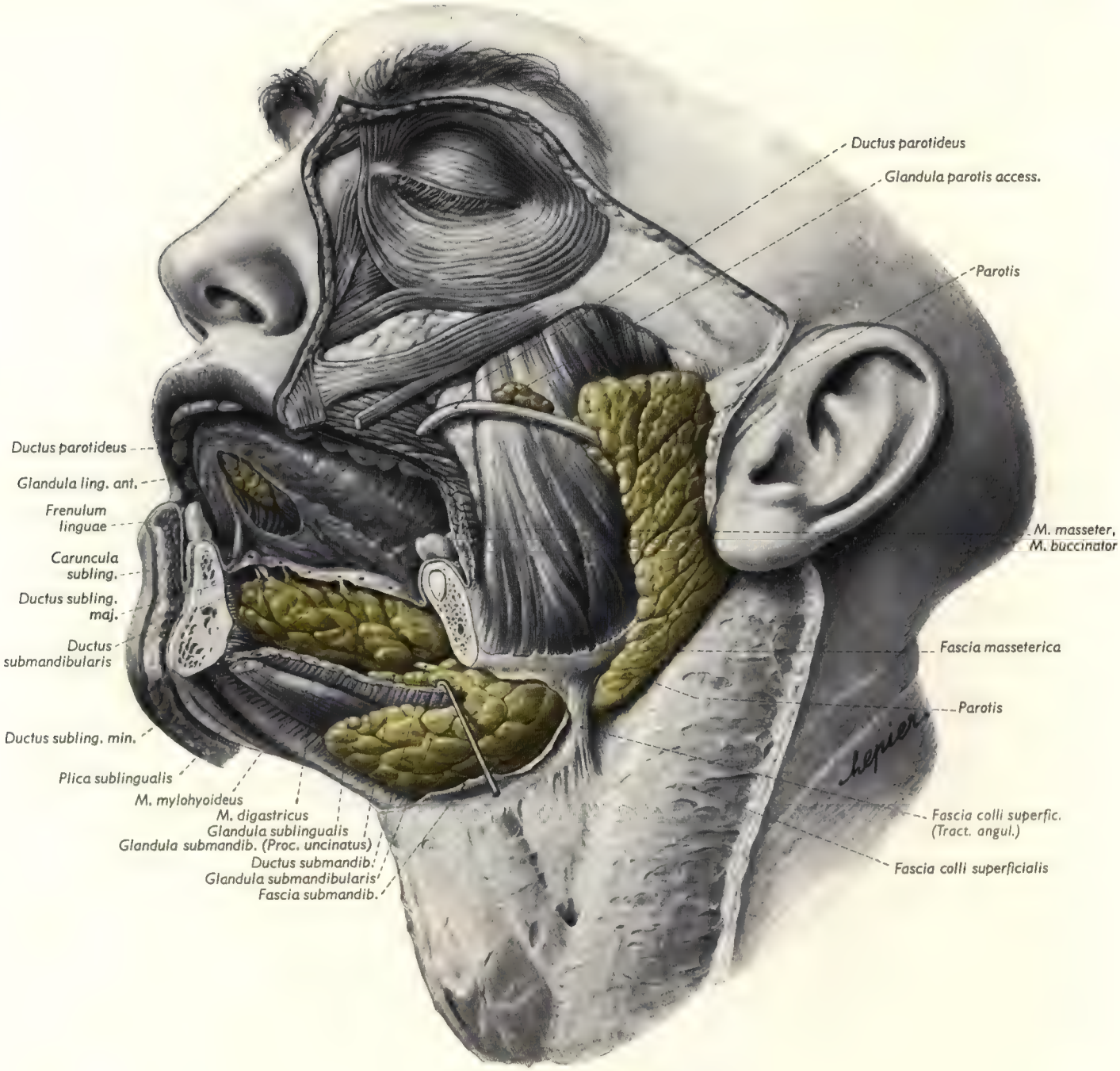

Fig. 163. Les glandes salivaires principales avec leurs conduits excréteurs; vue latérale. La moitié gauche du corps de la mandibule a été réséquée.

Fig. 163

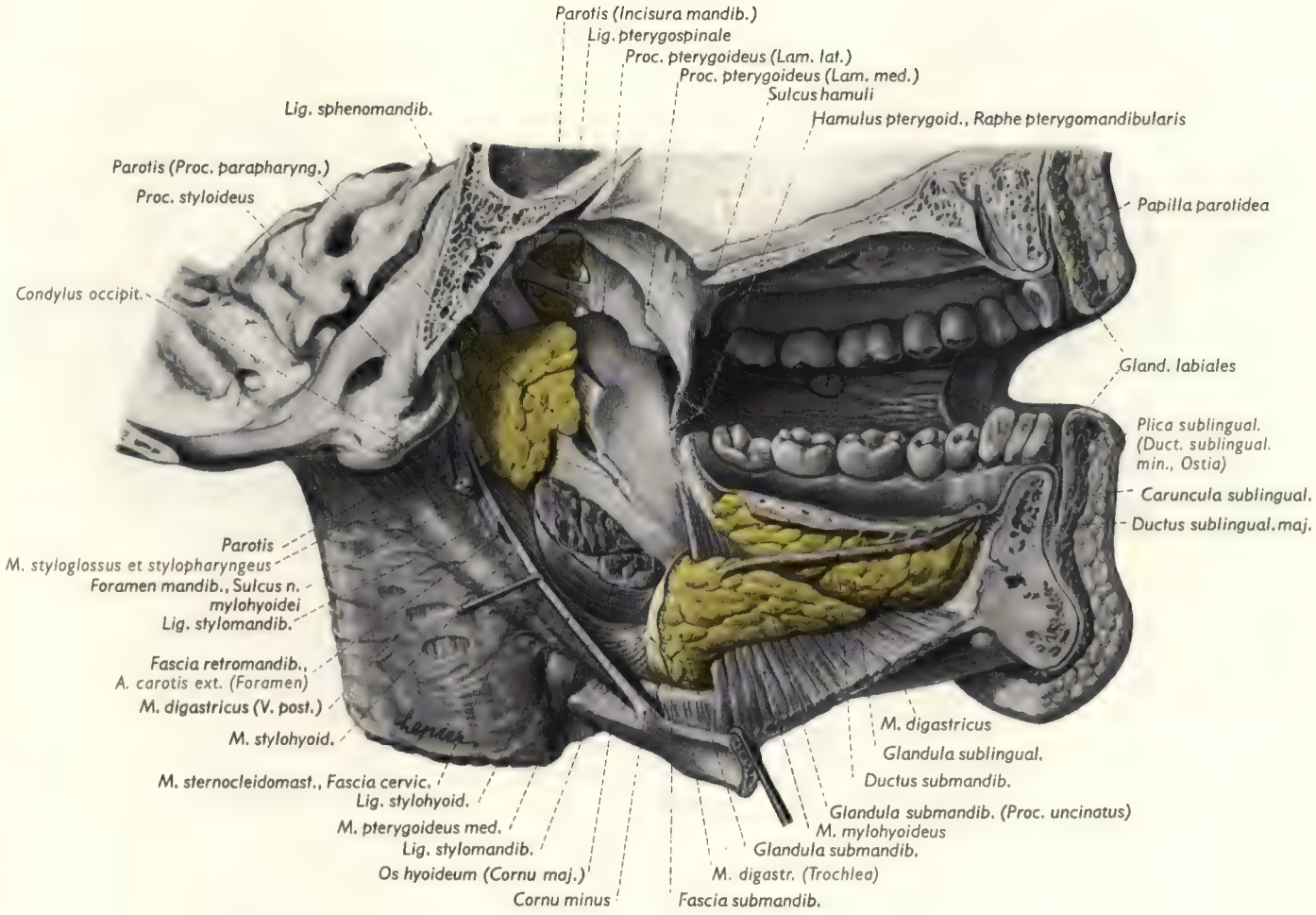

Fig. 164. Les glandes salivaires du côté gauche; vues par l'interieur. On voit les ouvertures des conduits excréteurs dans la cavité orale; la glande submandibulaire envoie son prolongement antérieur qui entoure par l'arrière le m. mylo-hyoïdien; le conduit submandibulaire chemine en dedans de la glande sublinguale; le prolongement interne (pharyngien) de la glande parotide s'insinue entre les ligaments sphéno-mandibulaire et stylo-mandibulaire; il est médial par rapport au m. ptérygoïdien médial et peut atteindre la région para-amygdalienne.

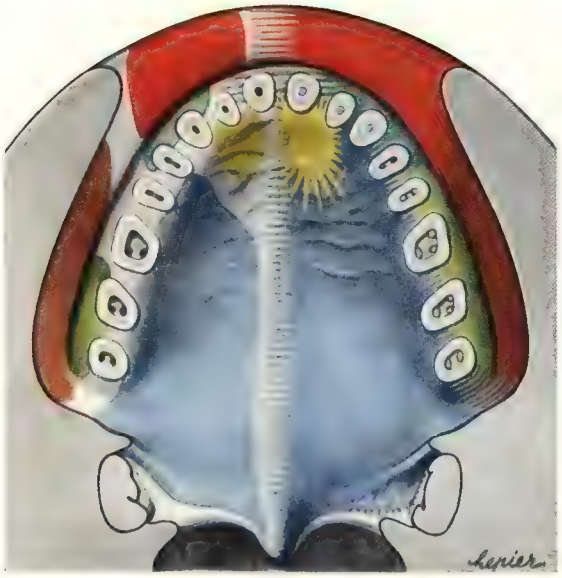

Le territoire du (des)

- Nn. alveol. sup. post.
- Nn. alveol. sup. ant.
- N. buccalis
- N. infraorbit. (d. Rr. lab. sup.)
- Nn. palatini
- N. nasopalatinus

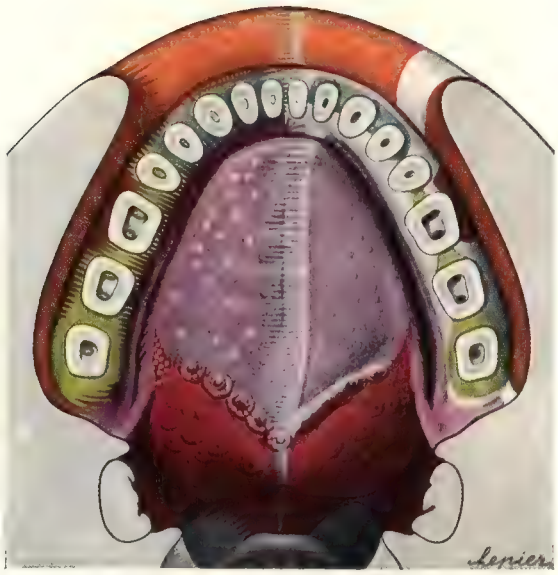

Le territoire du (des)

- N. alveol. inf. (Rr. ant.)
- N. alveol. inf. (Rr. post.)
- N. buccalis
- N. mentalis (Rr. lab. inf.)
- N. lingualis
- N. glossopharyng.

Fig. 165 (en haut et à fauche). Les territoires d'innervation sensitive de la muqueuse du palais dur (vestibule et cavité propre de la bouche), au niveau des joues, de la lèvre supérieure, des gencives, des dents du maxillaire et du palais mou. Les dents sont sciées transversalement au niveau du collet, le cavum des dents est ouvert; ainsi, voit-on la disposition des canaux destinés aux rameaux dentaires supérieurs. Du côté droit, sont figurés, en couleurs différentes, les territoires de distribution exclusive de chaque nerf; du côté gauche, leurs teritoires de distribution maximum et les zones de superposition de ces territoires (d'après Scharlau, Ergebnisse der Zahnheilkunde, 1929).

Fig. 166 (en haut et à droite). Les territoires d'innervation sensitive du plancher de la cavité orale (vestibule et cavité propre de la bouche), au niveau des joues, de la lèvre inférieure, des gencives, des dents de la mandibule et de la langue. Les dents sont sciées transversalement au niveau du collet, le cavum des dents est ouvert; ainsi, voit-on la disposition des canaux destinés aux rameaux dentaires inférieurs. Du côté droit, sont figurés, en couleurs différentes, les territoires de distribution exclusive de chaque nerf; du côté gauche, les territoires de distribution maximum et les zones de superposition de ces territoires (modifié d'après Scharlau, Ergebnisse des Zahnheilkunde, 1929).
Sur le territoire du n. lingual gauche, l'innervation sensorielle gustative, assurée par le n. intermédiaire (corde du tympan), est figurée par des cercles blancs; sur le territoire du n. glossopharyngien, la même innervation est indiquée par des points blancs.

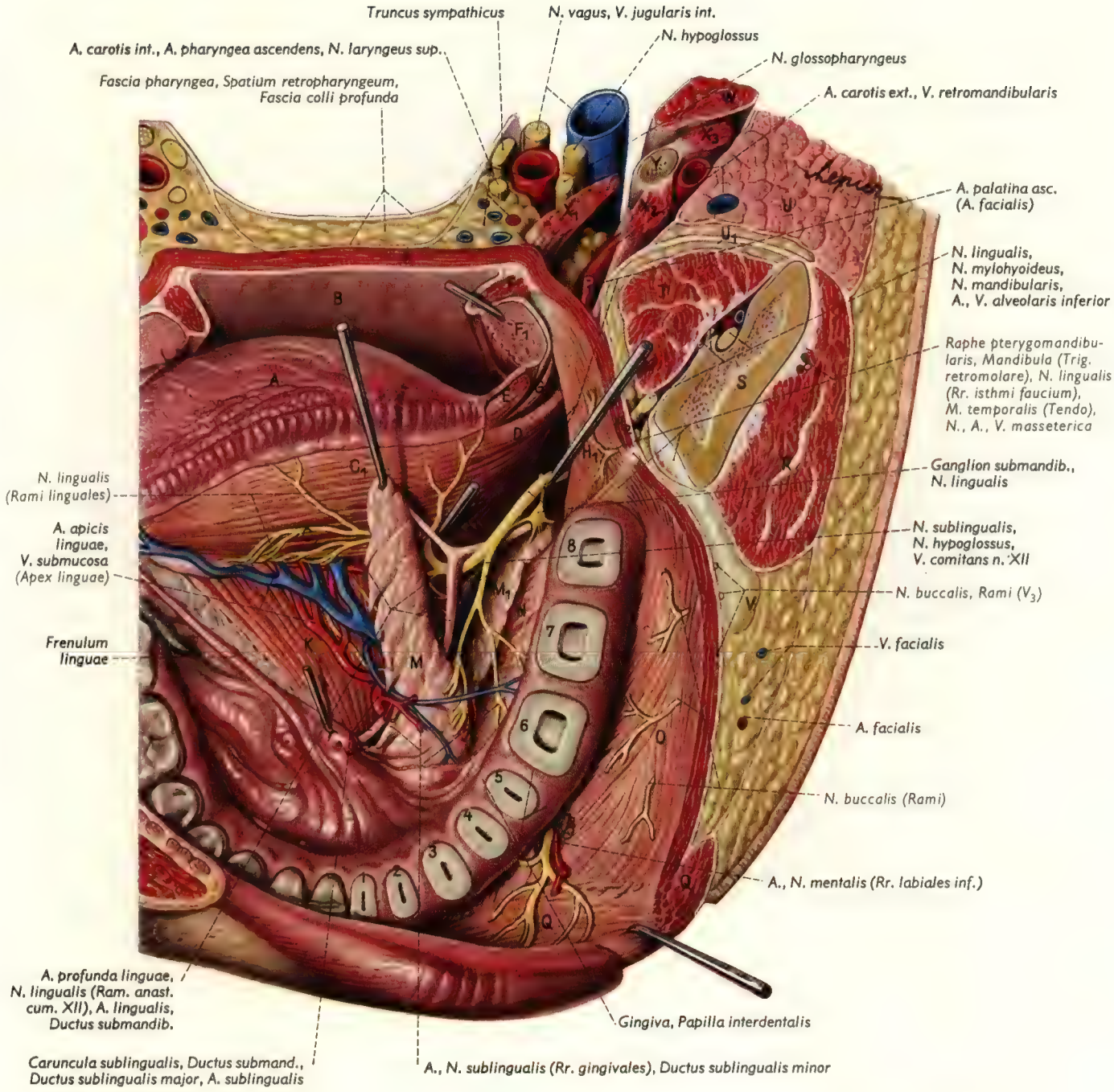

A = Dorsum linguae
B = Pharynx, Paries posterior
C_1 = M. longitudinalis sup.
C_2 = M. longitudinalis inf.
D = M. styloglossus
E = M. palatoglossus
F = M. palatopharyngeus
F_1 = Tonsilla palatina
G = Pars glossopharyngea } M. constrictor pharyngis sup.
H_1 = Pars mylopharyngea } M. constrictor pharyngis sup.
H_2 = Pars buccopharyngea } M. constrictor pharyngis sup.
J = M. constrictor pharyngis sup.
K = M genioglossus
L = M. hyoglossus
M = Glandula sublingualis
M_1 = Glandula submandibularis (Processus uncinatus)
N = M. mylohyoideus
O = M. buccinator
P = M. depressor labii inf.
Q = M. orbicularis oris
R = R. masseter
S = Mandibula (Ramus)
T = M. pterygoideus med.
U = Parotis
U_1 = Lig. stylomandib.
V = Corpus adiposum buccae
W = M. digastricus (Venter post.)
X_1 = M. stylopharyngeus
X_2 = M. styloglossus
X_3 = M. stylohyoideus
Y = Processus styloideus

Fig. 167. Coupe horizontale par le crâne facial au niveau de la surface de mastication; préparation du plancher de la cavité orale. La langue est rabattue vers la droite; la glande sublinguale est mobilisée horsy de son lit et attirée vers le haut.

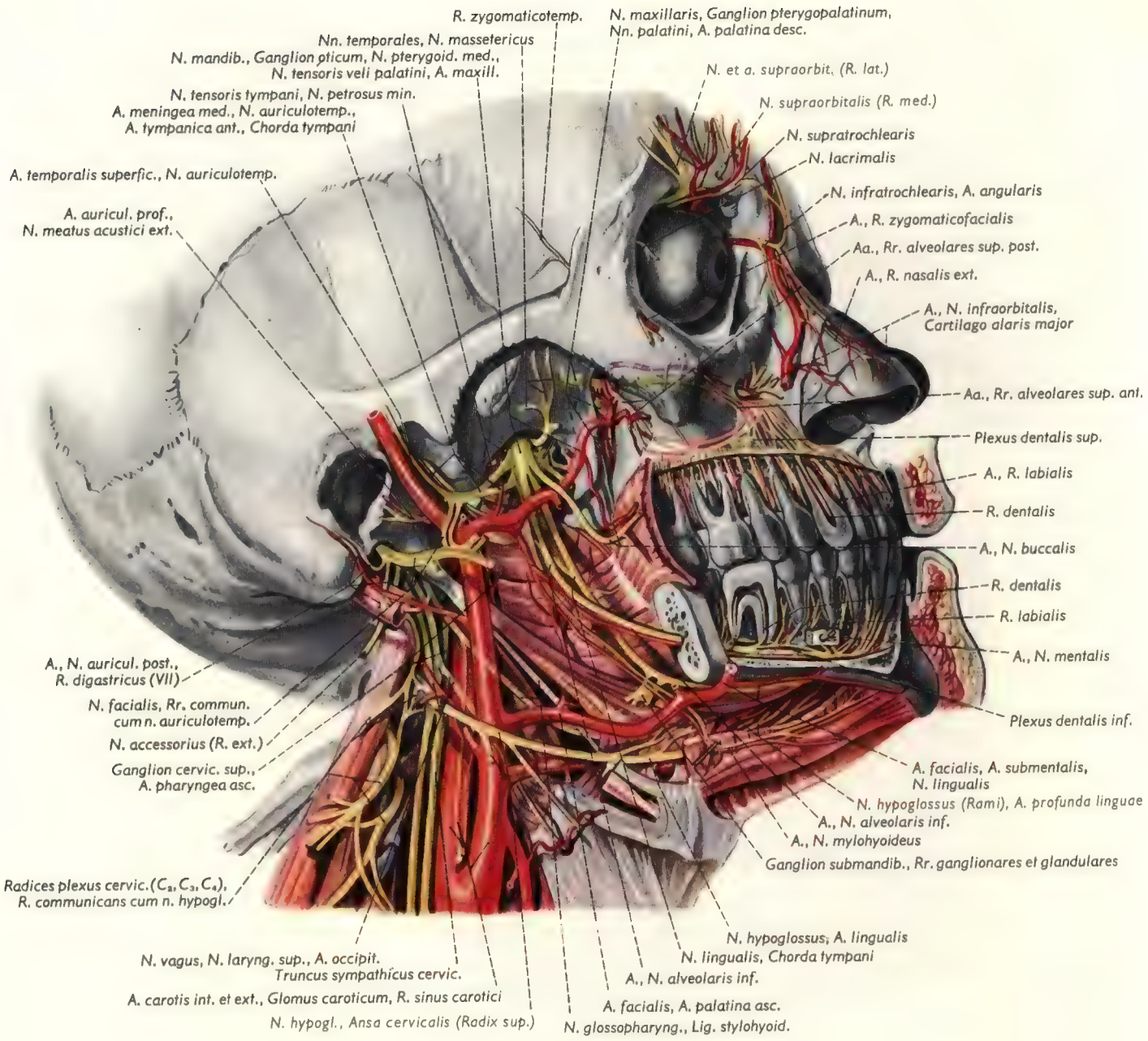

Fig. 168. Les artères et les nerfs du maxillaire de la mandibule et des régions profondes de la face; vue latérale droite. La branche de la mandibule et les m. masticateurs profonds ont été enlevés, de même que la paroi du vestibule de la bouche: ainsi, voit-on les racines des dents (dessiné par K. Endtresser, 1952).

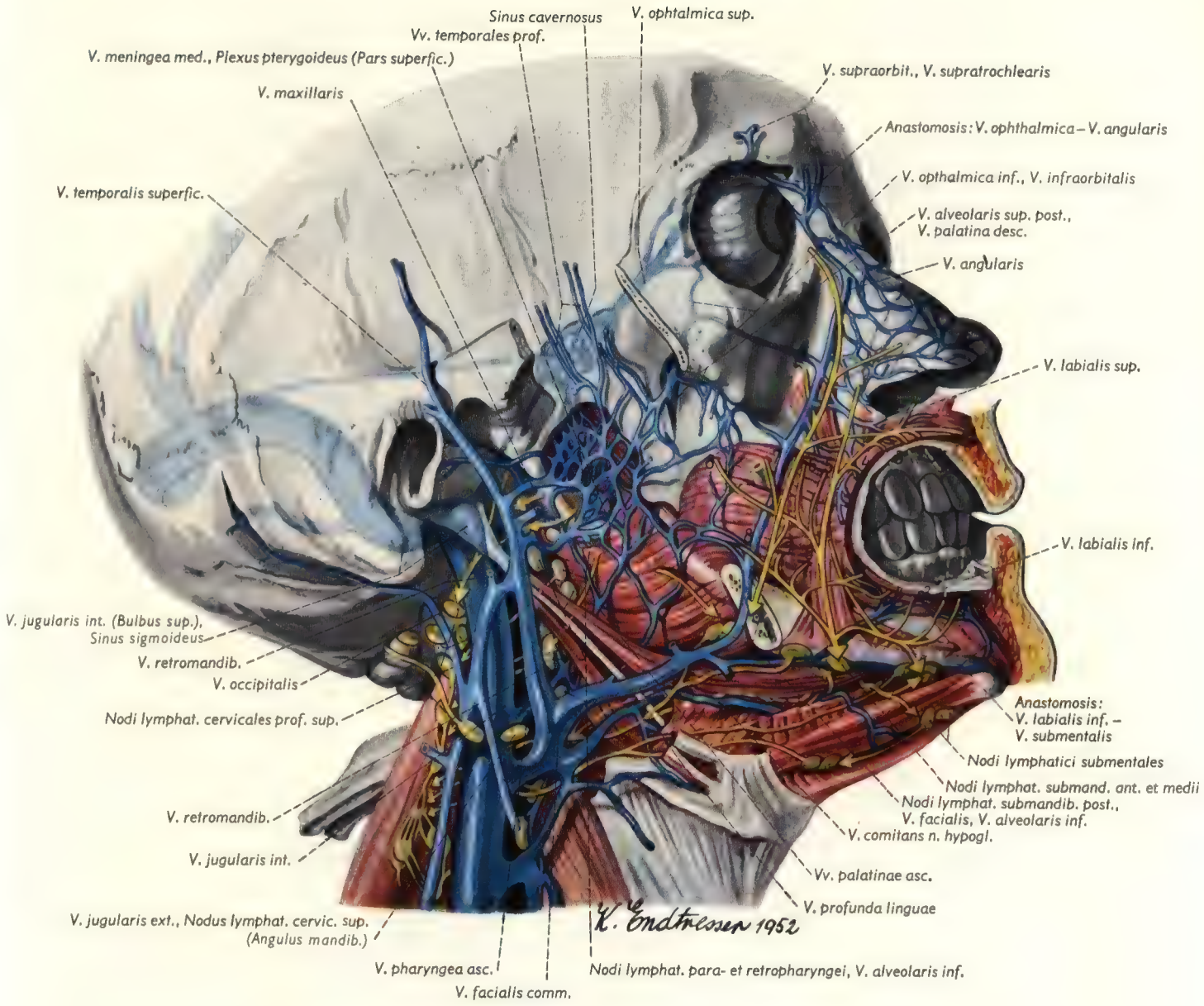

1 à 8 = Les voies lymphatiques efférentes des dents (alvéoles dentaires) du maxillaire et de la mandibule

Fig. 169. Les veines et les vaisseaux lymphatiques de la mandibule, et des régions profondes de la face; vue latérale droite. Les vaisseaux lymphatiques sont représentés en traits jaunes continus.

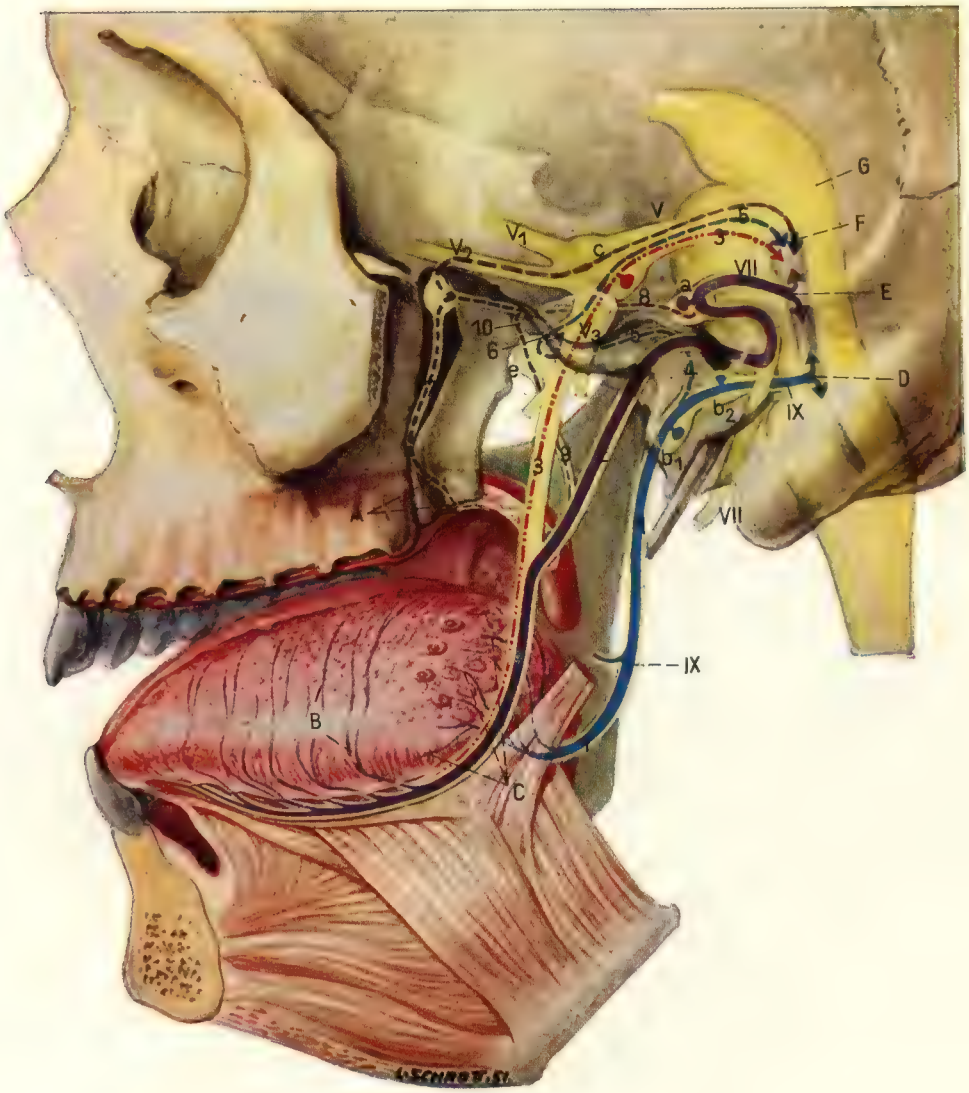

V = N. trigeminus
V_1 = N. ophthalmicus
V_2 = N. maxillaris
V_3 = N. mandibularis
VII = N. facialis-intermedius
IX = N. glossopharyngeus
1 = Les fibres gustatives du n. glosso-pharyngien
2 = Les fibres gustatives de la corde du tympan dans le n. facial
3 = Les fibres gustatives du n. lingual dans le n. trijumeau
4 = N. tympanicus
5 = N. petrosus minor
6 = La racine du ganglion otique provenant du n. mandibulaire
7 = Nn. palatini
8 = N. petrosus major
9 = R. anastomoticus chordae tympani cum ganglion oticum
10 = N. sphenoideus med. (int.)
a = Ganglion géniculé du n. facial
b_1 = Ganglium inf. (petrosum) du N. glossopharyngeus
b_2 = Ganglium sup. du N. glossopharyngeus
c = Ganglion semilunare du N. trigeminus
D = Ganglion pterygopalatinum
e = Ganglion oticum
A = Terminaisons des nn. palatini
B = Terminaisons du n. lingualis dans la région gustative antérieure
C = Terminaisons du n. glosso-pharingien dans la région gustative postérieure
D = Pénétration des fibres du n. glosso-pharyngien dans le tractus et le noyau du tractus solitarii (noyau gustatif)
E = Pénétration des fibres du n. intermédiaire dans le tractus et le noyau du tractus solitarii (noyau gustatif)
F = Pénétration des fibres du n. trijumeau dans le tractus et le noyau du tractus solitarii (noyau gustatif)
G = Le tronc cérébral

Fig. 170. Trajet des voies gustatives périphériques et trajet des fibres gustatives dans les nerfs branchiaux (représentation schématique des voies principales et collatérales).

Fig. 170

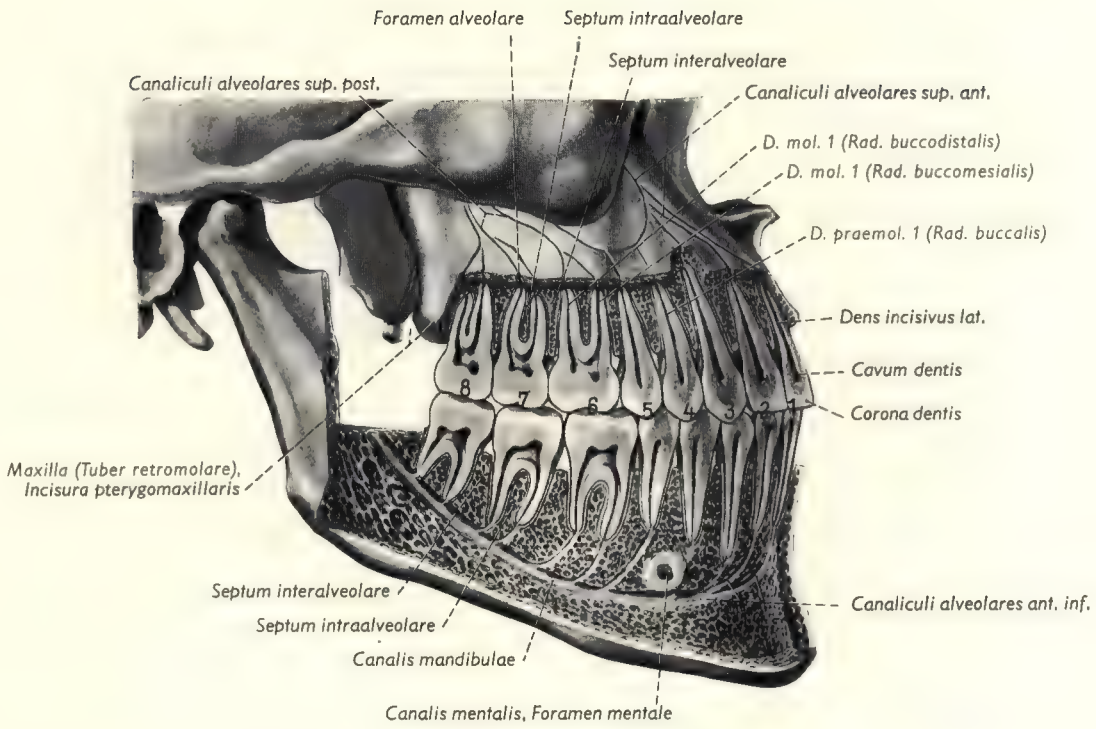

a) Représentation latérale des hémi-arcades dentaires droites supérieure et inférieure (1-8) vues par la face vestibulaire

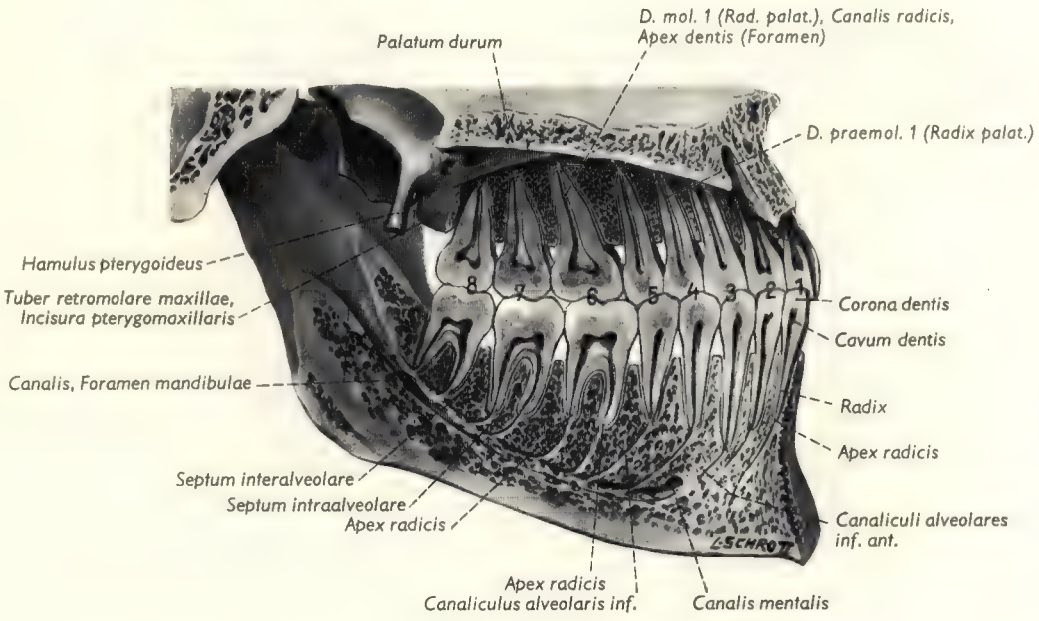

b) Représentation médiale des hémi-arcades dentaires gauches supérieure et inférieure (1-8) vues par la face linguale

Fig. 171. Hémidentition permanente; mise en évidence complète des racines (les parties correspondant au processus alvéolaire on été sculptées sur une préparation macérée). Chaque dent est sectionnée selon son axe; ouverture du cavum et du canal de la racine dentaire.

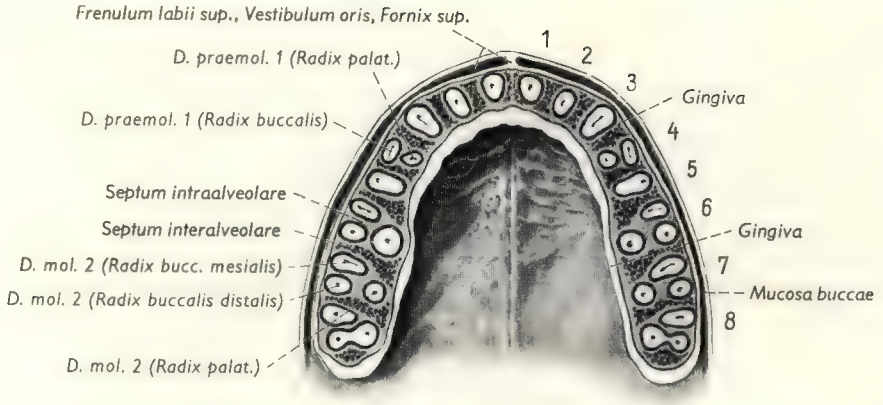

a) Les racines des dents permanentes (1-8) du maxillaire

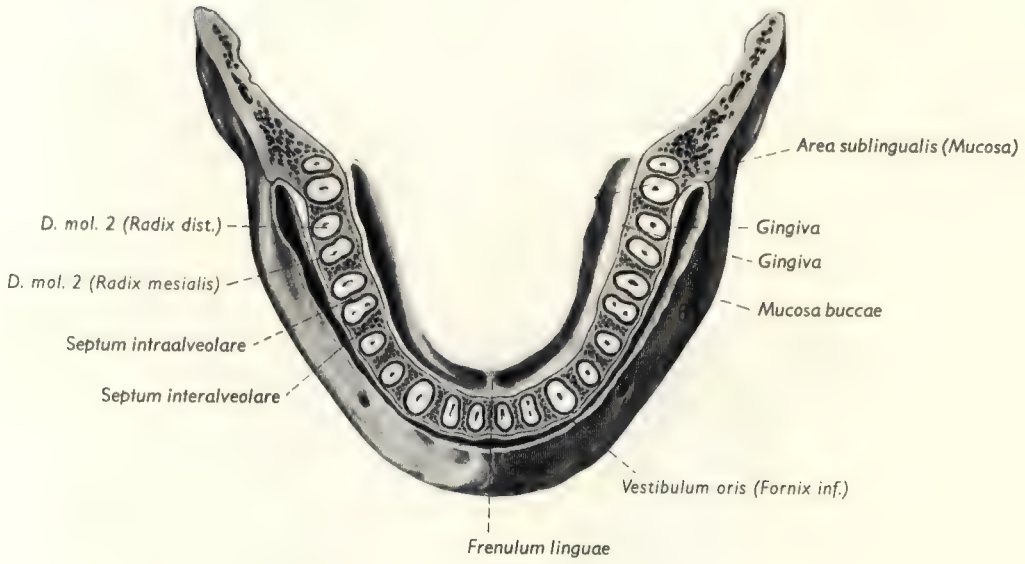

b) Les racines des dents permanentes (1-8) de la mandibule

1 = La dent incisive centrale (mésiale)
2 = La dent incisive latérale (distale)
3 = La dent canine
4 = La première dent prémolaire (mésiale)
5 = La deuxième dent prémolaire (distale)
6 = La première dent molaire
7 = La deuxième dent molaire
8 = La troisième dent molaire

Fig. 172. La rangée des racines dentaires sur une coupe transversale par les processus alvéolaires (coupe transversale par le maxillaire et par la mandibule).

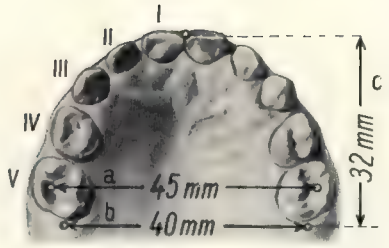

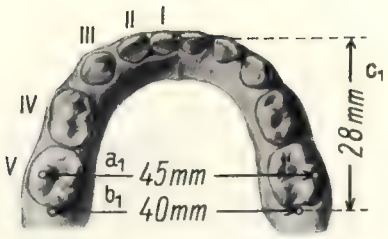

a Les dents du maxillaire supérieur (1-5) chez l'enfant ('arcade dentaire supérieure de la dentition déciduale)

a = La distance transversale intermolaire supérieure (45 mm) est mesurée entre les centres des faces occlusales des deuxièmes molaires déciduales supérieures

b = La distance intertubérositaire (40 mm) est mesurée en arrière des deux faces distales des deuxièmes molaires déciduales

c = L'axe longitudinal de l'arcade dentaire supérieure est mesurée du point de contact des incisives médianes jusqu'au milieu de la ligne intertubérositaire (32 mm)

b Les dents de la mandibule (1-5) chez l'enfant (l'arcade dentaire inférieure de la dentition déciduale)

a_1 = La distance transversale intermolaire inférieure (45 mm) est mesurée entre les cuspides vestibulo-distales sur la face occlusale des deuxièmes molaires déciduales inférieures

b_1 = La distance intertrigonale (40 mm) est mesurée en arrière des deux faces distales des deuxièmes molaires déciduales

c_1 = L'axe longitudinal de l'arcade dentaire inférieure est mesuré du point de contact des incisives médianes jusqu'au milieu de la ligne intertrigonale (28 mm)

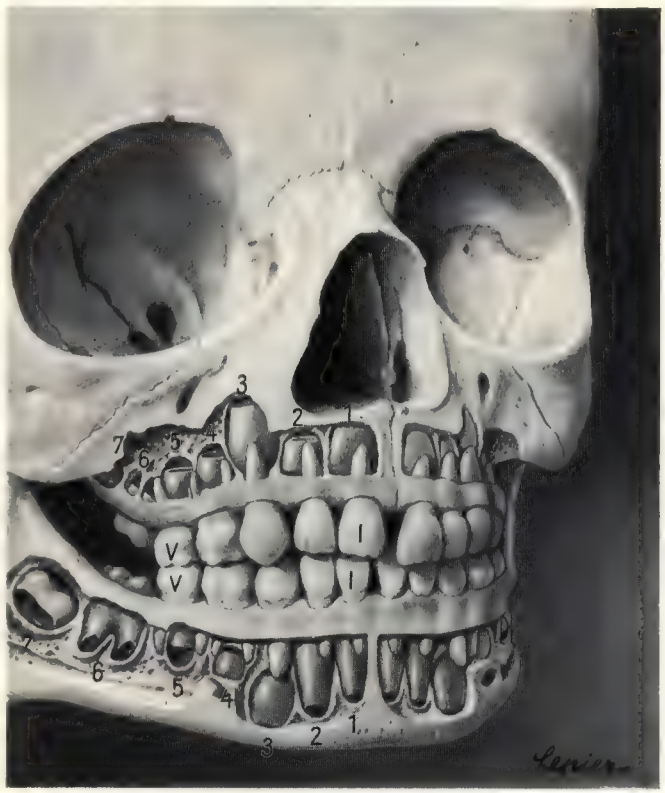

I-V = Les dents déciduales du maxillaire et de la mandibule

1-7 = Les germes des dents permanentes

Fig. 173 (en haut). Dentition déciduale d'un enfant de 4-5 ans avant l'apprition de la première molaire permanente.

Fig. 174 (en bas). Dentition déciduale et ébauches des dents permanentes chez un enfant d'environ 6 ans. Les racines des dents déciduales et les ébauches dentaires sont dégagées sur le maxillaire et la mandibule.

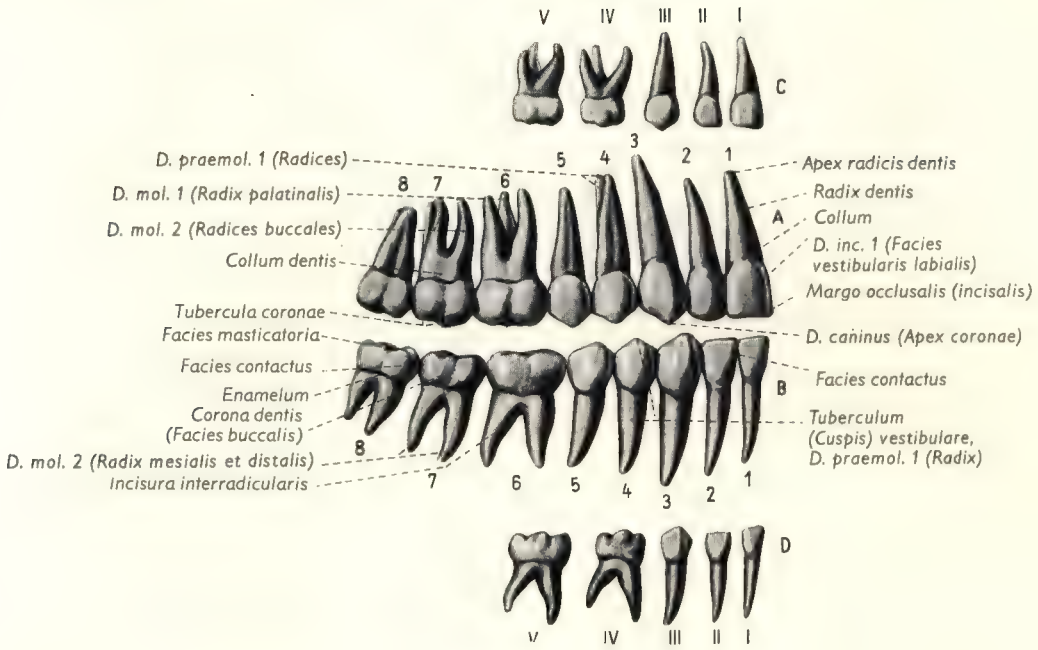

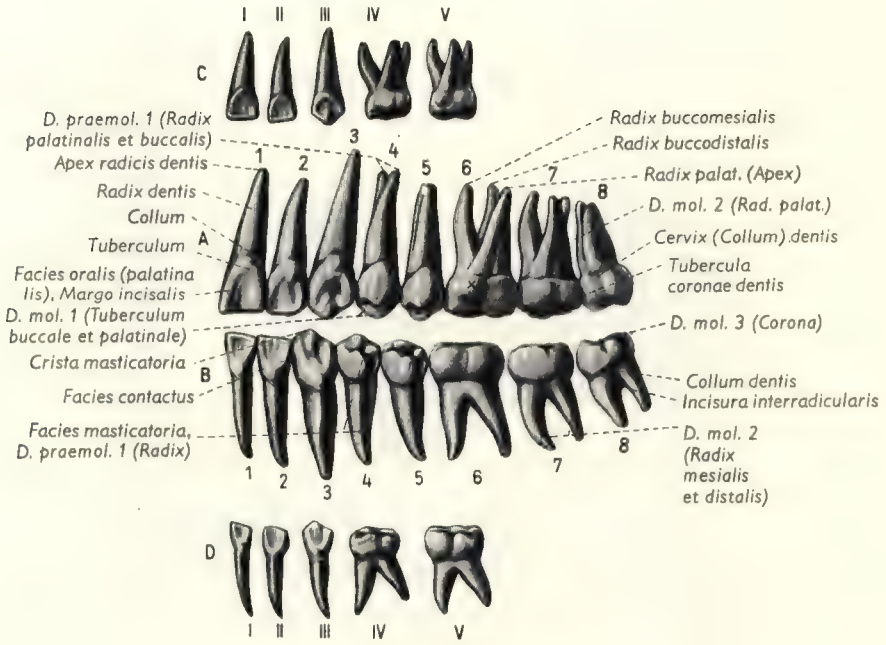

A = La rangée des dents permanentes du maxillaire supérieur
B = La rangée des dents permanentes de la mandibule
C = La rangée des dents déciduales du maxillaire
D = La rangée des dents déciduales de la manibule

Les dents permanentes:

1 = La dent incisive mésiale
2 = La dent incisive distale
3 = La dent canine
4 = La dent prémolaire mésiale (première)
5 = La dent prémolare distale (deuxième)
6 = La première dent molaire
7 = La deuxième dent molaire
8 = La troisième dent molaire
x = Le tubercule carabelli

La dentition déciduale:

I = La dent incisive mésiale
II = La dent incisive distale
III = La dent canine
IV = La première dent molaire
V = La deuxième dent molaire

Fig. 175 (en haut). Dentition permanente et déciduale du côté droit (vue vestibulaire).

Fig. 176 (au milieu). Dentition permanente et déciduale du côté droit (vue linguale).

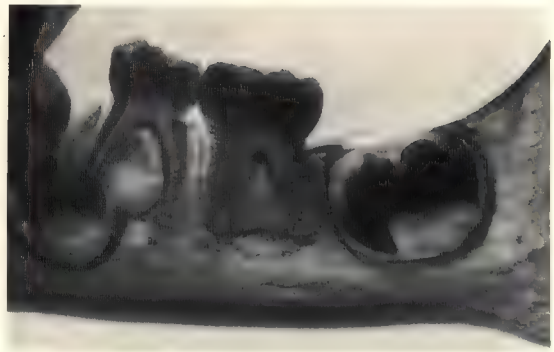

Les quatre dents incisives



Les deux dents incisives et la dent canine du côté droit

La dent canine et les deux dents prémolaires du côté droit

Les deux prémolaires et les trois dents molaires du côté droit



Les quatre dents incisives

Les dents incisives, canines et prémolaires inférieures

Les dents prémolaires, première et deuxième molaires

Les trois dents molaires

Fig. 177 (en haut, à gauche). Radiographie des incisives et canines supérieures et inférieures (incidence postéro-antérieure) chez un enfant de deux ans et demi. On voit dans le maxillaire et la mandibule les ébauches des dents permanentes. (D'après W. Meyer, in: die Zahn, Mund- und Kieferheilkinde, Band II, München-Berlin, 1955).

Fig. 178 (en haut, à droite). Radiographie des molaires déciduales et de l'ébauche de la première molaire permanente chez un enfant de deux ans et demi (même référence que Fig. 177).

Fig. 179 (au milieu). Radiographie des dents permanentes: les dents du maxillaire en quatre clichés. (D'après W. Meyer: Die Zahn-, Mund- und Kieferheilkunde, Band II, Munich-Berlin, 1955).

Fig. 180 (en bas). Radiographie des dents permanentes: les dents de la mandibule en quatre clichés. (D'après W. Meyer: Die Zahn-, Mund- und Kieferheilkunde, Band II, Munich-Berlin, 1955).

L'organe de l'audition
et de l'équilibre

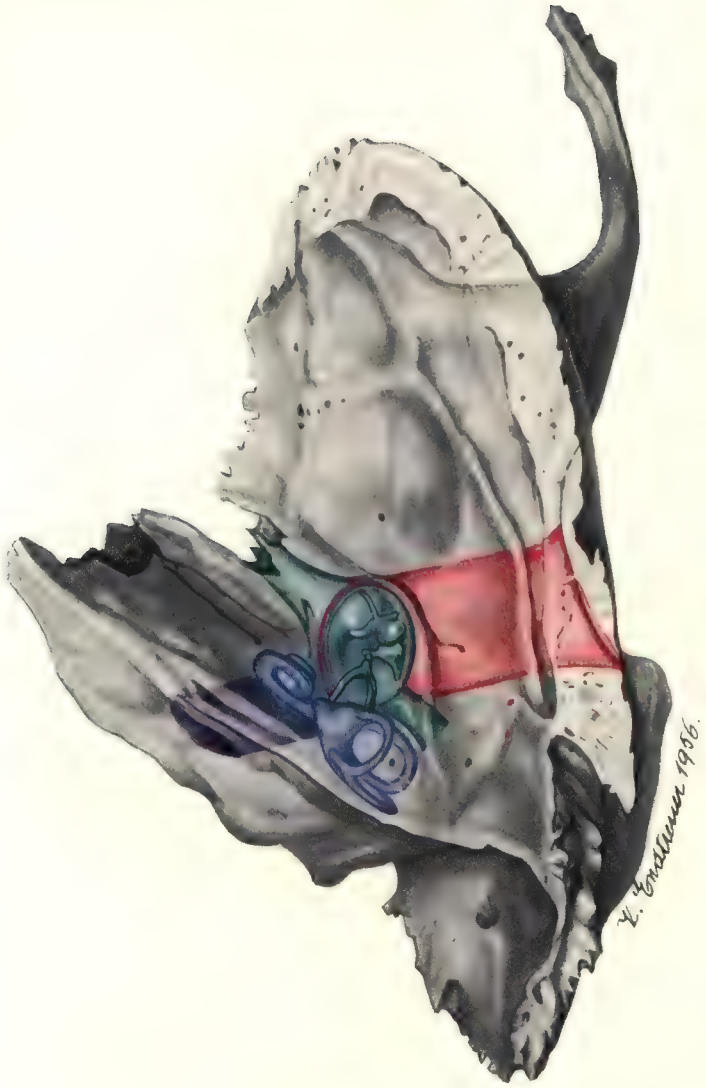

Rouge = Meatus acusticus ext.
Vert = Cavum tympani, Ossicula auditus
Bleu = Auris interna

Fig. 181 (à gauche). Les cavités osseuses des trois parties de l'oreille; vue en transparence.

Fig. 182 (à droite). Projection du cavum tympanique (en bleu), des cellules mastoïdiennes (en rouge) et de la trompe auditive (en jaune) sur la face latérale du squelette crânien.

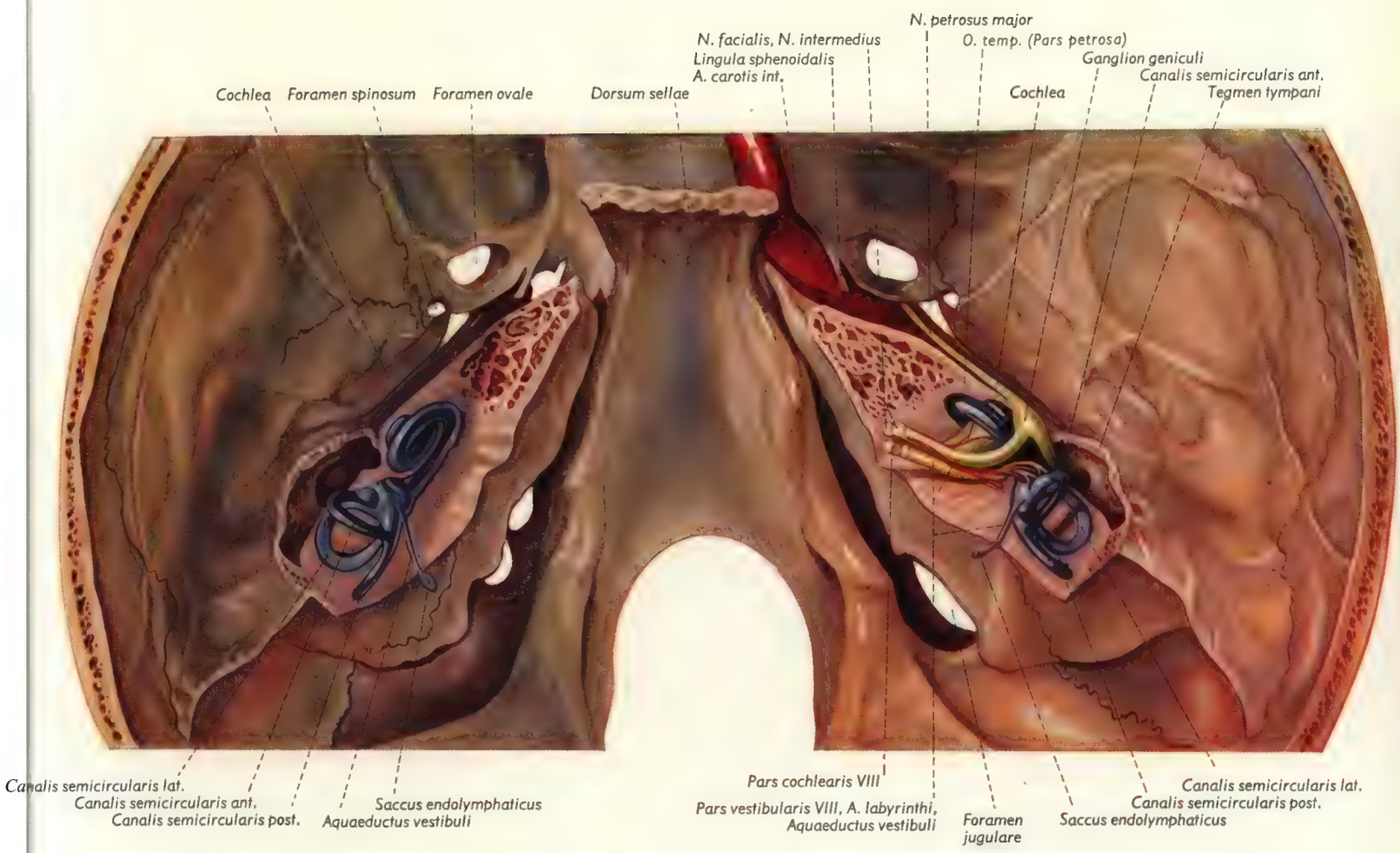

Fig. 183. Le labyrinthe osseux: le nerf vestibulo-cochléaire et le nerf facial en place dans le rocher. Moulage du labyrinthe avec le métal de Wood. La partie supérieure du rocher a été enlevée au burin.

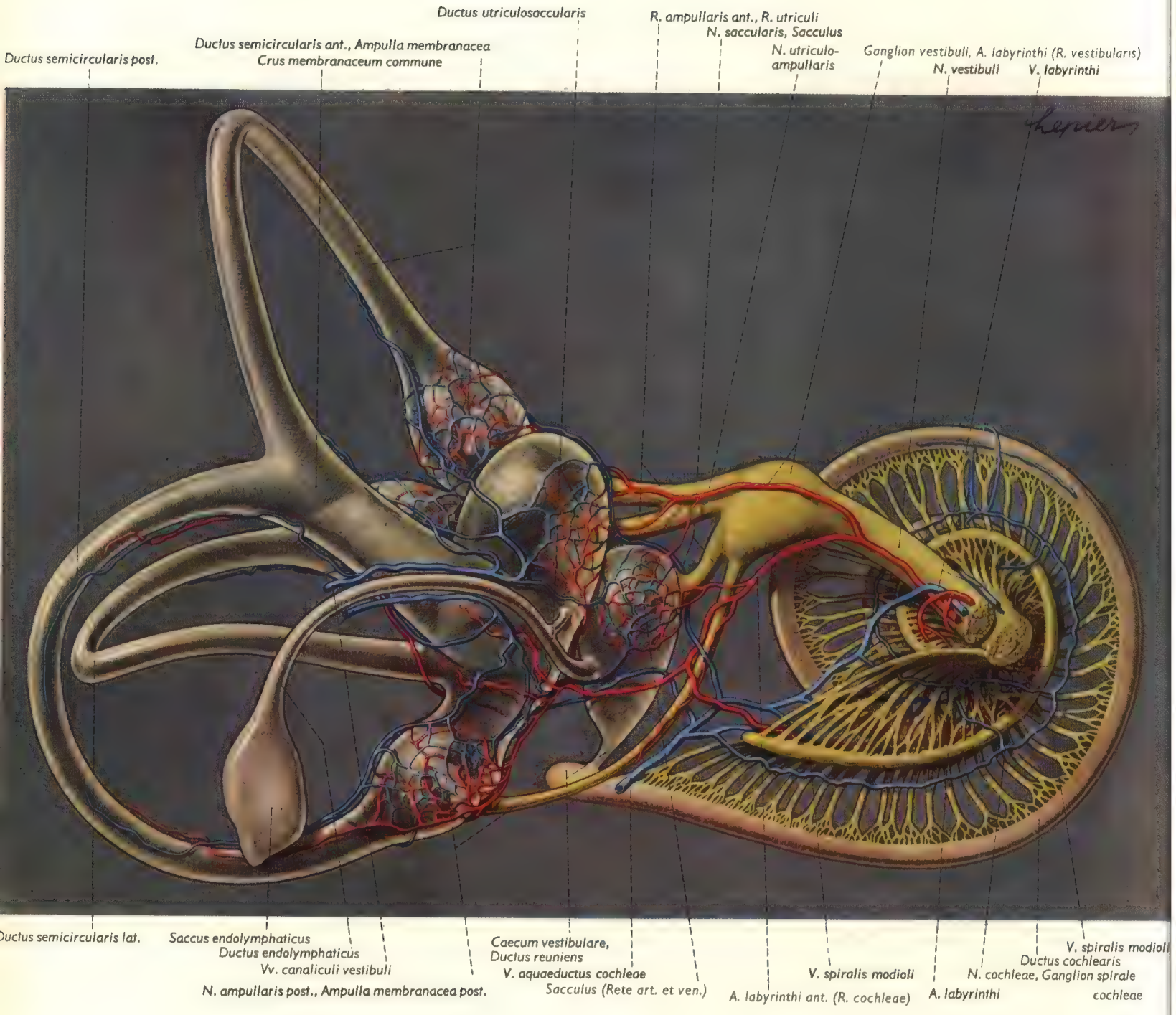

Fig. 184. Représentation schématique du labyrinthe membraneux gauche avec vaisseaux et nerfs. Vues médiale et postérieure.

Fig. 184

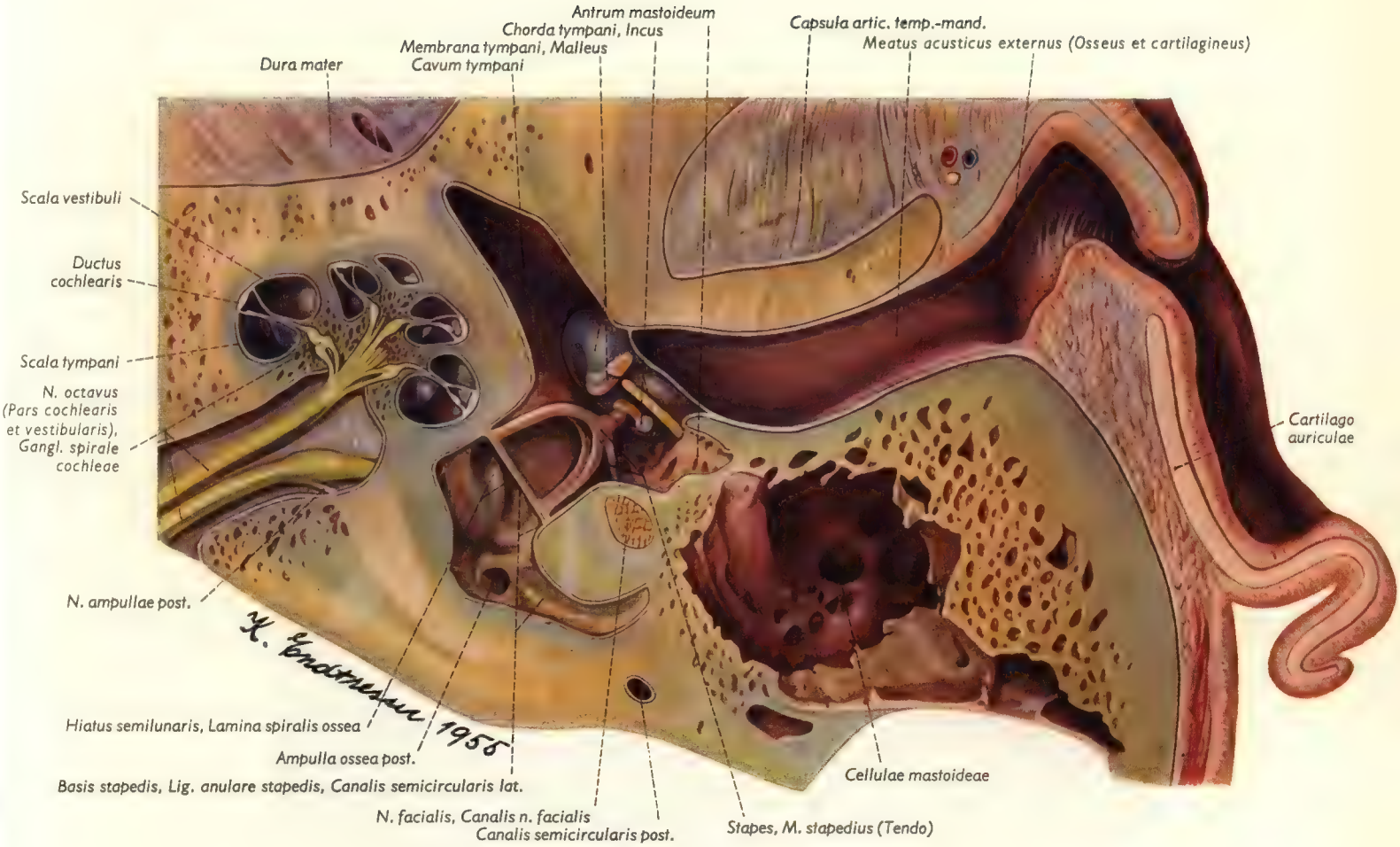

Fig. 185. Coupe transversale par l'organe de l'audition au niveau de la fenêtre du vestibule. Coupe axiale de la cochlée vue du plancher du vestibule et du canal semi-circulaire latéral. Le stapes est indemne tandis que l'incus et le malleus sont partiellement emportés par la coupe.

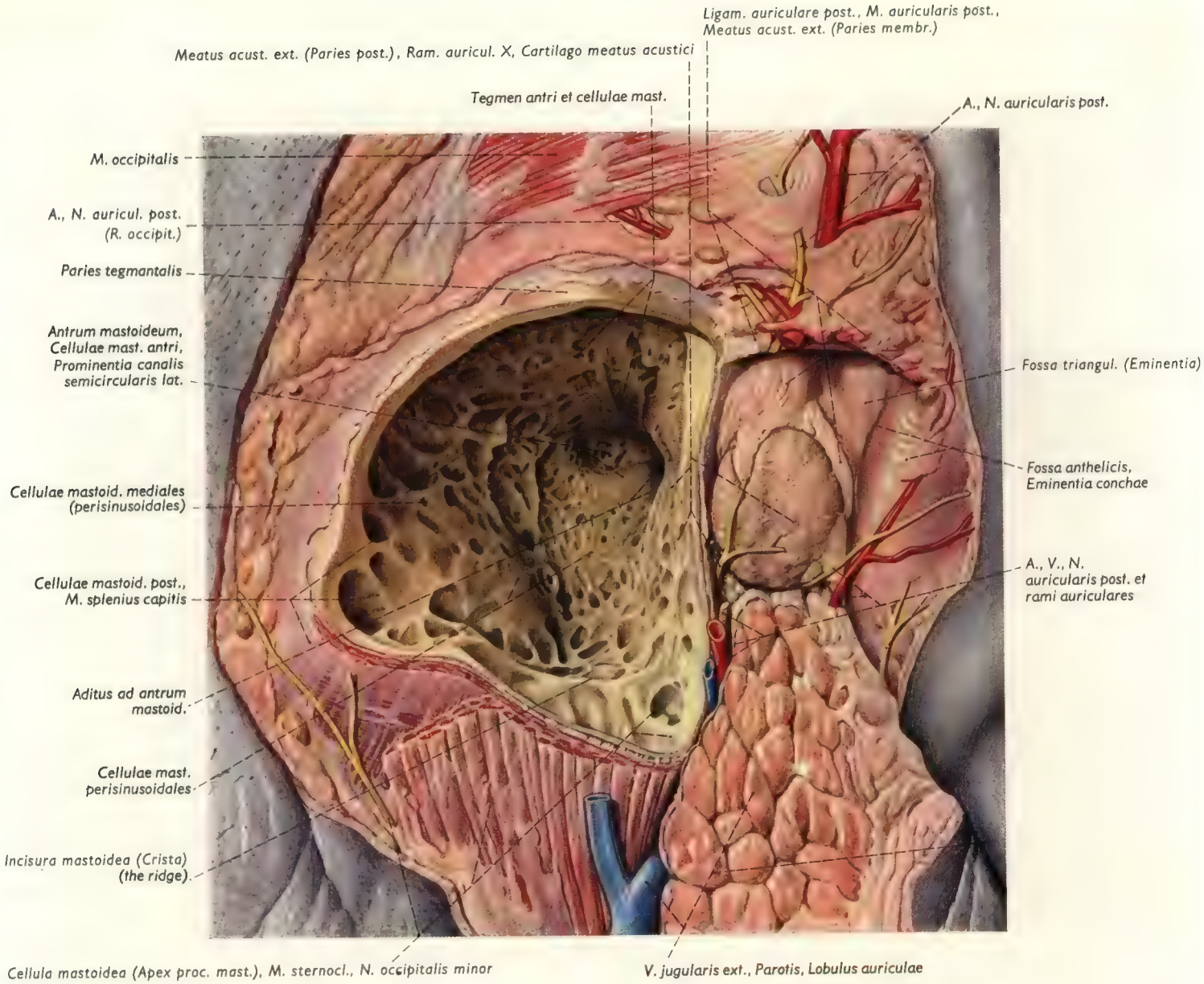

Fig. 186. Préparation des cellules mastoïdiennes et de l'antre mastoïdien à partir de la région mastoïdienne. Ouverture et curetage partiel des cellules mastoïdiennes. Le cartilage de l'auricule est fortement recliné en avant. La paroi sous-cutanée des cellules mastoïdiennes a été enlevée de telle manière que la paroi osseuse postérieure du méat acoustique externe ne soit pas endommagée. La paroi tegmentale (en haut) n'est pas touchée. Les origines du m. sterno-cléido-mastoïdien et du m. splenius de la tête sont enlevées.

Fig. 186

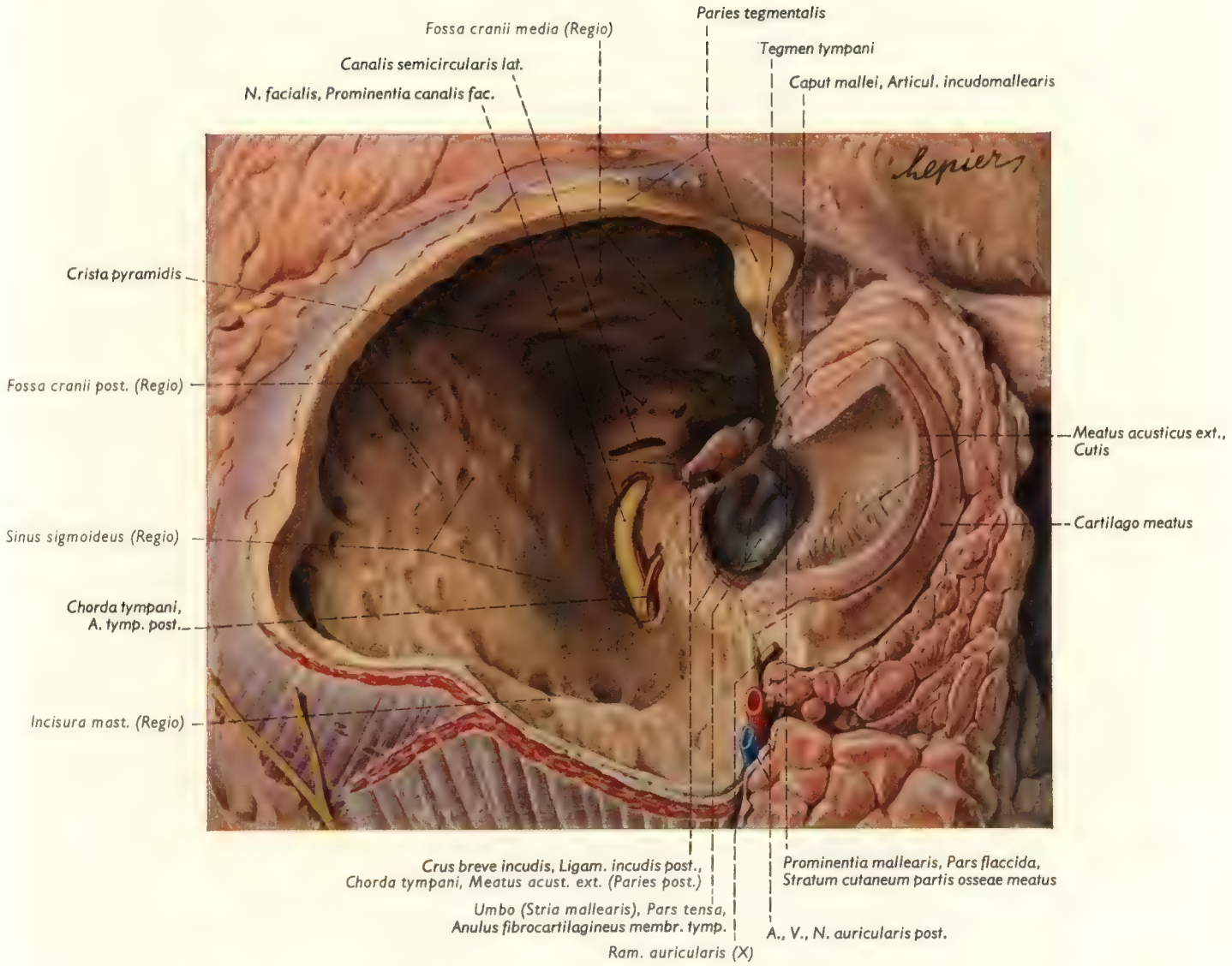

Fig. 187. Préparation du méat acoustique externe droit à partir de la région mastoïdienne. Ablation de la paroi postérieure du méat acoustique externe, ouverture de la portion descendante du canal facial, les cellules mastoïdiennes ont été enlevées et le canal semi-circulaire latéral a été ouvert au-dessus du facial.

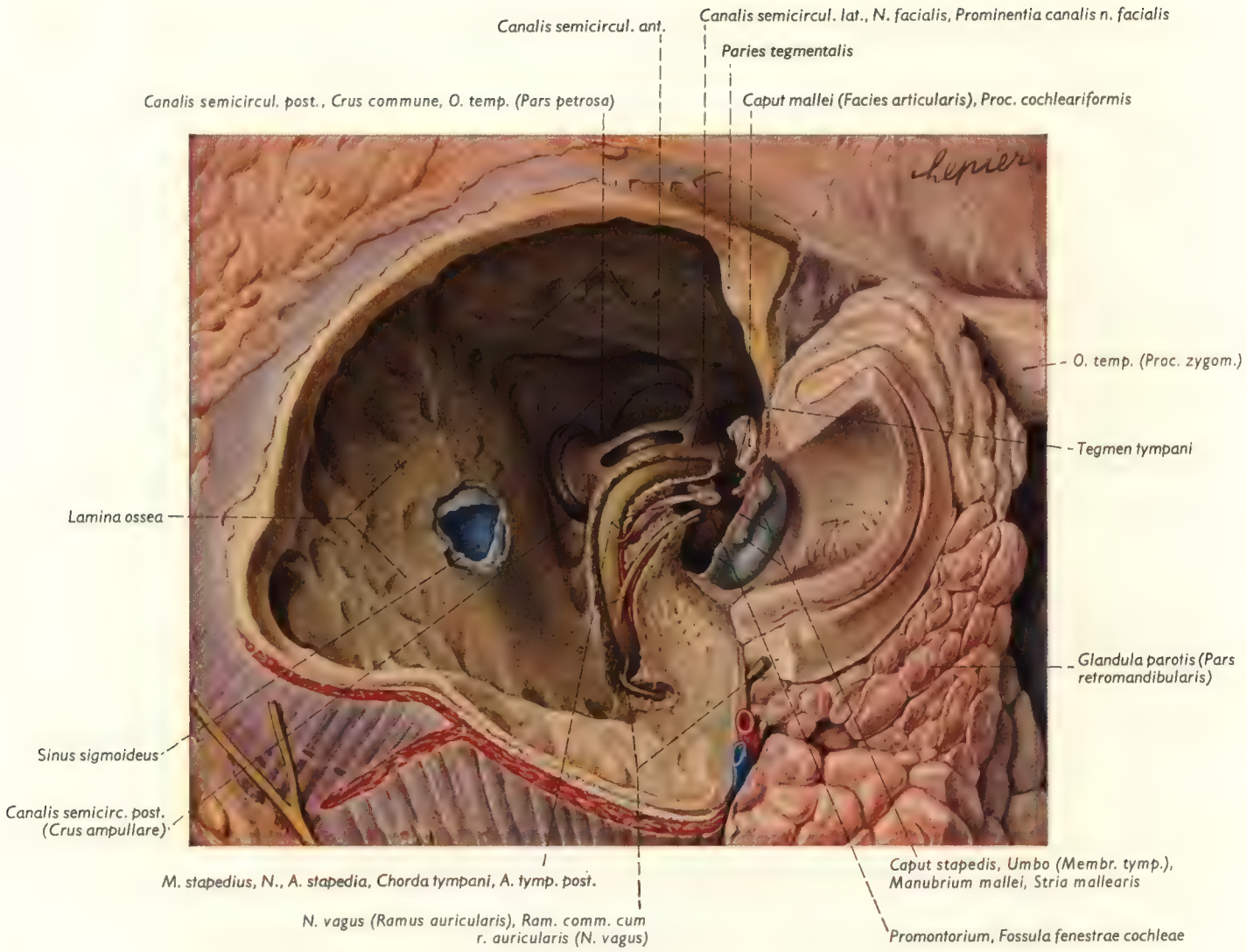

Fig. 188. Préparation de l'oreille externe, moyenne et interne à partir de la région mastoïdienne. Ouverture de la caisse du tympan avec le stapes; curetage à peu près complet des cellules mastoïdiennes par l'antre mastoïdien. Le sillon du sinus sigmoïde est ouvert.

Fig. 188

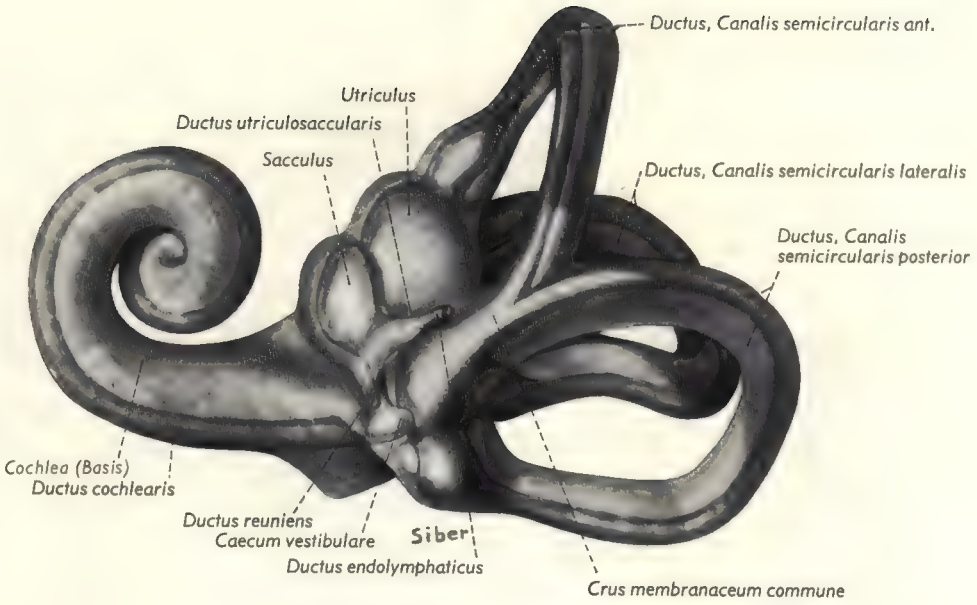

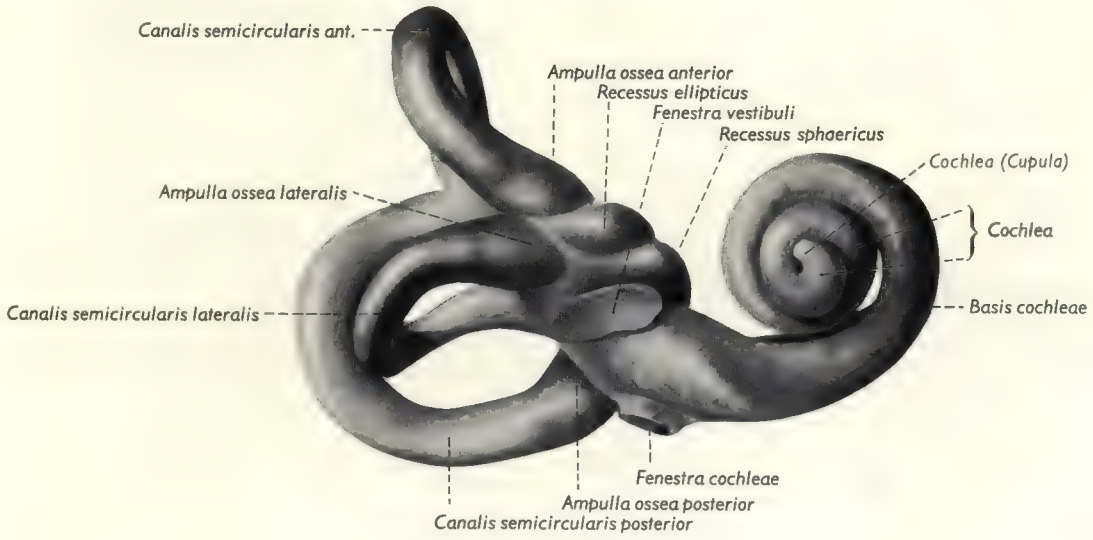

Fig. 189 (en haut). Moulage du labyrinthe osseux (l'espace périlymphatique) du côté droit; vue postéro-médiale. En projection, le labyrinthe membraneux (l'espace endolymphatique).

Fig. 190 (au milieu). Moulage du labyrinthe osseux droit; vue antéro-latérale.

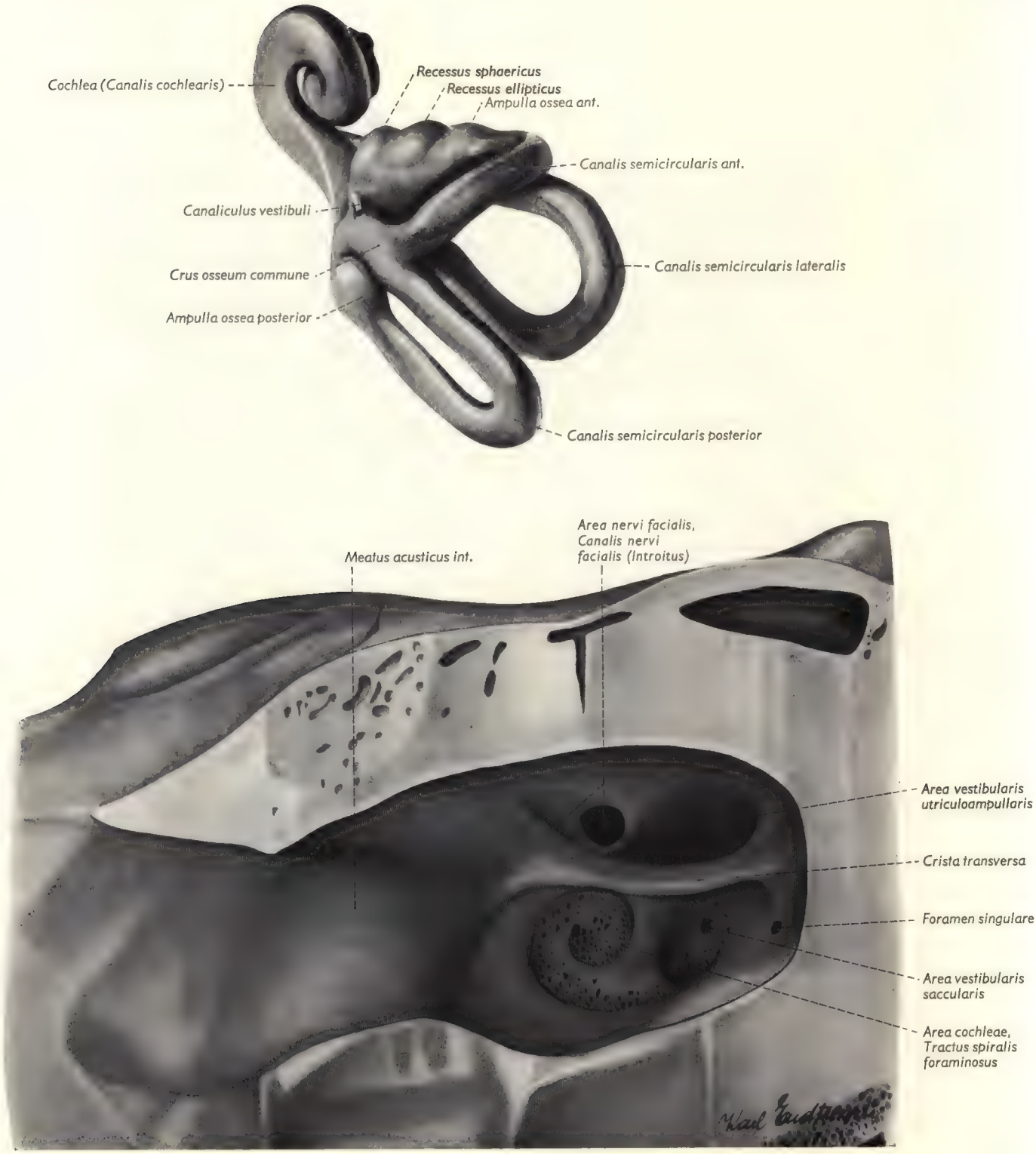

Fig. 191 (en haut). Moulage du labyrinthe osseux droit, en vue supérieure.

Fig. 192 (en bas). Le fond du méat acoustique interne du côté droit; le méat a été ouvert par en arrière.

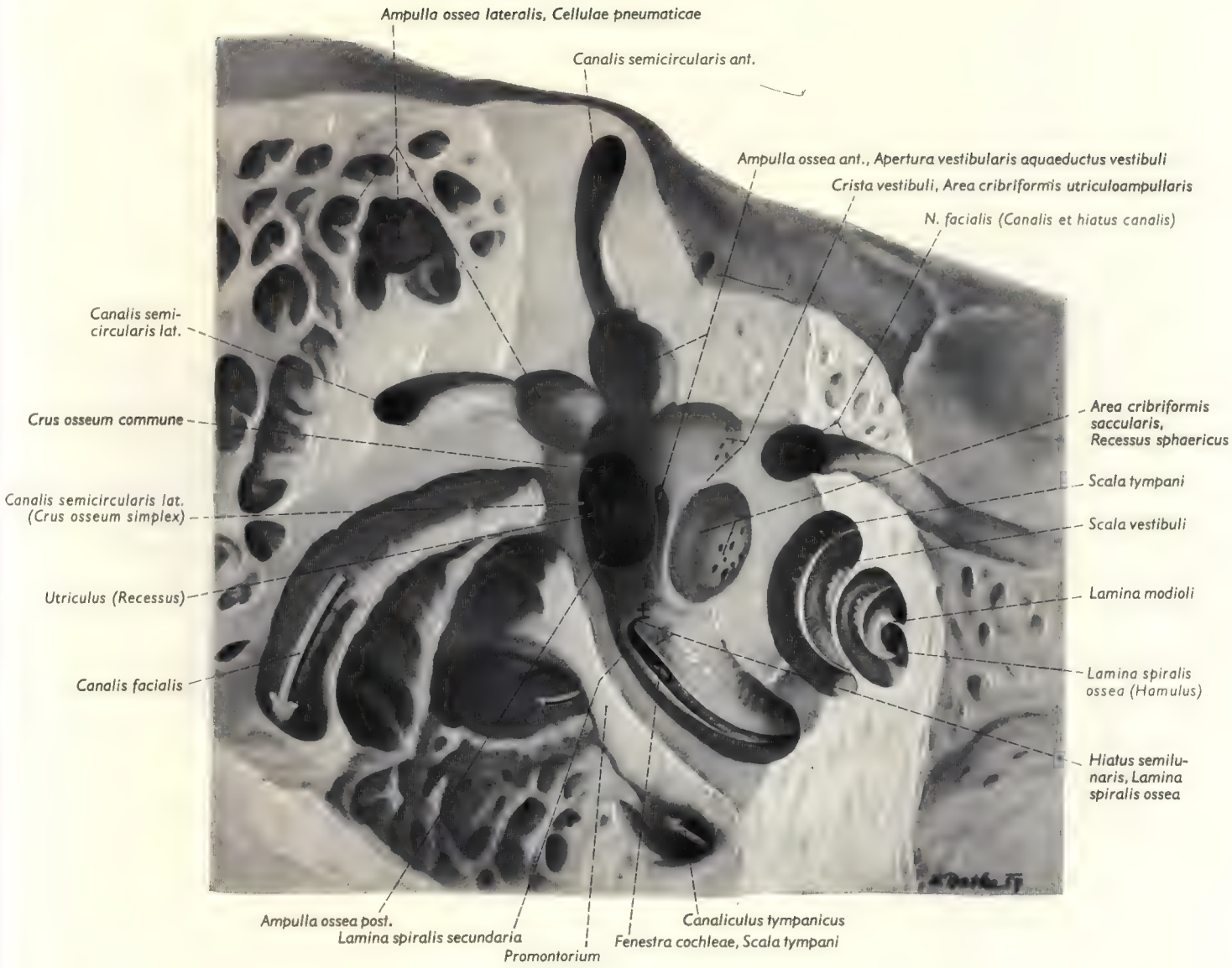

Fig. 193. Coupe frontale étagée, à travers la partie pétreuse de l'os temporal droit, destinée à montrer la paroi médiale du vestibule. Le premier tour de la cochlée est ouvert rendant visible la rampe vestibulaire. Plancher du recessus cochlearis.

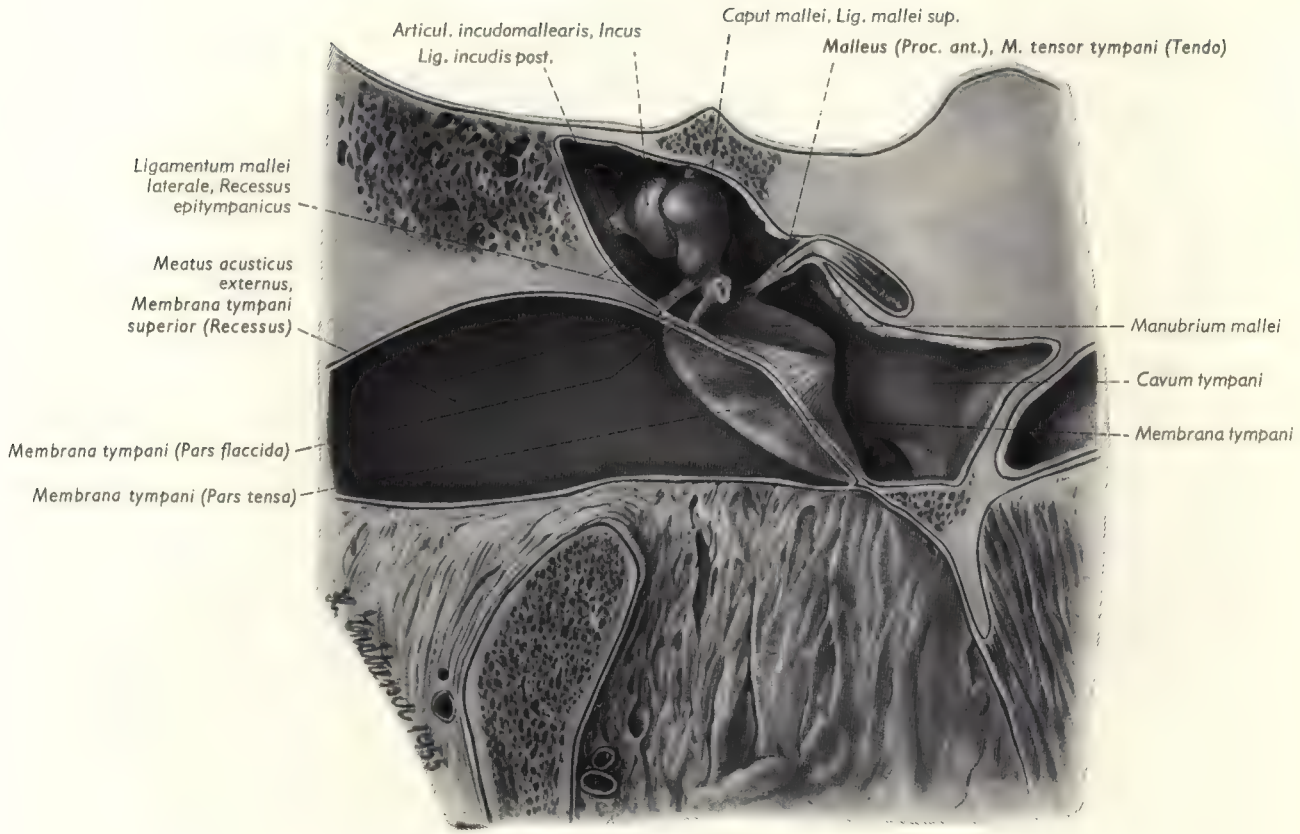

Fig. 194. Coupe frontale par l'oreille moyenne droite, avec son revêtement muqueux et les osselets de l'ouïe.

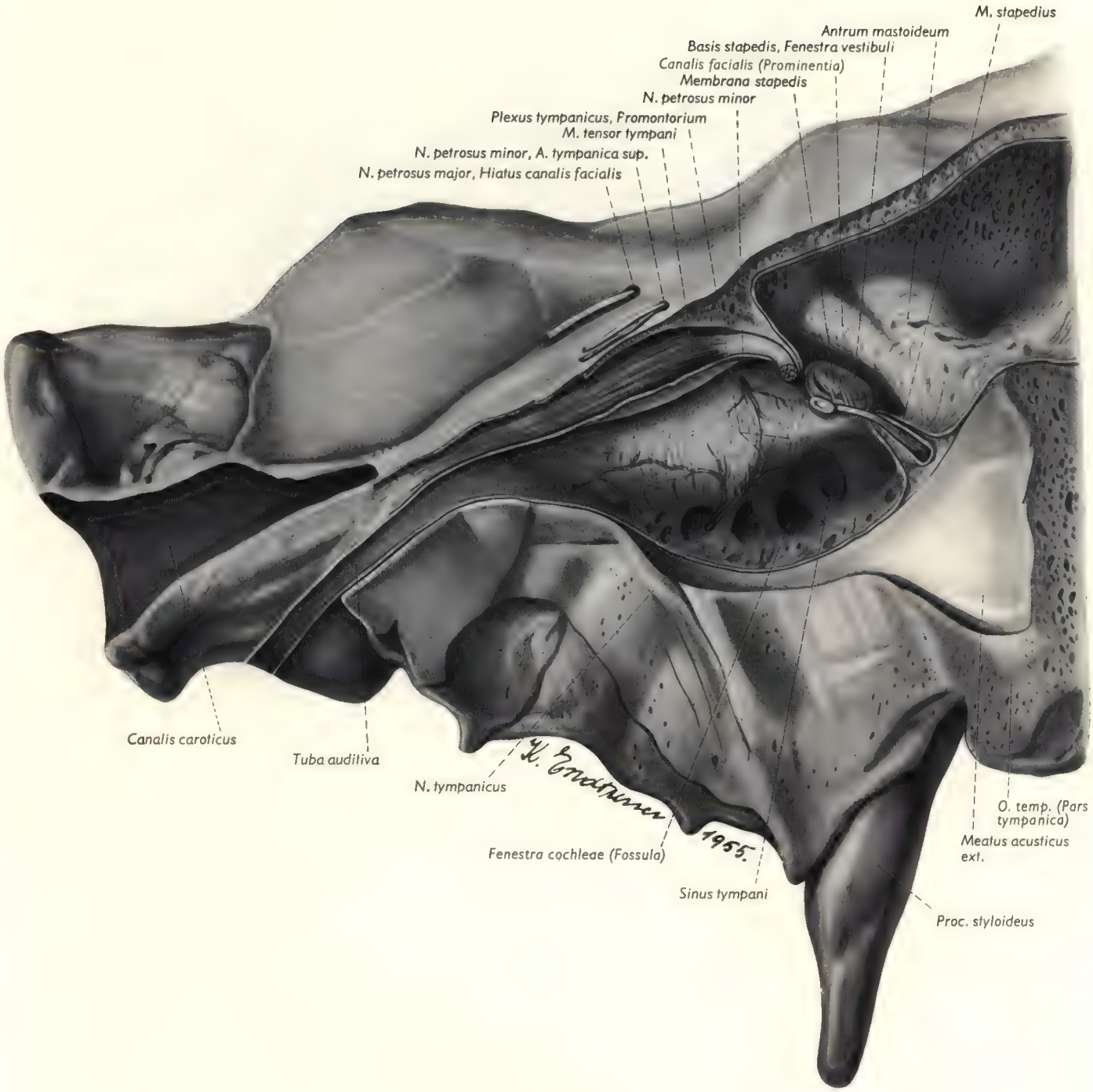

Fig. 195. Le revêtement muqueux de l'oreille moyenne et ses muscles; vue latérale. L'incus et le malleus ont été enlevés; le stapes est en place.

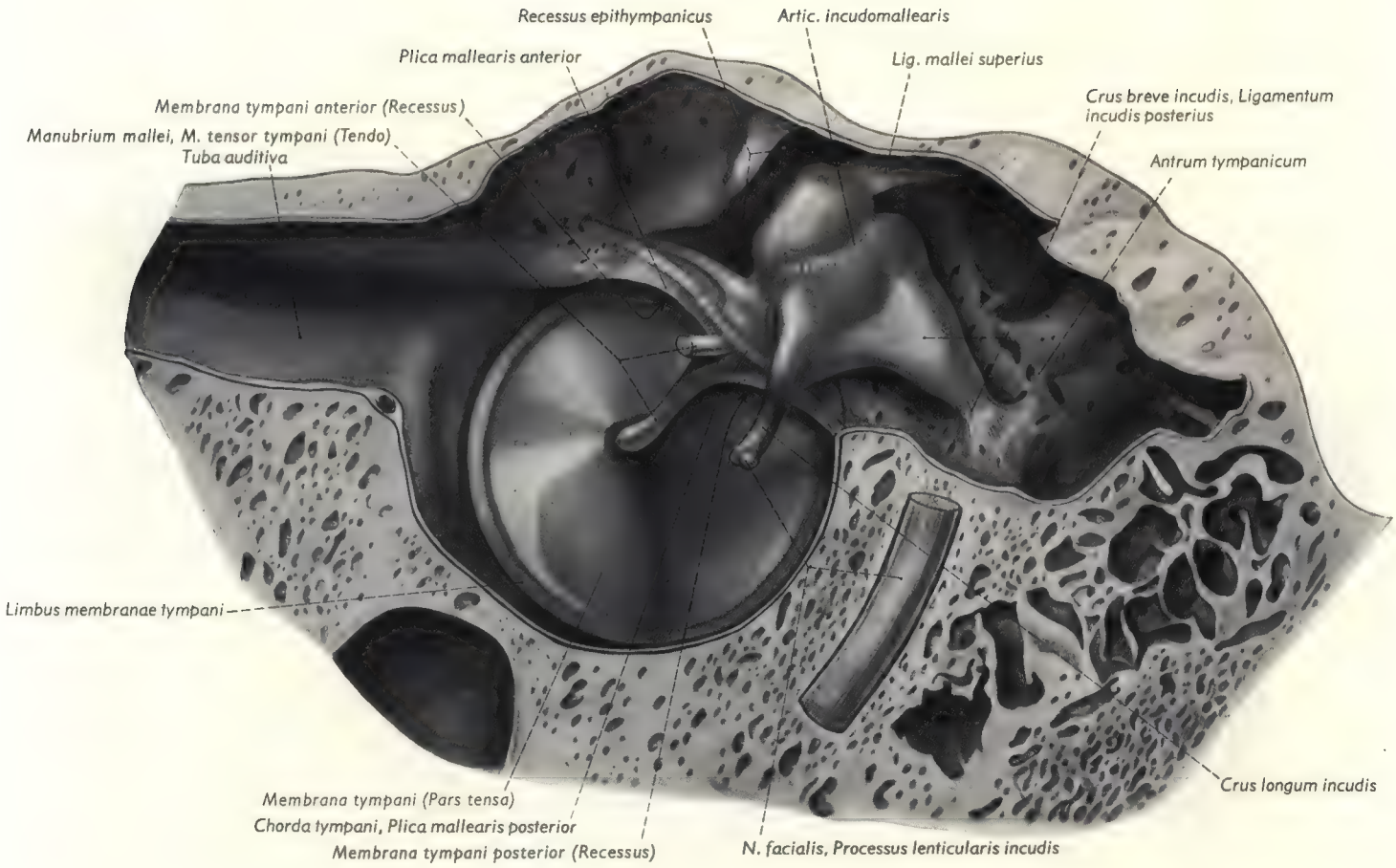

Fig. 196. La paroi latérale de l'oreille moyenne droit. La représentation de la membrane du tympan, du malleus et de l'incus.

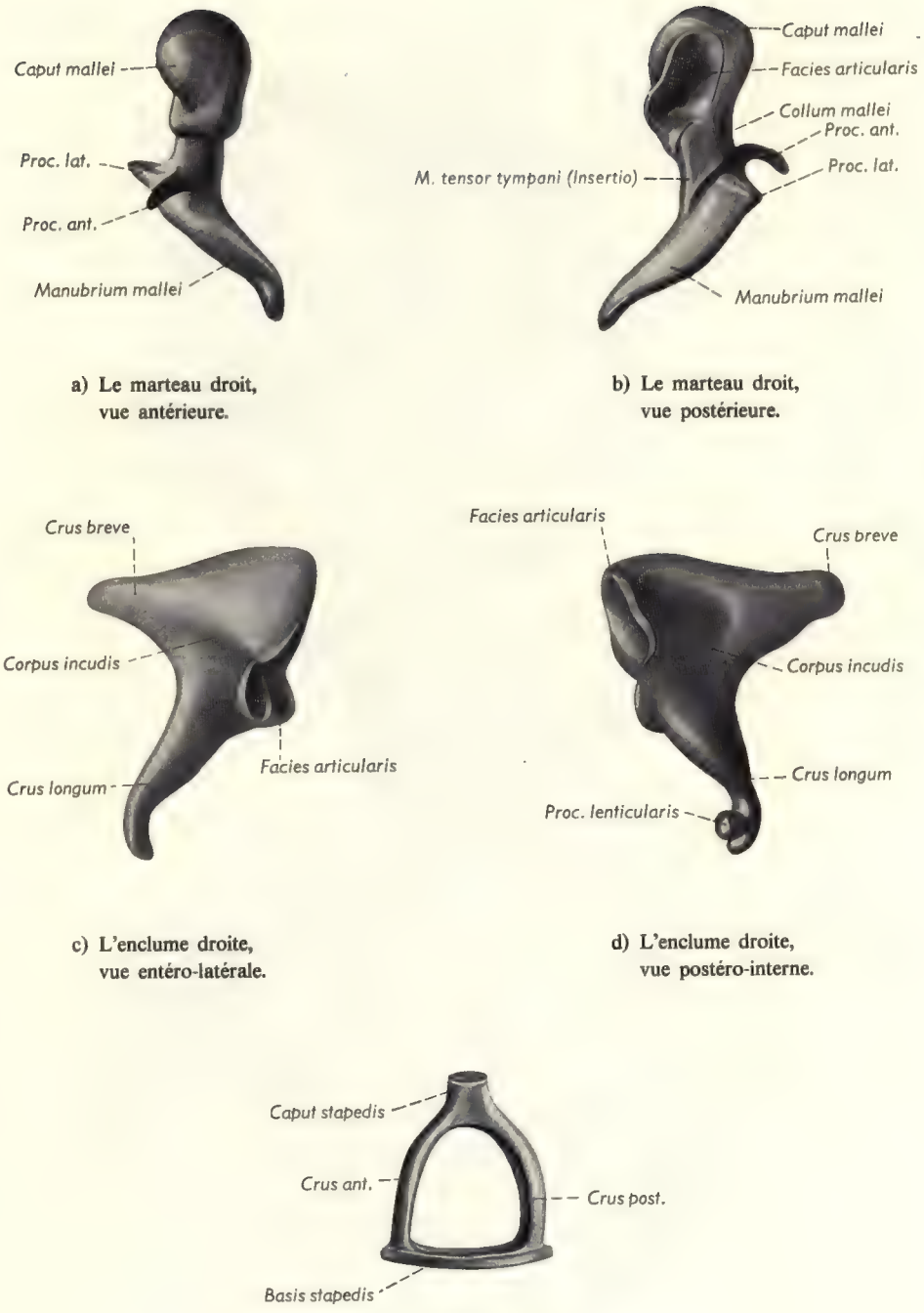

a) Le marteau droit, vue antérieure.

b) Le marteau droit, vue postérieure.

c) L'enclume droite, vue entéro-latérale.

d) L'enclume droite, vue postéro-interne.

e) L'étrier droit.

Fig. 197. Les trois osselets de l'ouïe, présentés séparément.

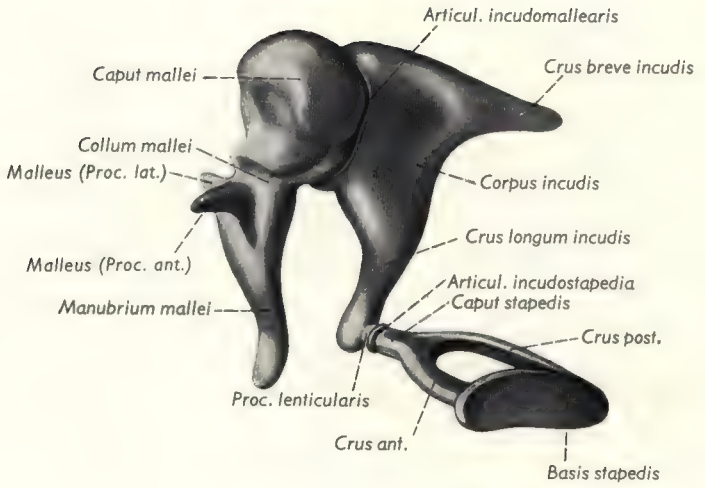

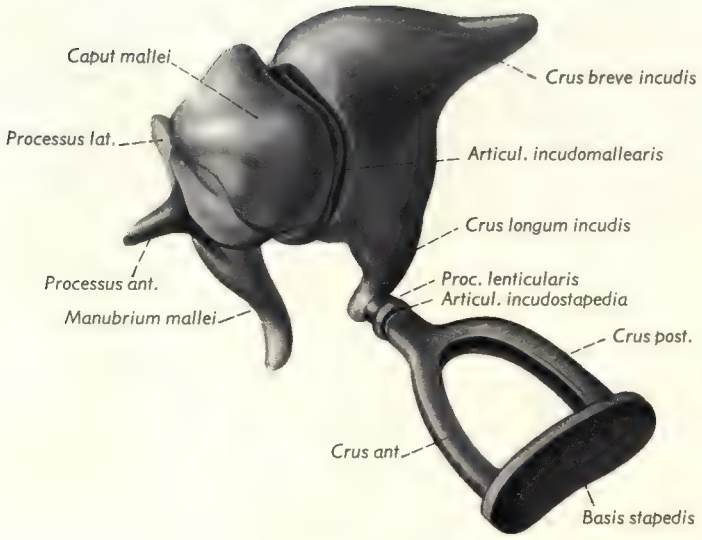

Fig. 198 (en haut). Les osselets de l'ouïe (oreille droite) en vue médiale.

Fig. 199 (en bas). Les trois osselets de l'ouïe en connexion; vue supérieure.

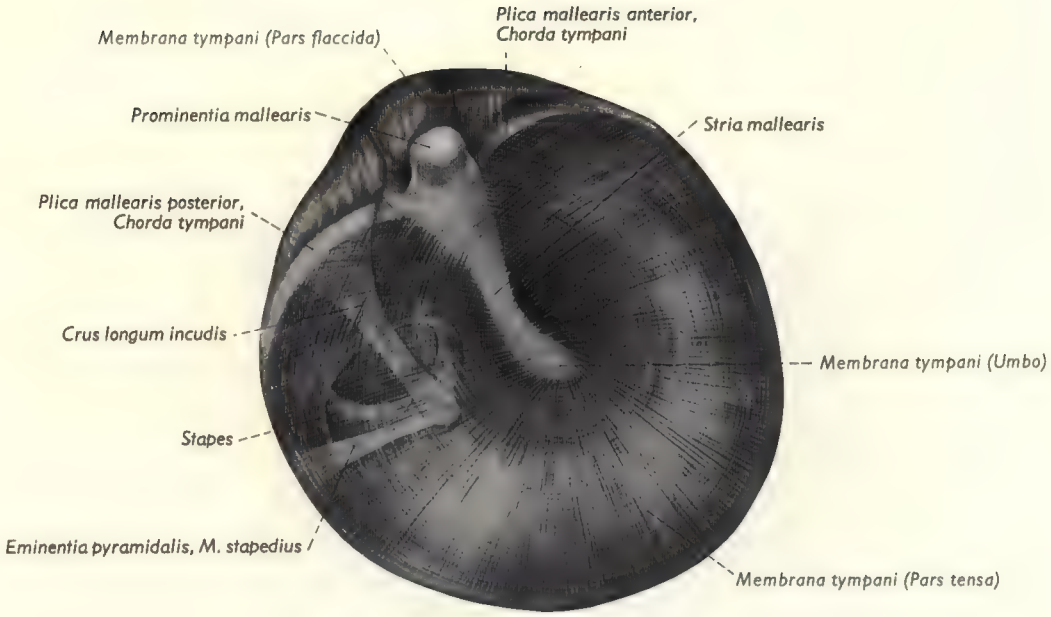

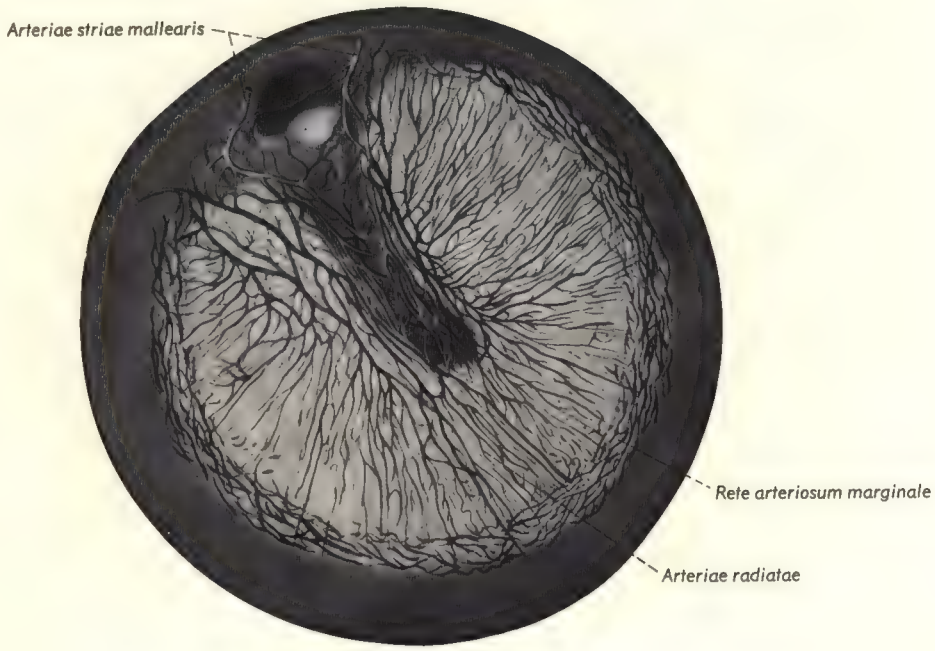

Fig. 200 (en haut). Membrane du tympan en vue latérale. On voit en transparence la position des trois osselets de l'ouïe.

Fig. 201 (en bas). Les artères de la membrane du tympan.

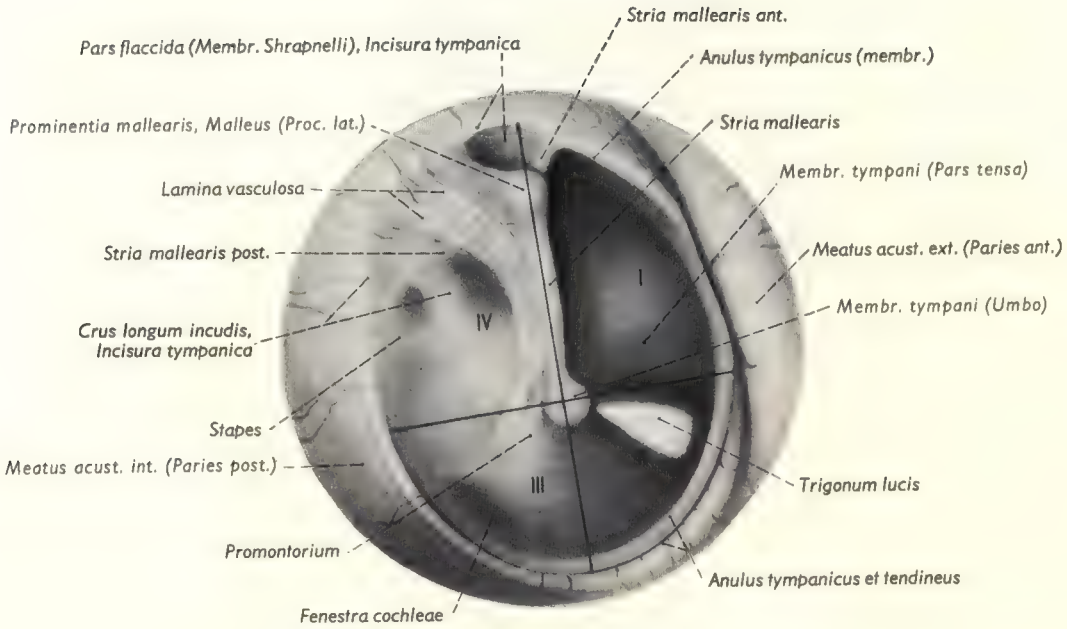

I = le quadrant antérieur et supérieur de la membrane du tympan
II = le quadrant antérieur et inférieur de la membrane du tympan
III = le quadrant postérieur et inférieur de la membrane du tympan
IV = le quadrant postérieur et supérieur de la membtane du tympan

Fig. 202. Image otoscopique droite (d'après von Eicken-Schultz v. Treeck).

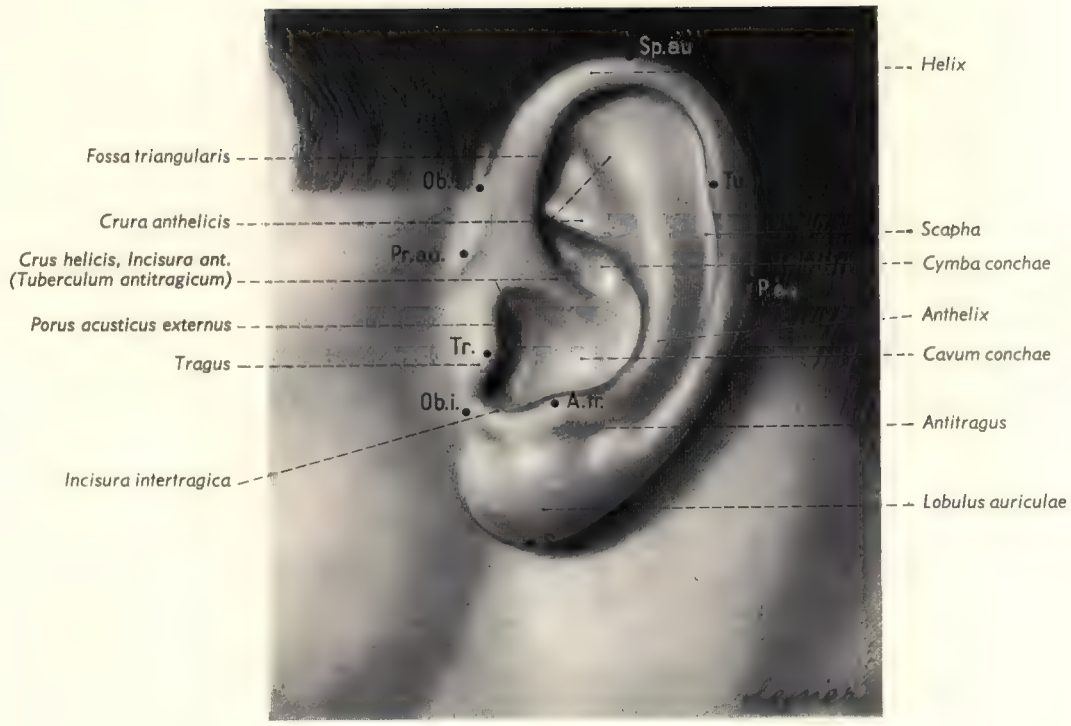

A.tr = Antitragion
Ob.s = Otobasion sup.
Ob.i = Otobasion inf.
P.au = Postauriculare
Pr.au = Praeauriculare
S.au = Subauriculare
Sp.au = Supraauriculare
Tr = Tragion
Tu = Tuberculum Darwini

Fig. 203. La morphologie de la région auriculaire (l'oreille externe). Face axille de l'entonnoir auriculaire.

L'orbite et l'oeil

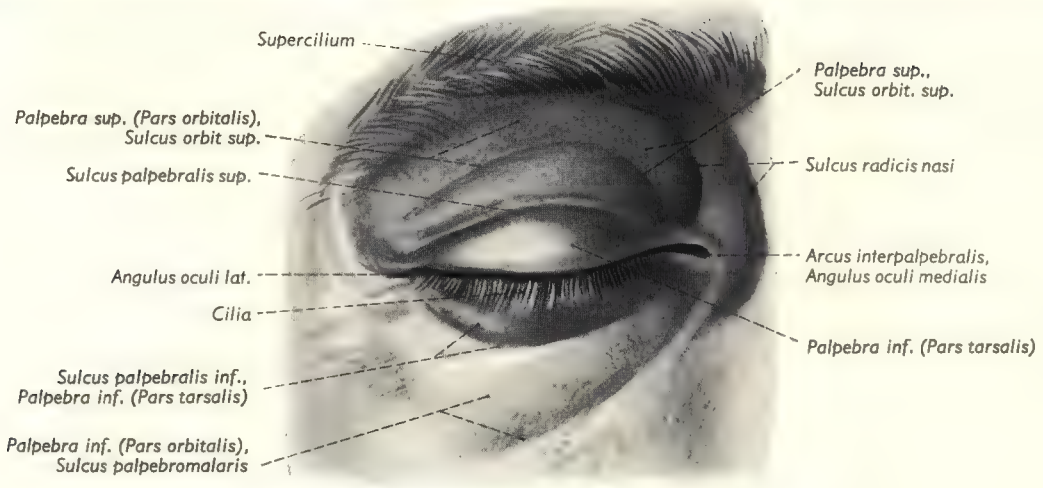

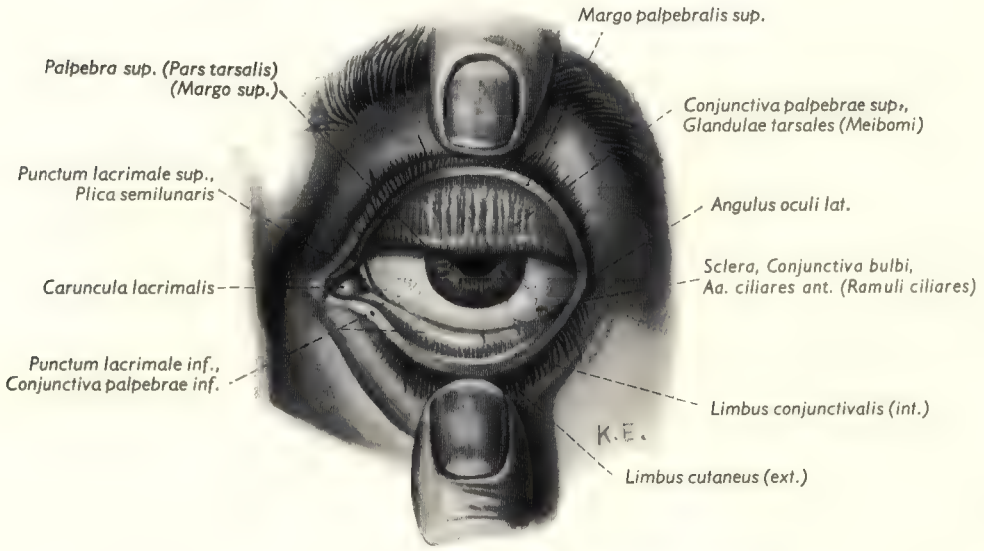

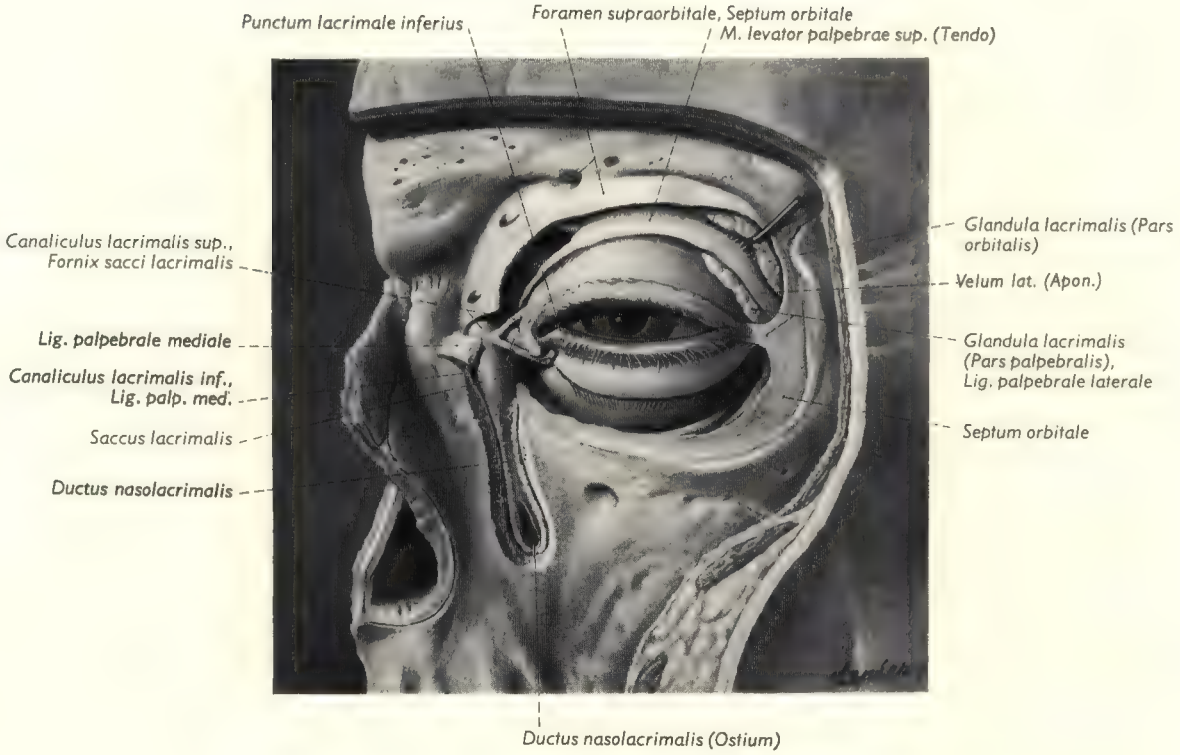

Fig. 204 (en haut). La région orbitaire droite. Morphologie superficielle.

Fig. 205 (au milieu). La région orbitaire gauche. Vue antérieure. La paupière supérieure est complétement retournée et la paupière inférieure est abaissée.

Fig. 206 (en bas). L'appareil lacrymal et le septum orbitaire (partiellement sectionné).

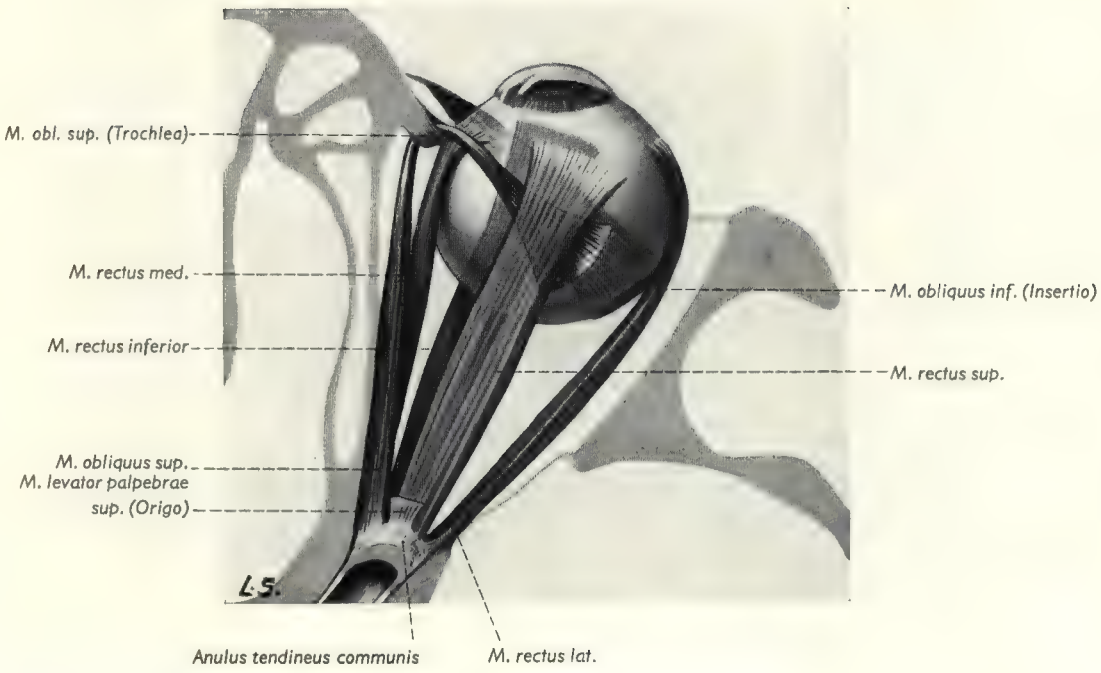

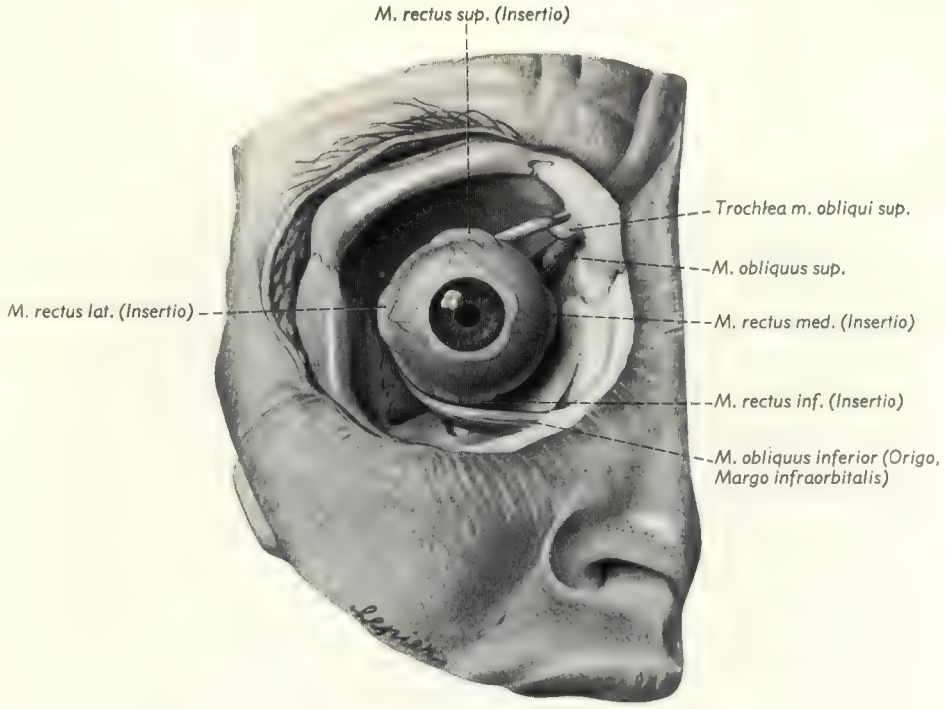

Fig. 207 (en haut). Les muscles du globe oculaire droit en représentation schématique; vue supérieure. Les muscles sont dessinés comme s'ils étaient transparents. A remarquer la déviation de l'axe du globe oculaire par rapport à celui de la pyramide musculaire.

Fig. 208 (au milieu). Les muscles du globe oculaire droit; vue antérieure.

N. supraorbitalis (R. med.)

N. supraorbitalis (R. lat.), A. supraorbitalis

N. supraorbitalis (R. palpebralis sup.)

N. fac. (R. temporalis), A. zygomaticoorbitalis

Fascia tempor., R. zygomatico-tempi (V_2)

A., N. supratrochlearis

N. lacrimalis (R. palpebr. sup.)

N. infratrochl. (R. nasalis), A. dorsalis nasi, Anastomosis: N. supra- et infratrochlearis

Arcus palpebralis inf.

N. infratrochlearis (R. palp. inf.), Anast. art. angularis cum art. ophthalmica

R. zygomatico-facialis (V_2), R. art. zyg.-orbit.

A., V. angularis

A., N. nasalis ext.

Rr. zygomatici (VII), A. transversa faciei

Rr. buccales (VII), Rr. nasales art. angularis

A. infraorbitalis, Anast. N. infraorbitalis – N. facialis

Rr. palpebrales inferiores (N. infraorbitalis)

A = M. occipitofrontalis (Pars frontalis)	B_2 = M. orbicularis oculi (Pars palpebralis)	E = M. levator labii sup. alaeque nasi	G_2 = M. nasalis
B_1 = M. orbicularis oculi (Pars orbitalis)	C = M. zygomaticus major	F = M. levator nasi	H = Ligam. palpebr. med.
	D = M. zygomaticus minor	G_1 = M. nasalis	J = M. procerus
			K = M. corrugator supercilii

A. supratrochlearis, N. supra-orbit. (Ram. med.), Rami palp. sup.

A. supraorbitalis, N. supraorbit. (Ram. lat.), M. levator palp. sup.

N. supratrochlearis

Septum orbitale, Tarsus sup., Arcus palp. sup.

N. infratrochlearis, M. corrugator supercilii

N. lacrimalis (Ram. palpebr.), A. zygomaticoorbitalis

A., V. angularis, N. infra- et supratrochl. (R. anast.), M. procerus

Ligam. palpebr. lat., Arcus palp. inf.

Caruncula lacrimalis, M. orbic. oculi

Ligam. palpebr. mediale, N. infratrochl. (R. palp.)

Ram. zygomatico-facialis (V_2)

A., N. nasalis ext.

Rr. zygomatici (VII)

Cartilago nasi lat., A., V. angularis, N. infraorbit. (R. palp. inf.)

Cartilago alaris major

M. zygomaticus minor

M. zygomaticus major

A., N. infraorbitalis buccalis

M. levator labii sup. alaeque nasi, N. fac. (Ramus)

N. infraorbit. (R. palpebr. inf.), M. levator angolioris

Fig. 209. Les vaisseaux, les nerfs et les muscles des régions orbitaire et nasale; vue superficielle.

Fig. 210. Les vaisseaux et les nerfs des régions orbitaire et nasale; les muscles de la mimique ont été partiellement enlevés.

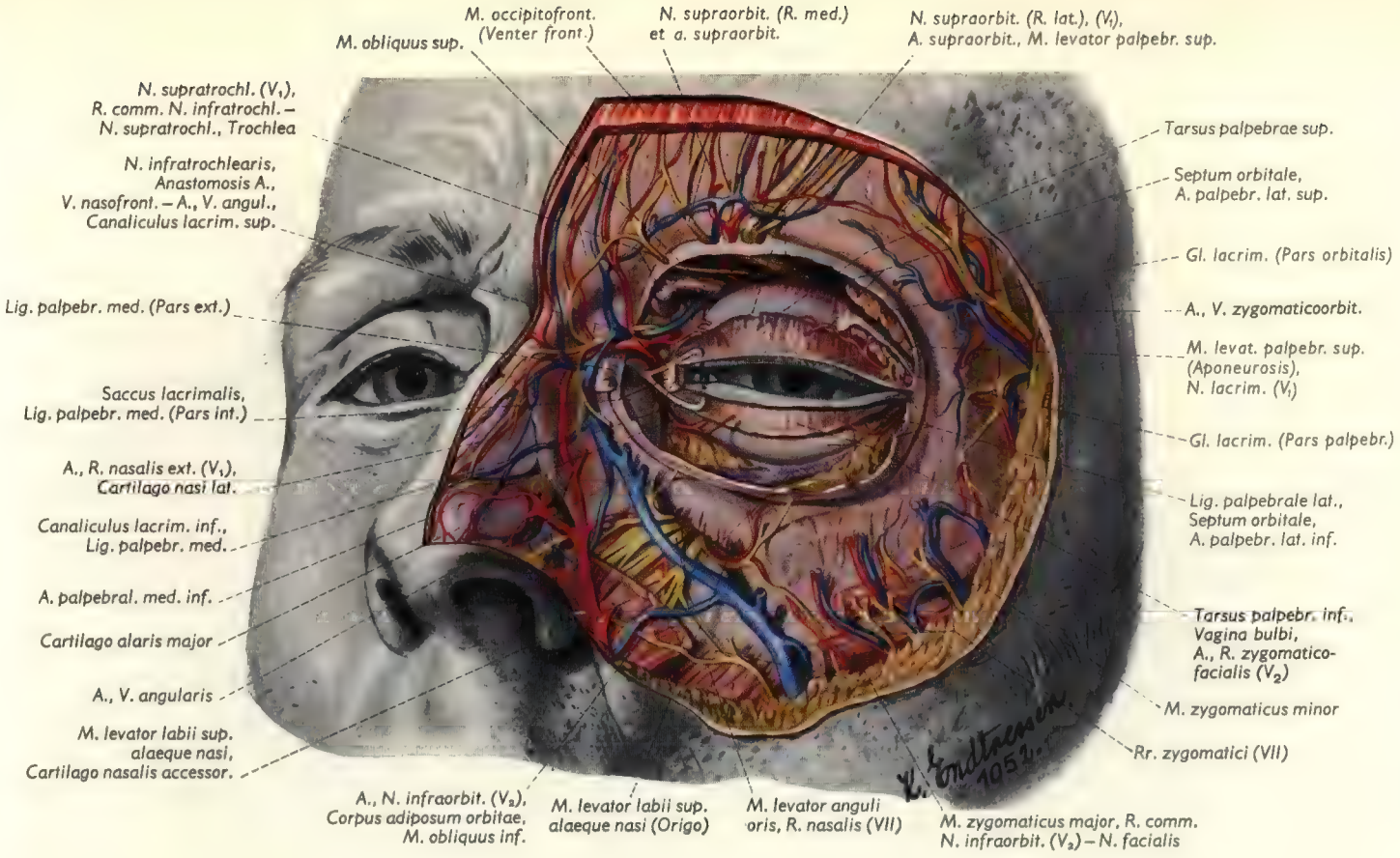

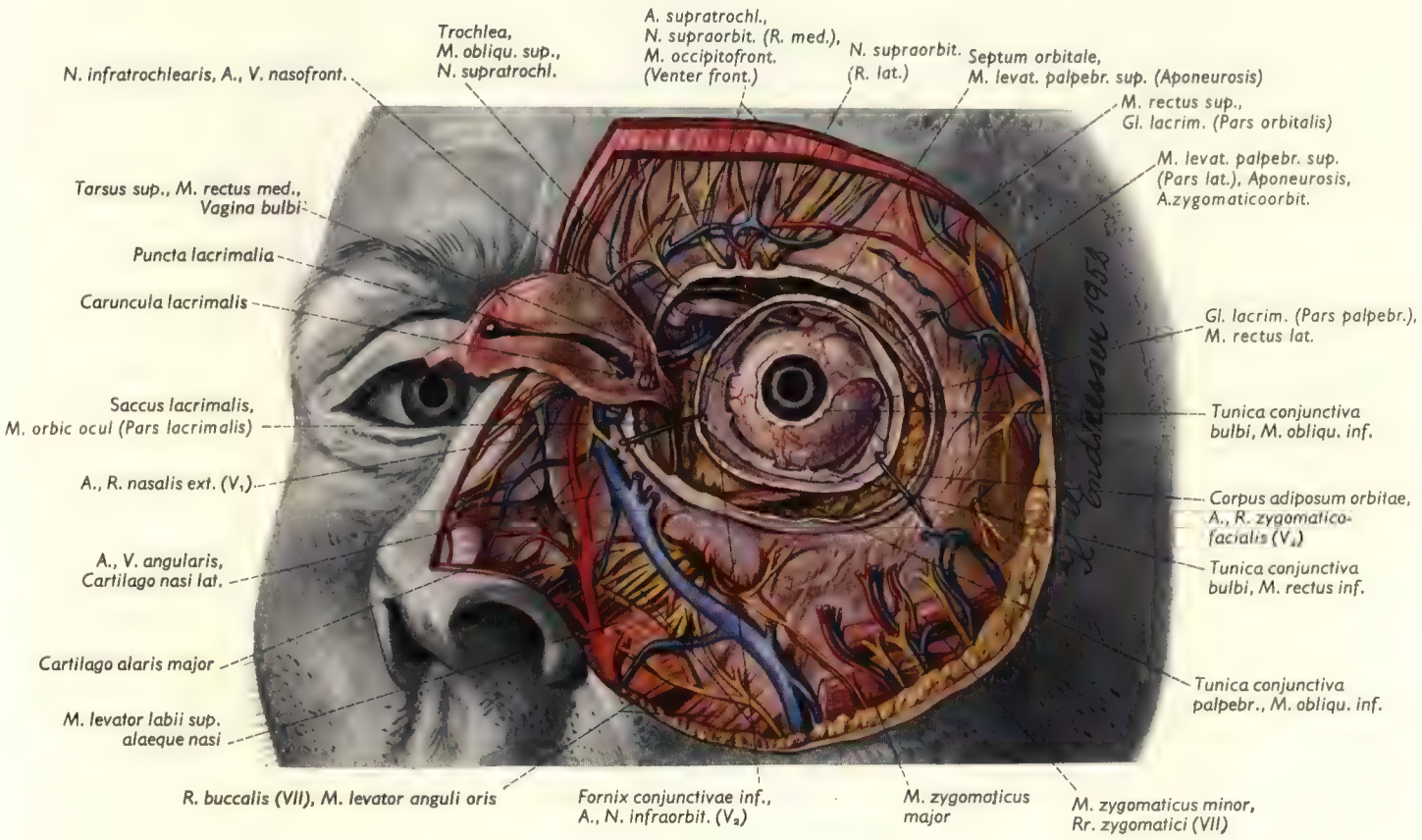

Fig. 211 (en haut). Les vaisseaux et les nerfs de la région orbitaire profonde et de la région nasale latérale; vue antérieure.

Fig. 212 (en bas). Le globe oculaire in situ; vue antérieure. Le septum orbitaire a été sectionné et les deux tarses, supérieur et inférieur, ont été réclinés.

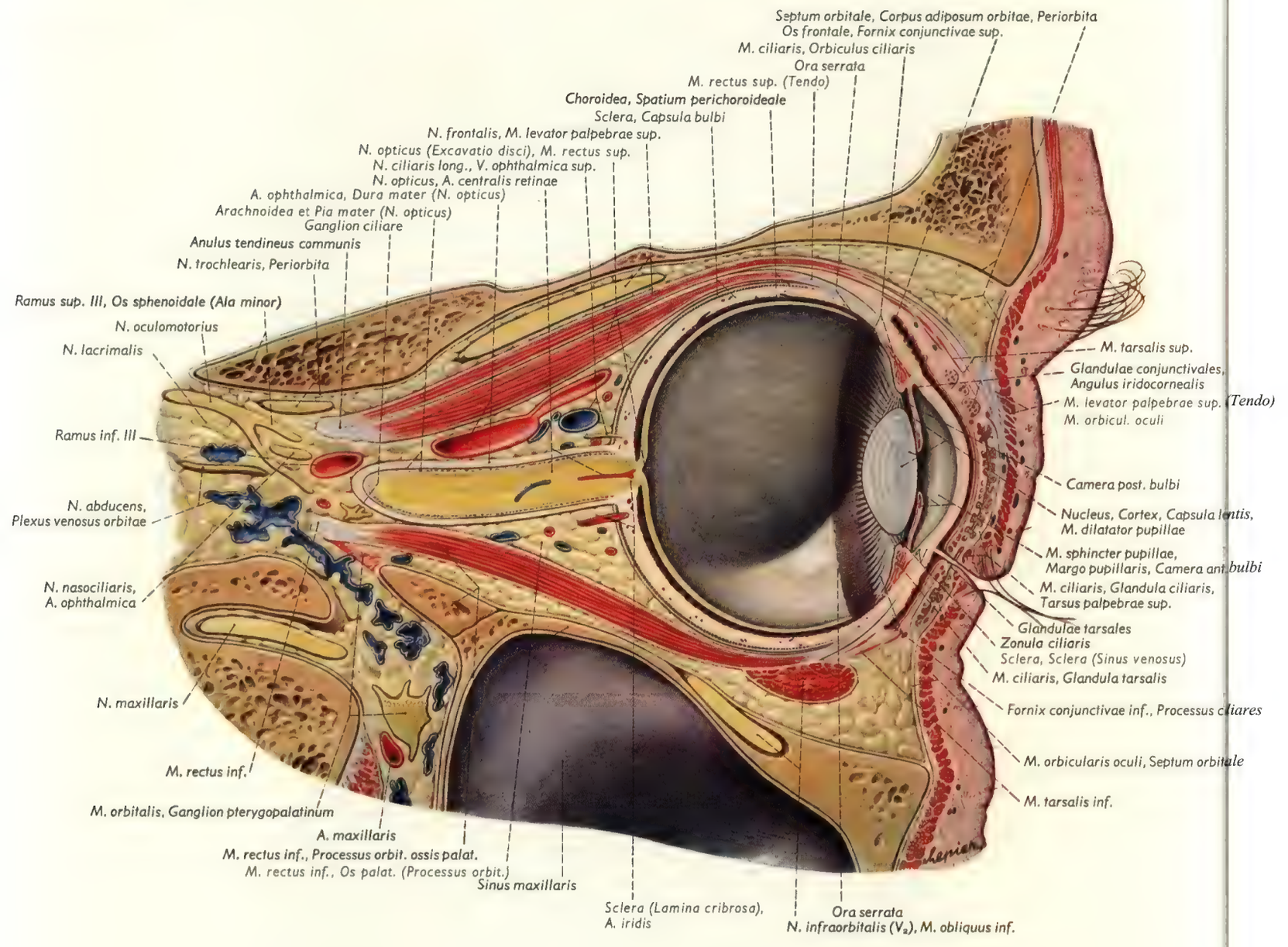

Fig. 213. Coupe sagittale par l'orbite avec son contenu; vue latérale.

Fig. 213

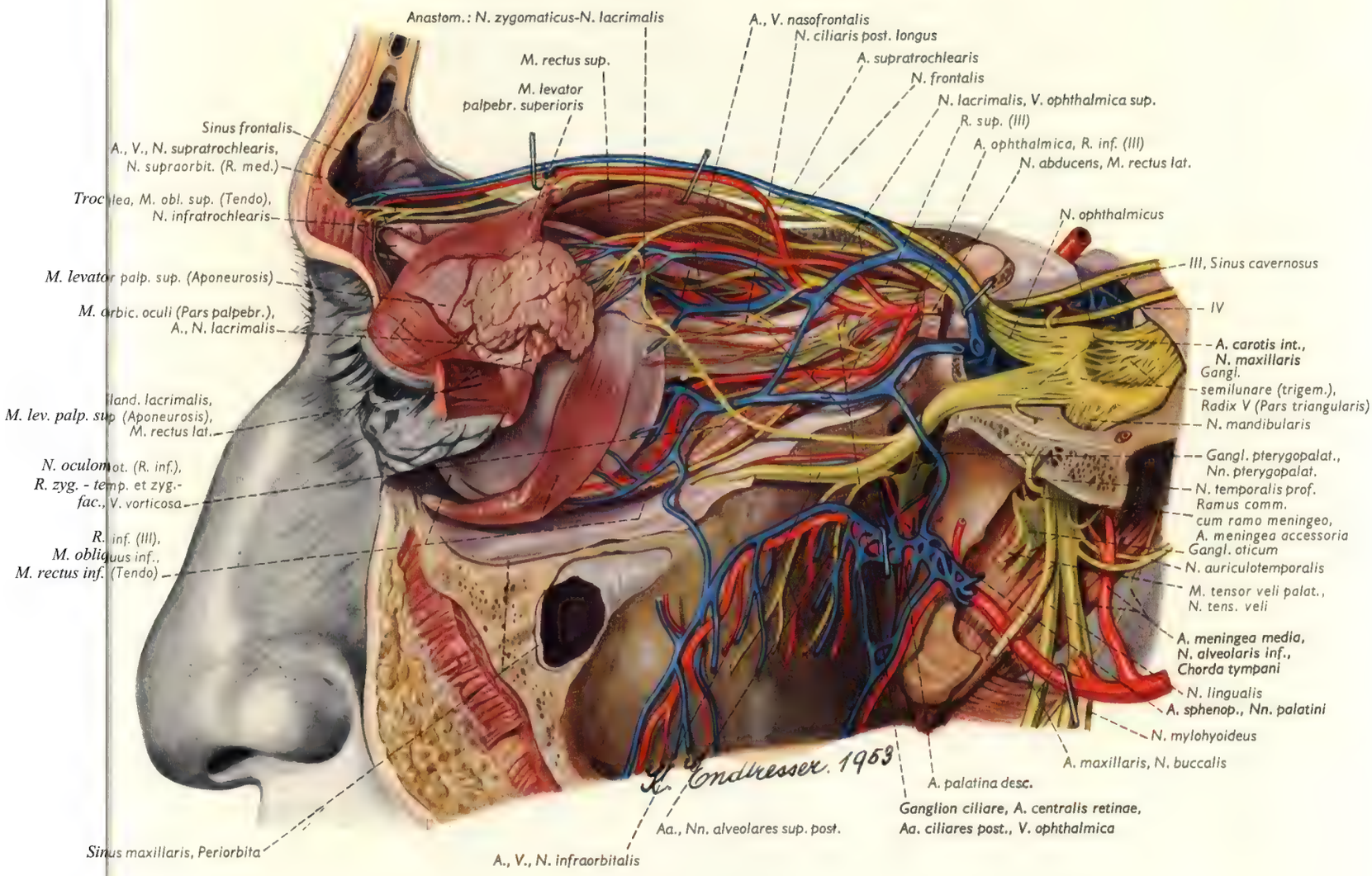

Fig. 214. Le contenu de l'orbite gauche, vue latérale. Le corps adipeux de l'orbite a été enlevé. On voit la fosse ptérygo-palatine et le ganglion ptérygo-palatin.

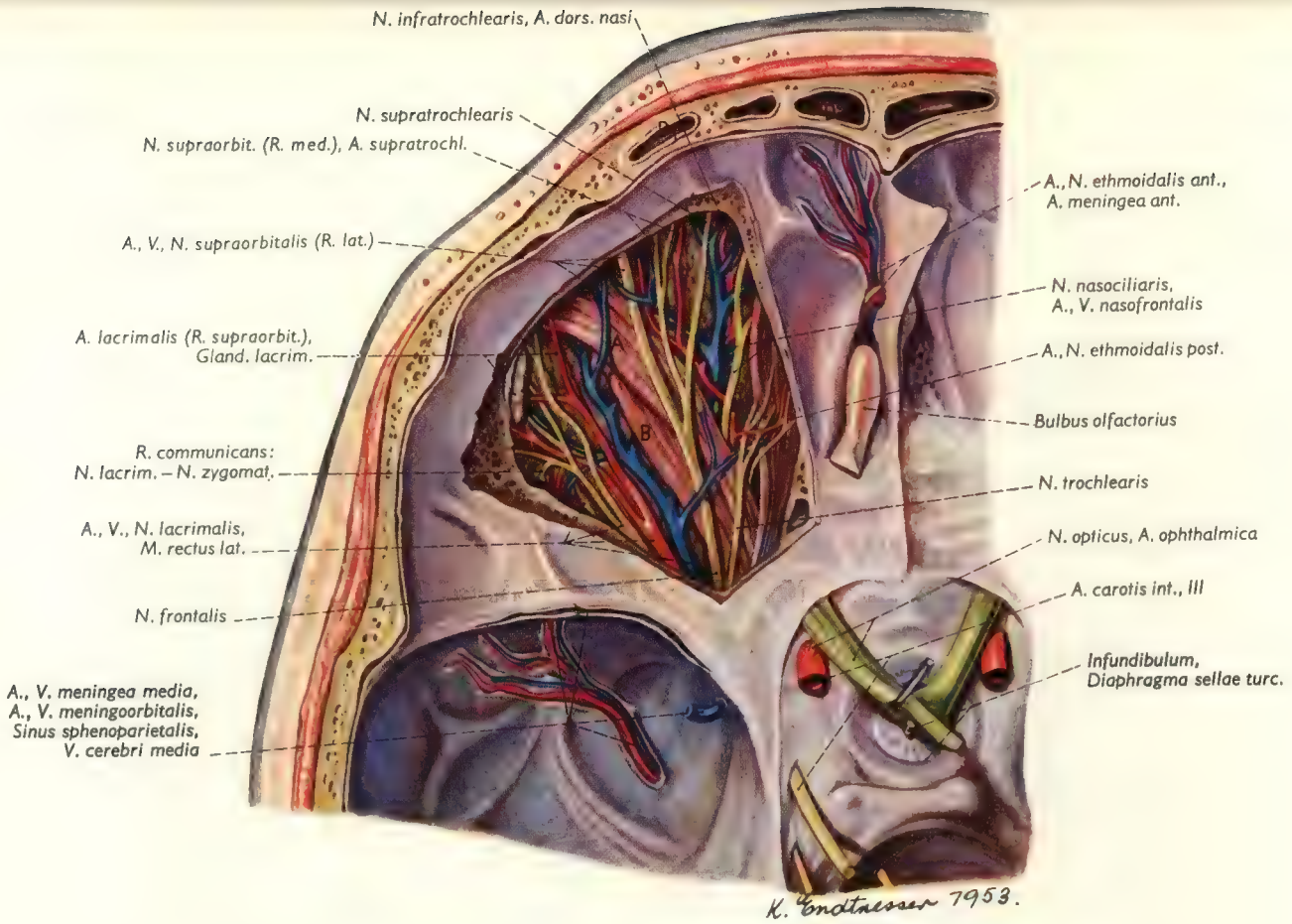

A = M. levator palp. sup.
B = M. rectus sup.
C = M. obliquus sup.
D = Sinus frontalis
D_1 = Sinus frontalis (Recessus lat.)
E = Cellula ethmoidea post.

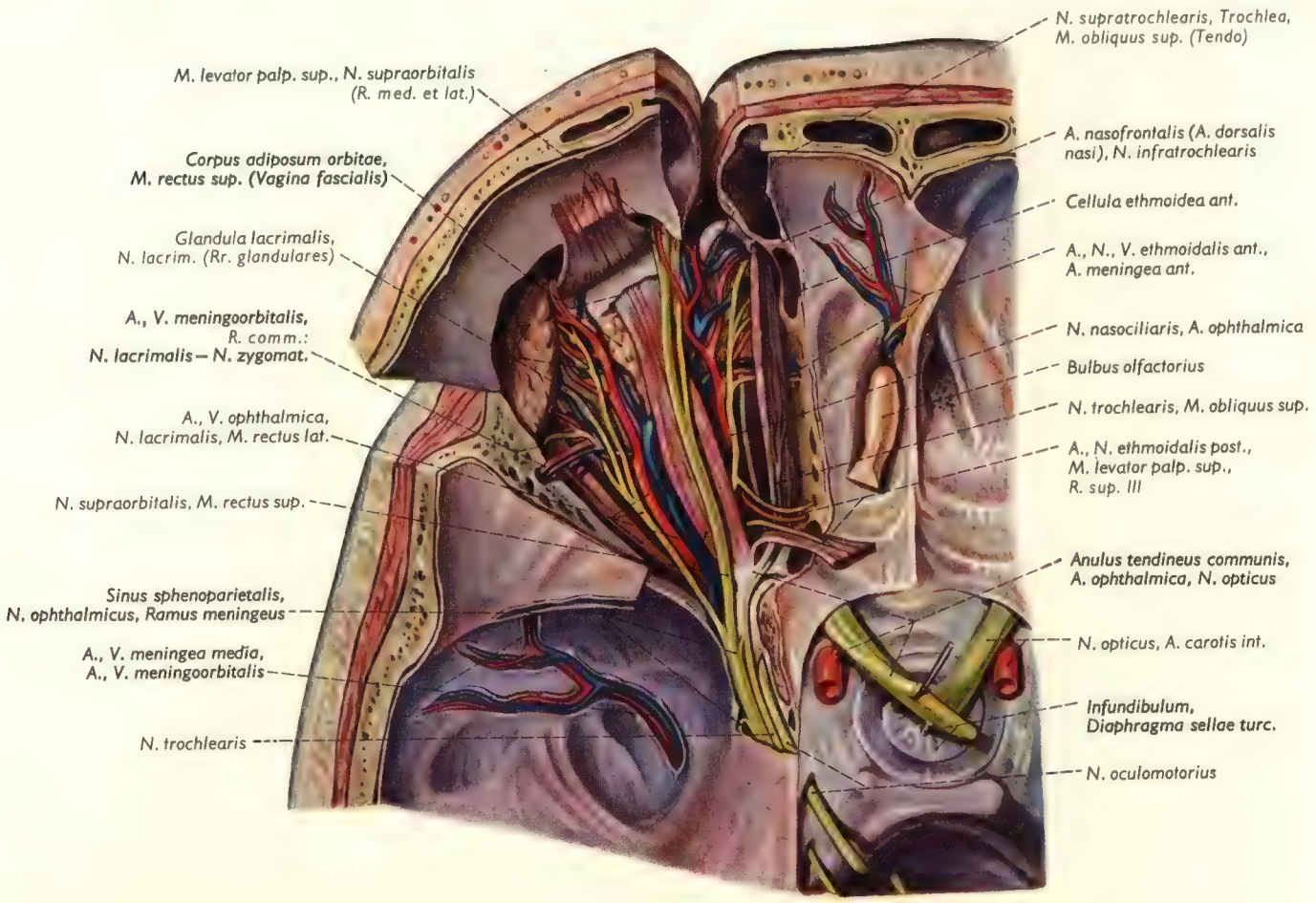

Fig. 215, 216

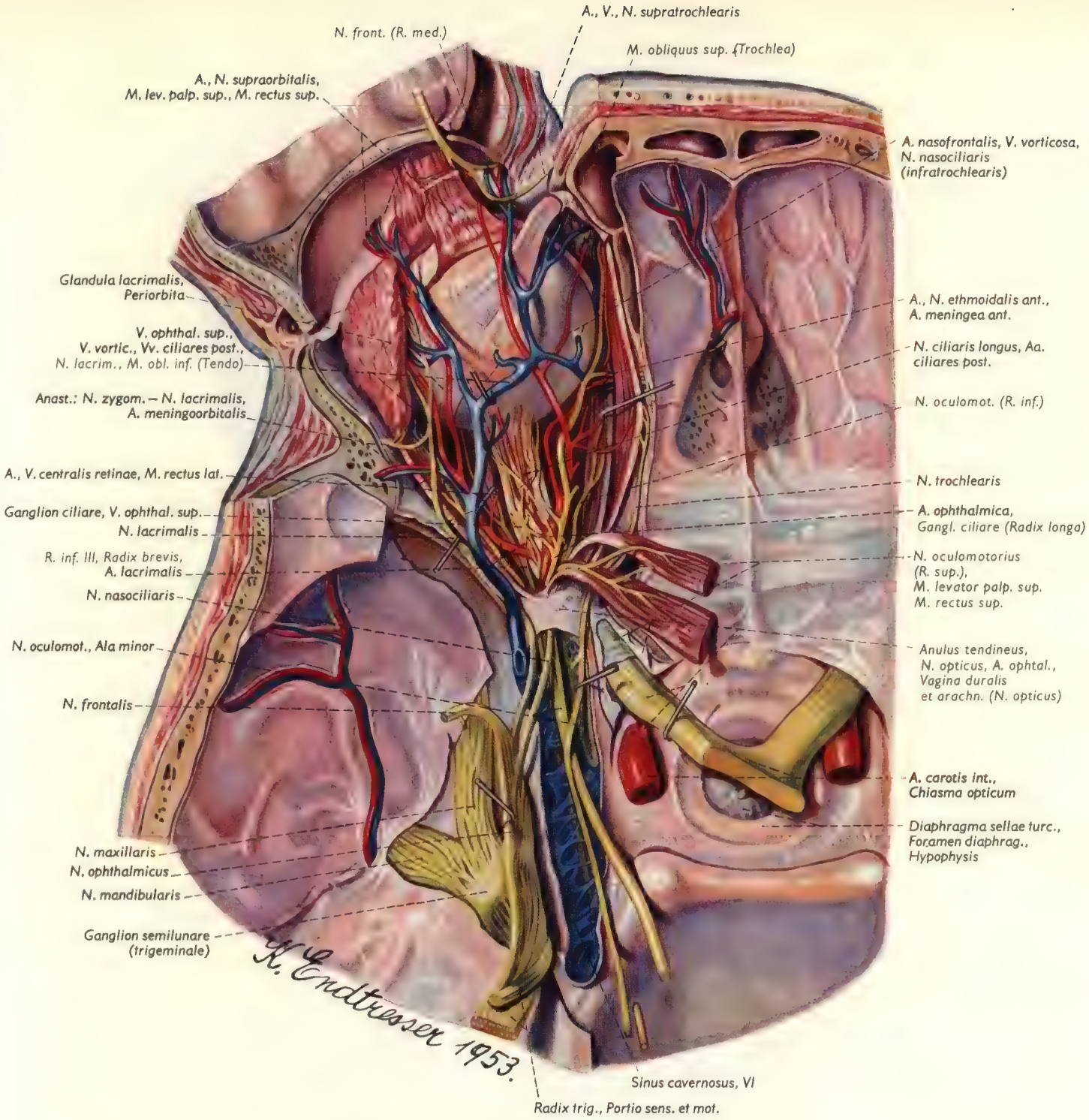

Fig. 217. Le contenu de l'orbite mis en évidence après la résection de la paroi orbitale supérieure et l'ouverture de la fissure orbitaire supérieure; vue d'en haut. Le muscle releveur de la paupière supérieure a été sectionné et rabattu en arrière.

Fig. 215 (à gauche, en haut). Les muscles, les nerfs et les vaisseaux de l'orbite; vue supérieure après la résection de la paroi supérieure de l'orbite.

Fig. 216 (à gauche, en bas). Le contenu de l'orbite disséqué après résection de la paroi supérieure; vue supérieure. Les nerfs de la région du sinus caverneux; la région hypophysaire; vue supérieure.

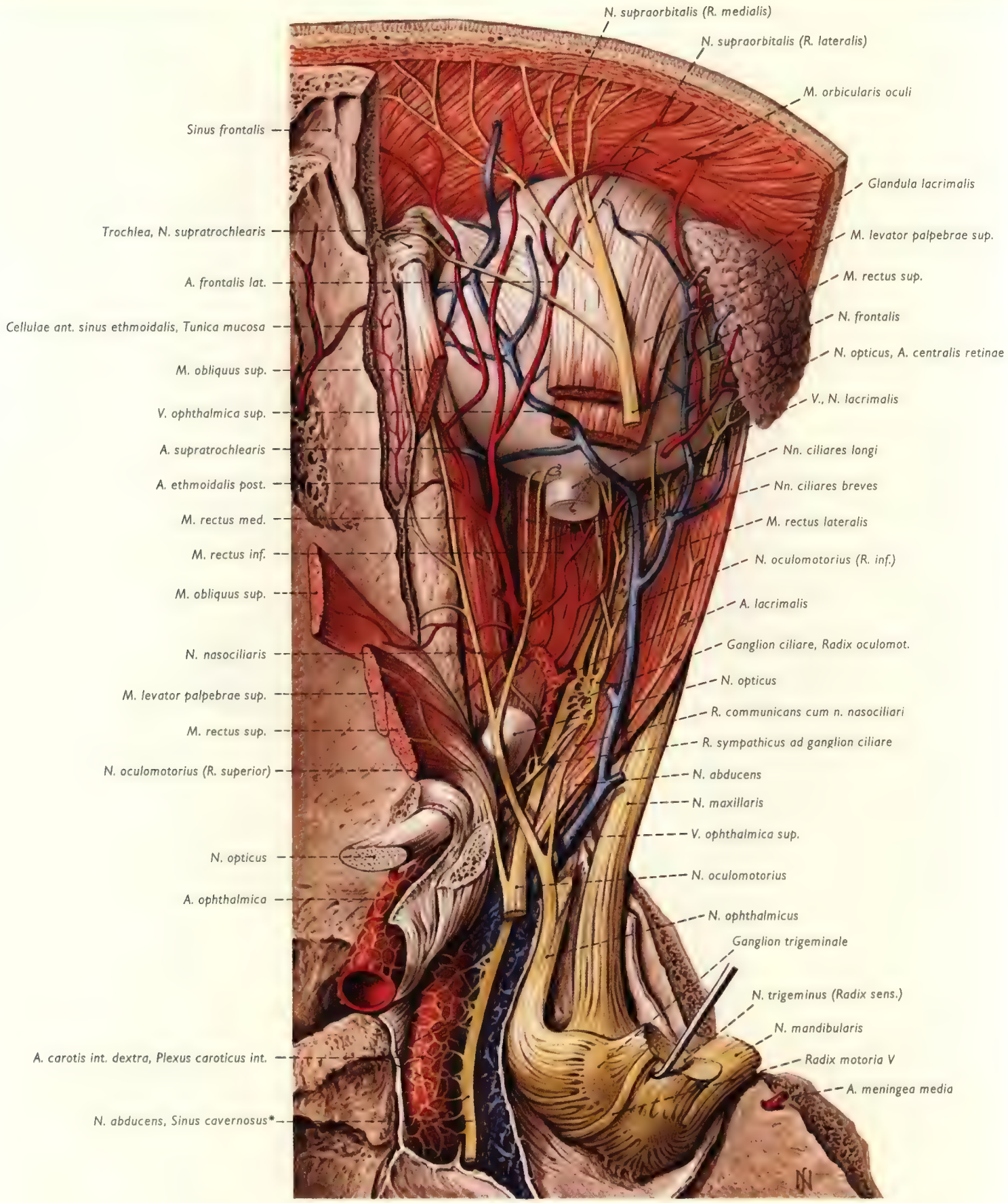

* Fibres sympathiques unissant le plexus carotidien interne du sinus caverneux et le nerf abducens

Fig. 218. L'orbite droite ouverte par au-dessus. La paroi supérieure de l'orbite et l'écaille de l'os frontal sont enlevées pour montrer la distribution du premier rameau terminal du nerf trijumeau. Le nerf trijumeau et le ganglion trigéminal sont réclinés en haut.

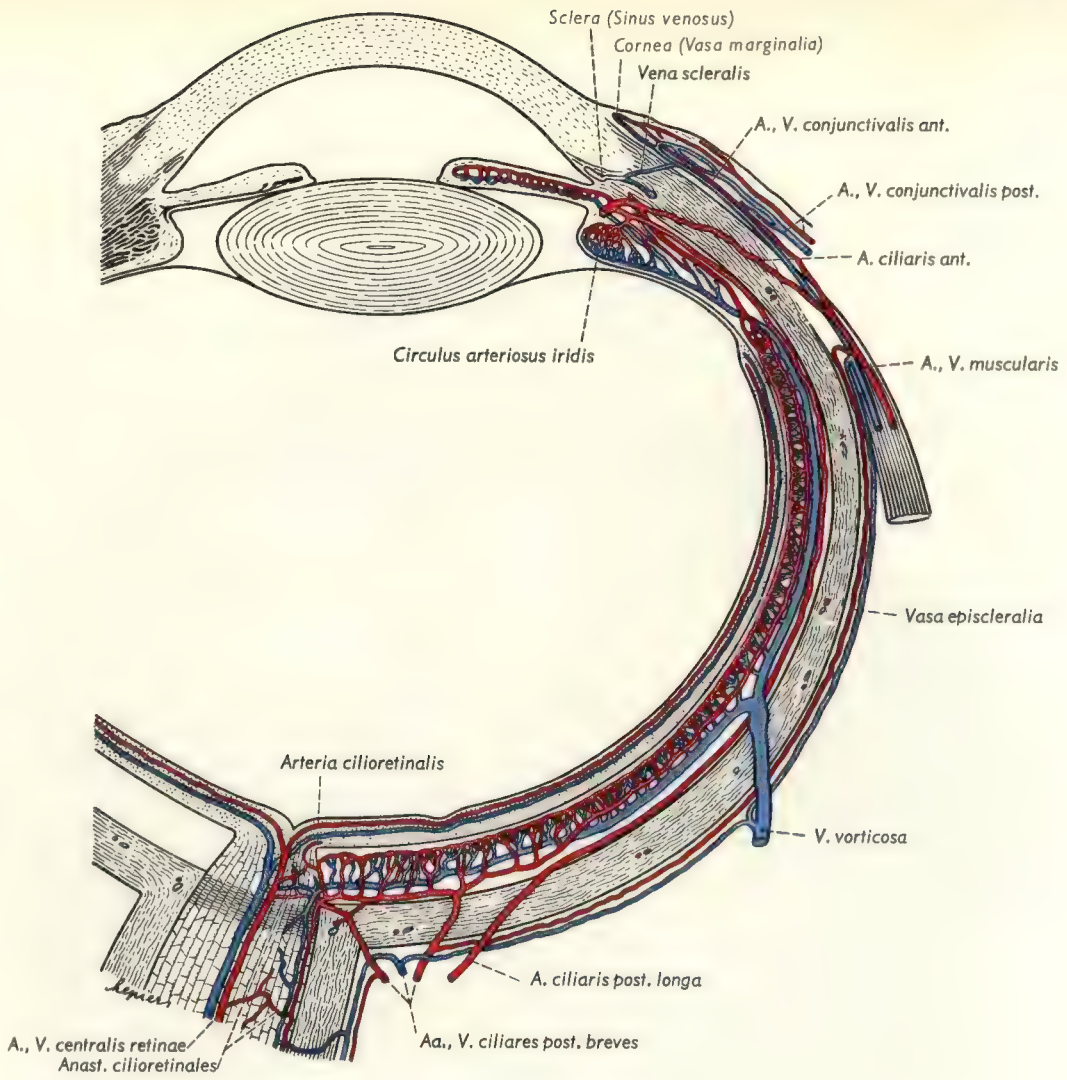

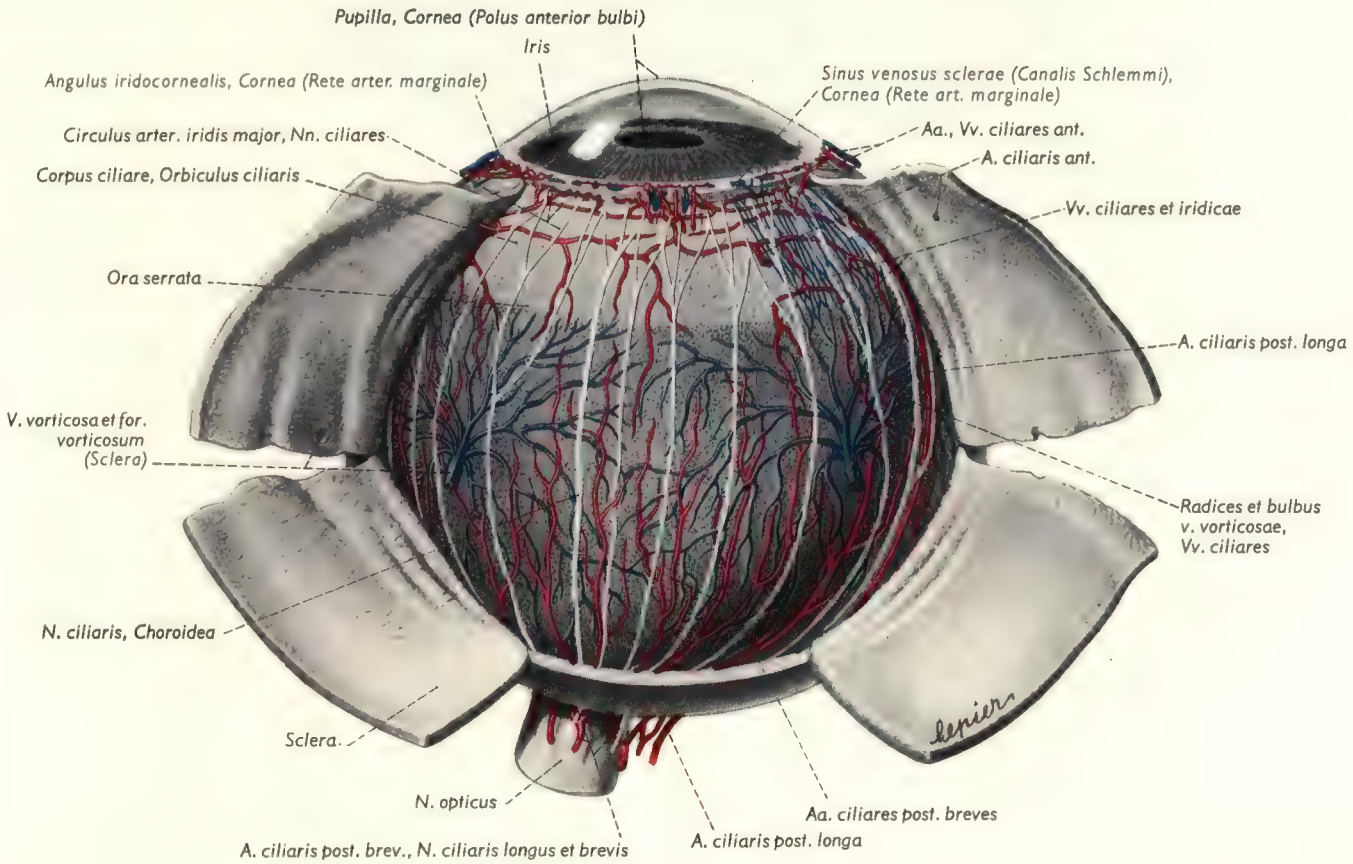

Fig. 219 (en haut). Vaisseaux sanguins du globe oculaire. Représentation schématique (d'après Th. Leber).

Fig. 220 (en bas). Le globe oculaire droit vu par au-dessus. La sclérotique a été réclinée et les vaisseaux et les nerfs de la choroïde sont mis en évidence.

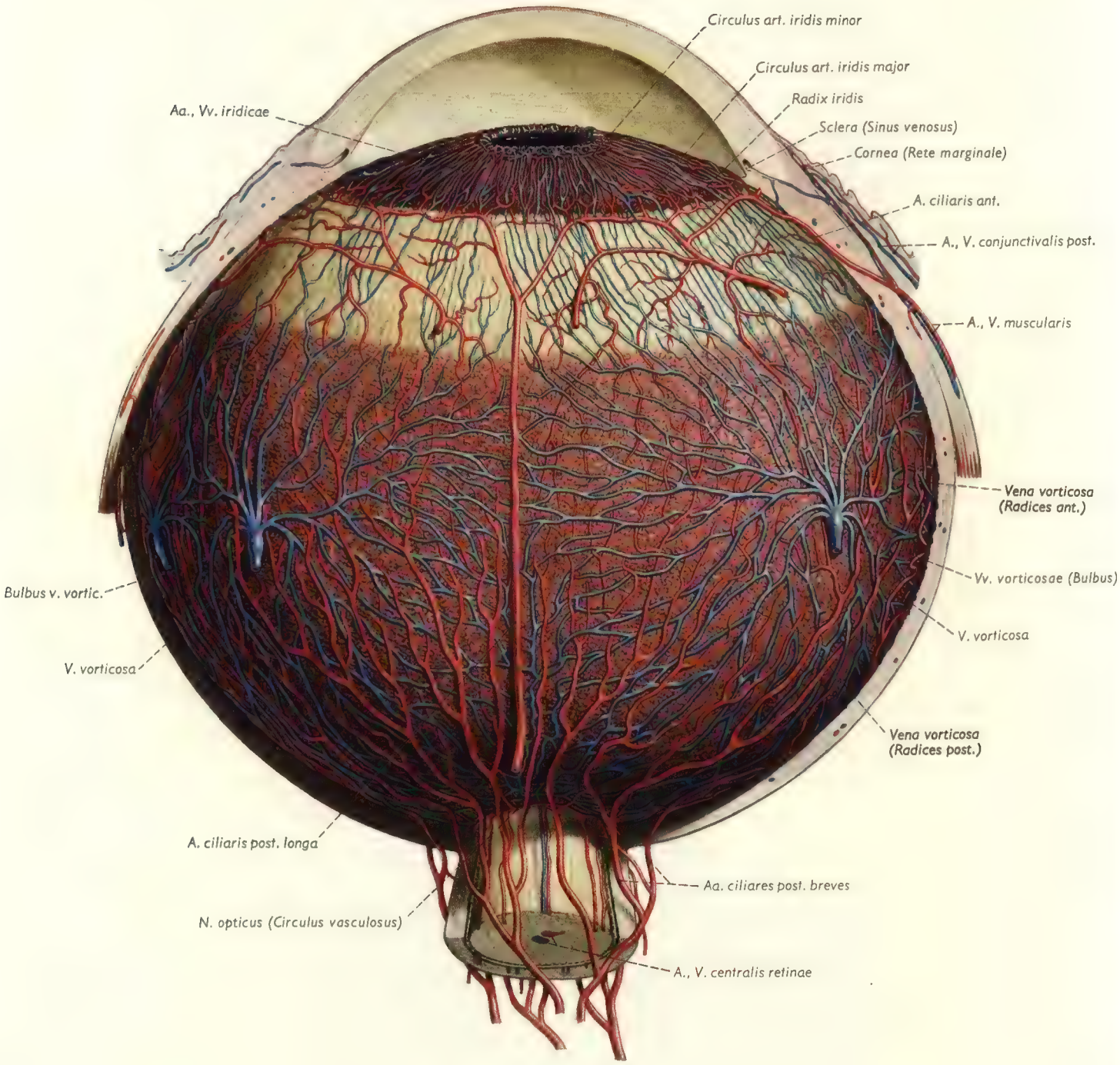

Fig. 221. Les vaisseaux du globe oculaire au niveau de la choroïde (représentation schématique).

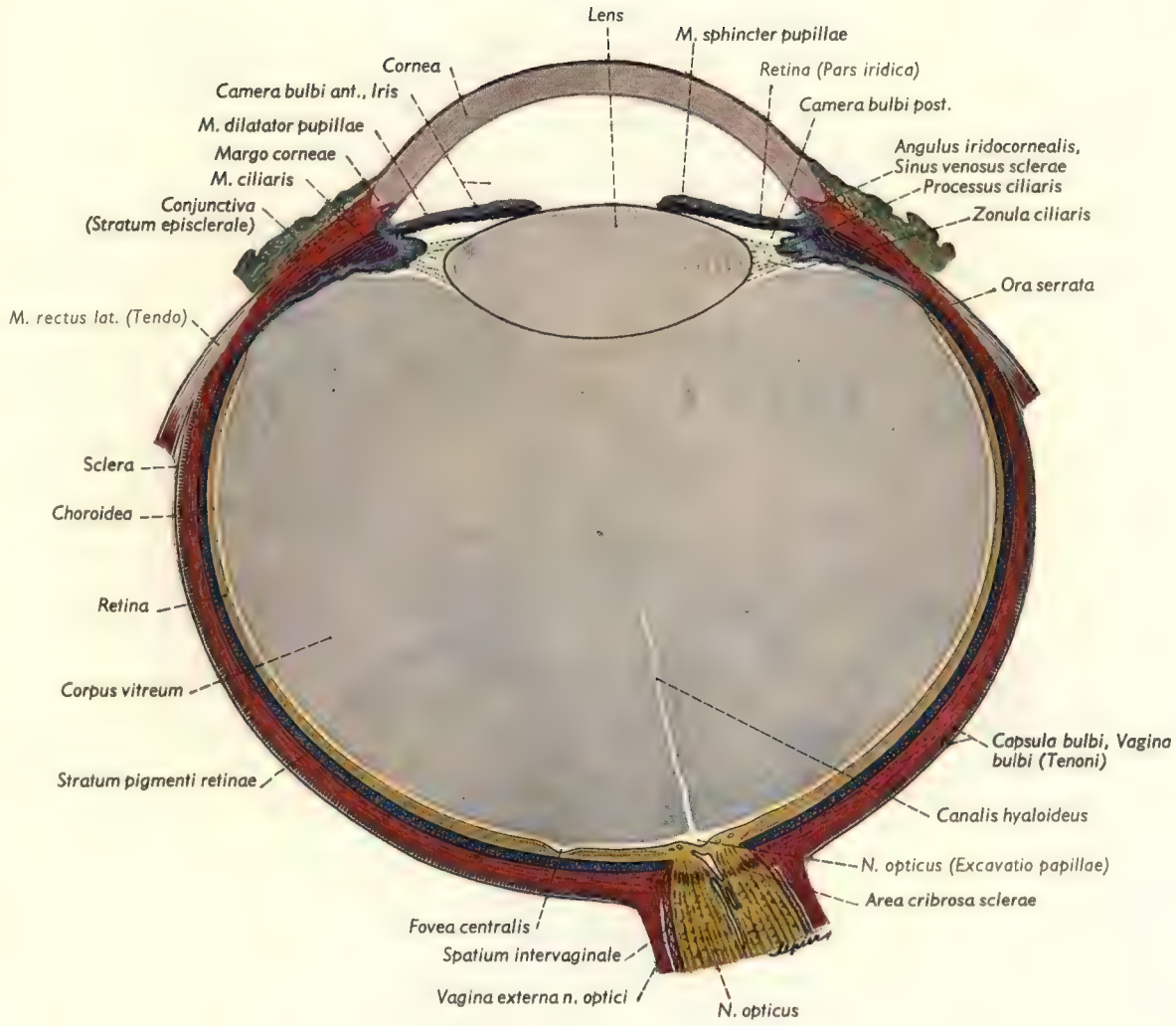

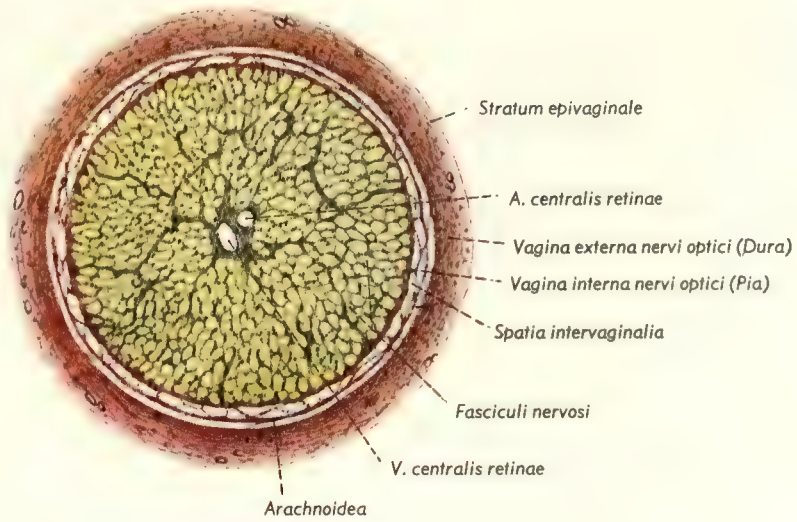

Fig. 222 (en haut). Coupe horizontale du globe oculaire gauche. Les tuniques du globe oculaire sont représentées par des couleurs différentes.

Fig. 223 (en bas). Coupe transversale par la partie antérieure du nerf optique.

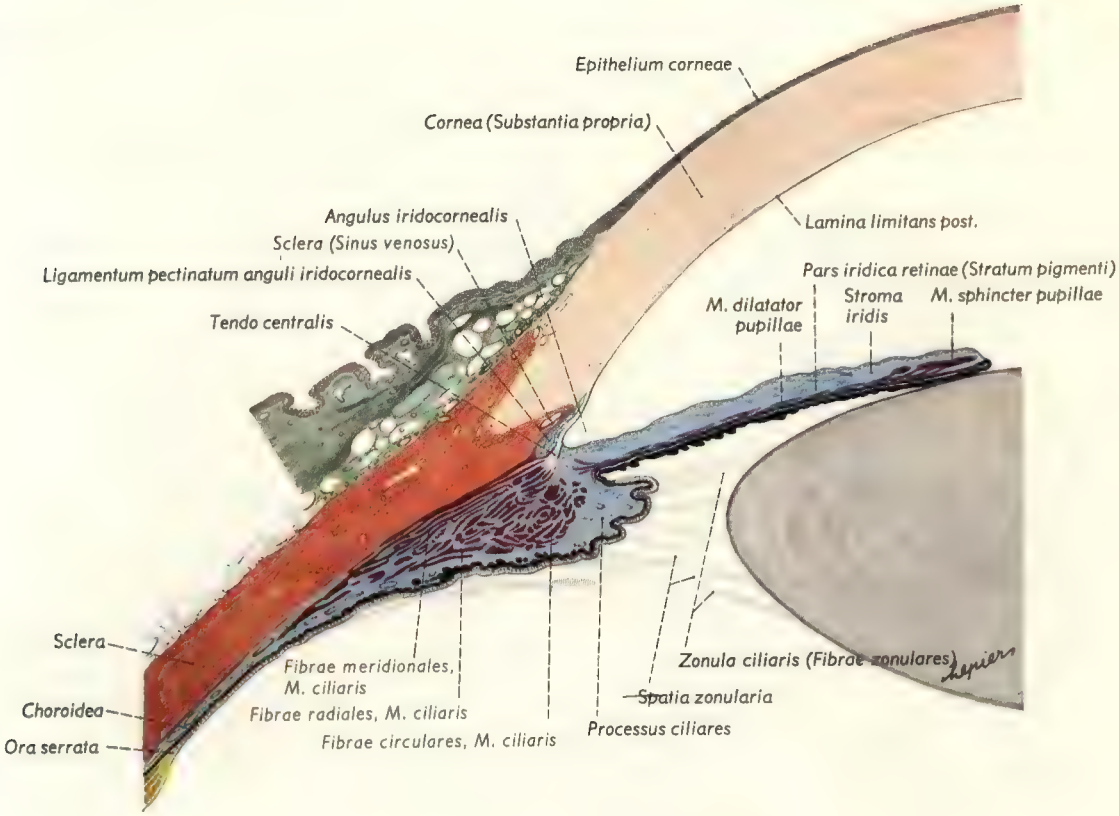

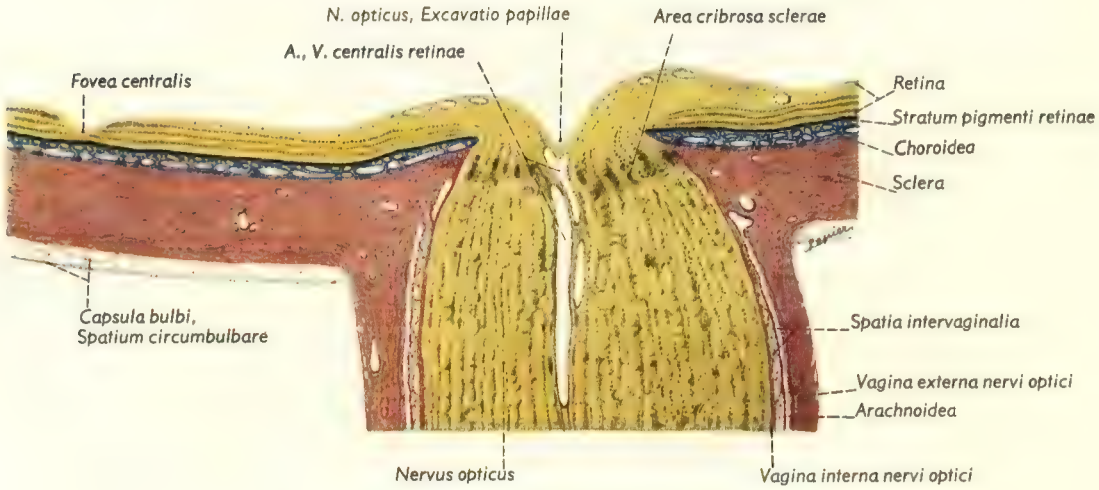

Fig. 224 (en haut). Coupe horizontale par la partie antérieure du globe oculaire.

Fig. 225 (en bas). Coupe horizontale passant par la papille du nerf optique. Les trois tuniques du globe oculaire sont représentées par des couleurs différentes. Papille du nerf optique et fovea centralis.

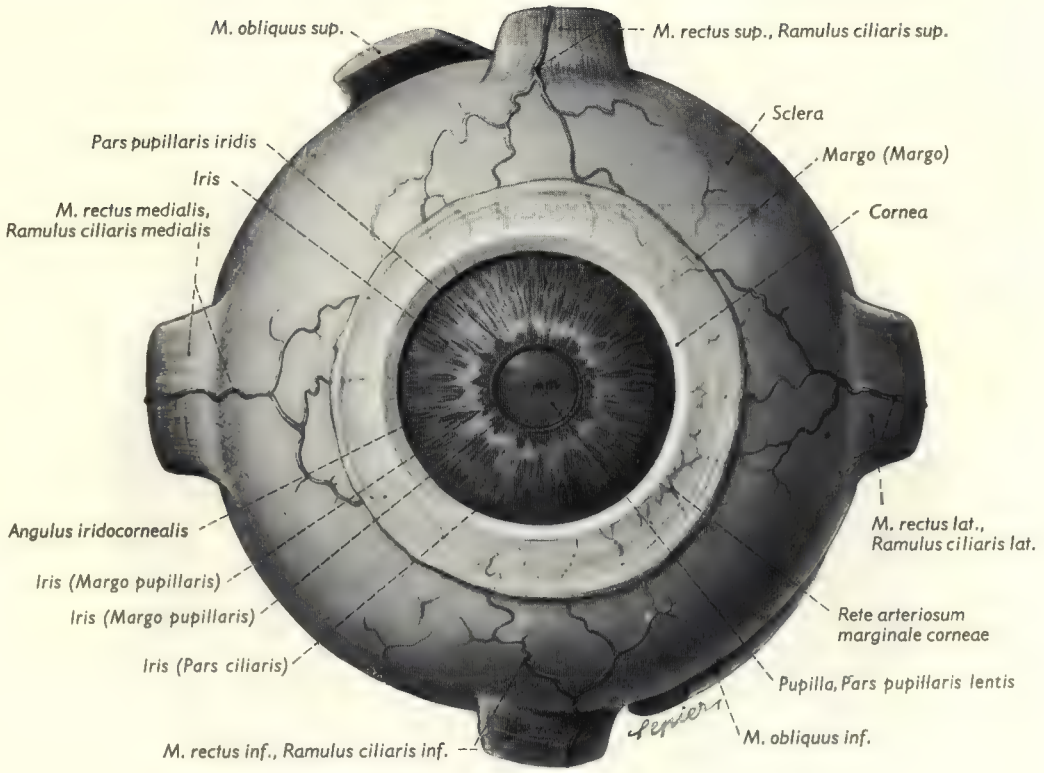

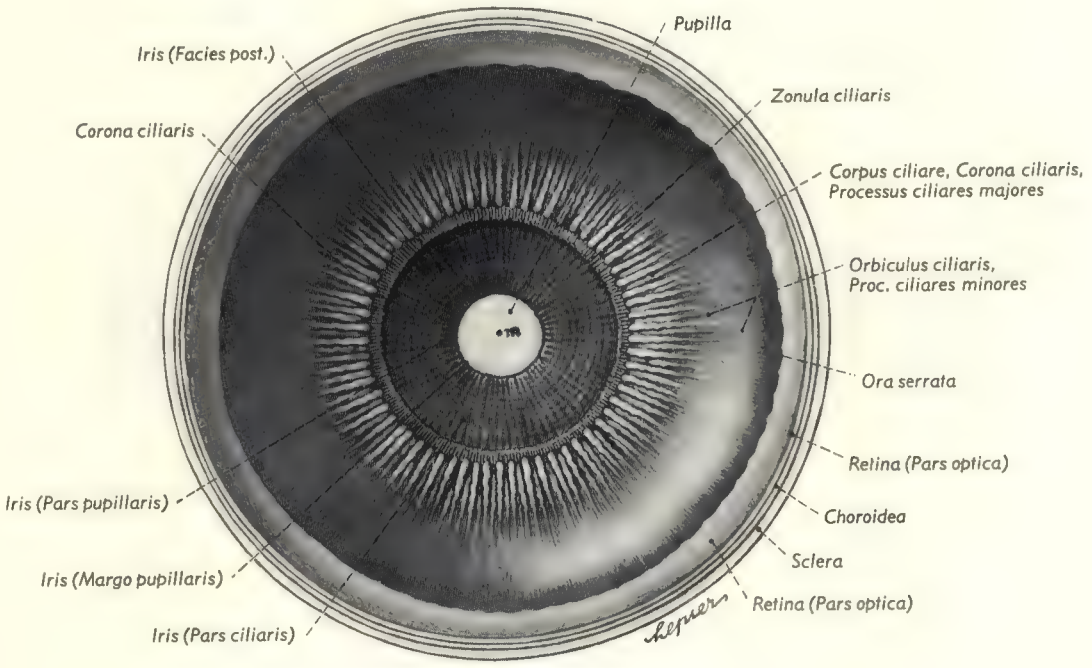

m = centre de la face postérieure de la cornée

Fig. 226 (en haut). Le globe oculaire gauche, vue antérieure. La cornée sectionnée à la circonférence du limbe, a été enlevée; après l'ouverture de la chambre antérieure de l'oeil, mise à nu de l'iris.

Fig. 227 (en bas). La portion antérieure du globe oculaire; vue postérieure.

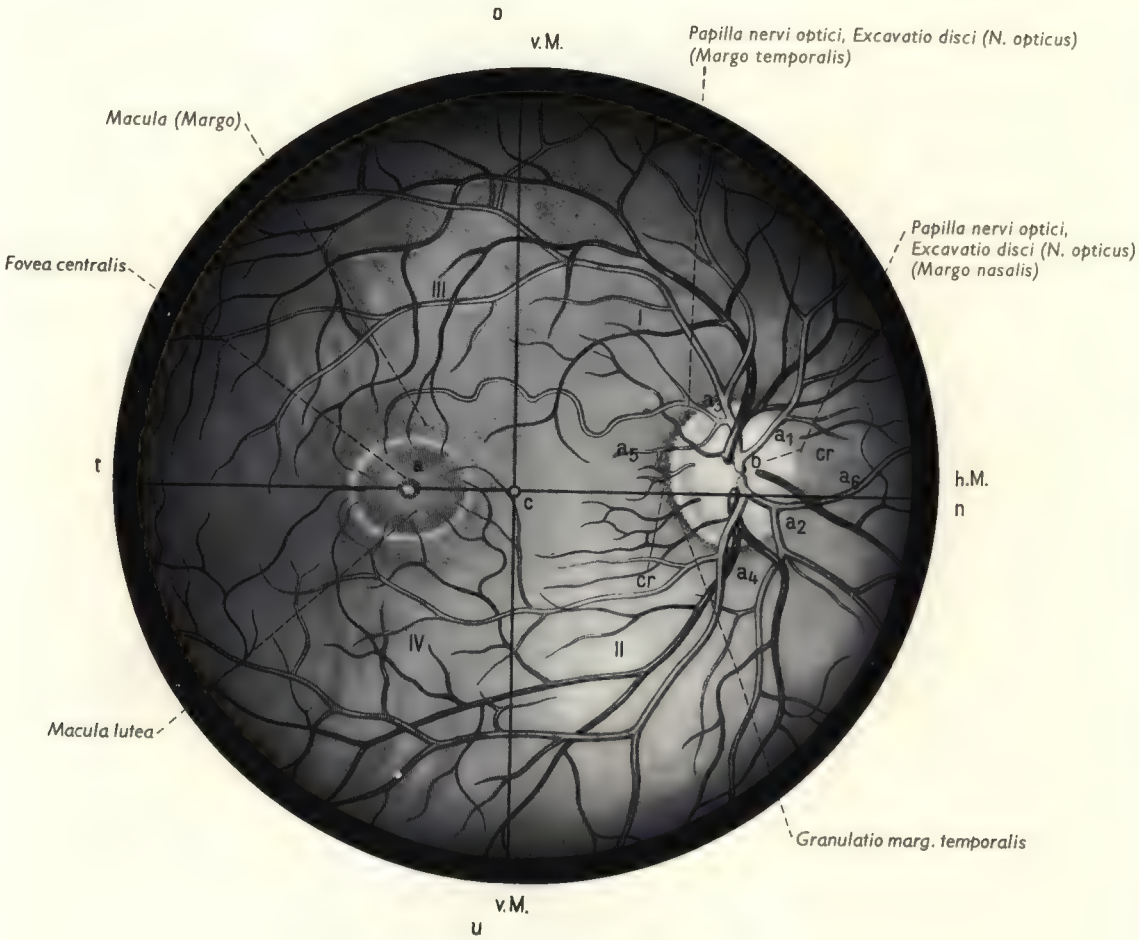

a = Fovea centralis
a_1 = Arteriola nasalis retinae sup.
a_2 = Arteriola nasalis retinae inf.
a_3 = Arteriola temporalis sup.
a_4 = Arteriola temporalis inf.
a_5 = Arteriolae maculares
a_6 = Arteriola medialis retinae
b = Papilla (Discus) n. optici, Excavatio papillae
c = le centre du fond de l'oeil (pôle postérieur du globe oculaire)
cr = anastomoses cilio-rétiniennes
h.M = le méridien horizontal

n = le secteur nasal du fond de l'oeil
o = le secteur supérieur du fond de l'oeil
t = le secteur temporal du fond de l'oeil
u = le secteur inférieur du fond de l'oeil
v.M = le méridien vertical

I = le champ nasal supérieur du fond de l'oeil
II = le champ nasal inférieur du fond de l'oeil
III = le champ temporal inférieur du fond de l'oeil
IV = le champ temporal inférieur du fond de l'oeil

Fig. 228. Le fond de l'oeil chez le vivant; image ophtalmoscopique.

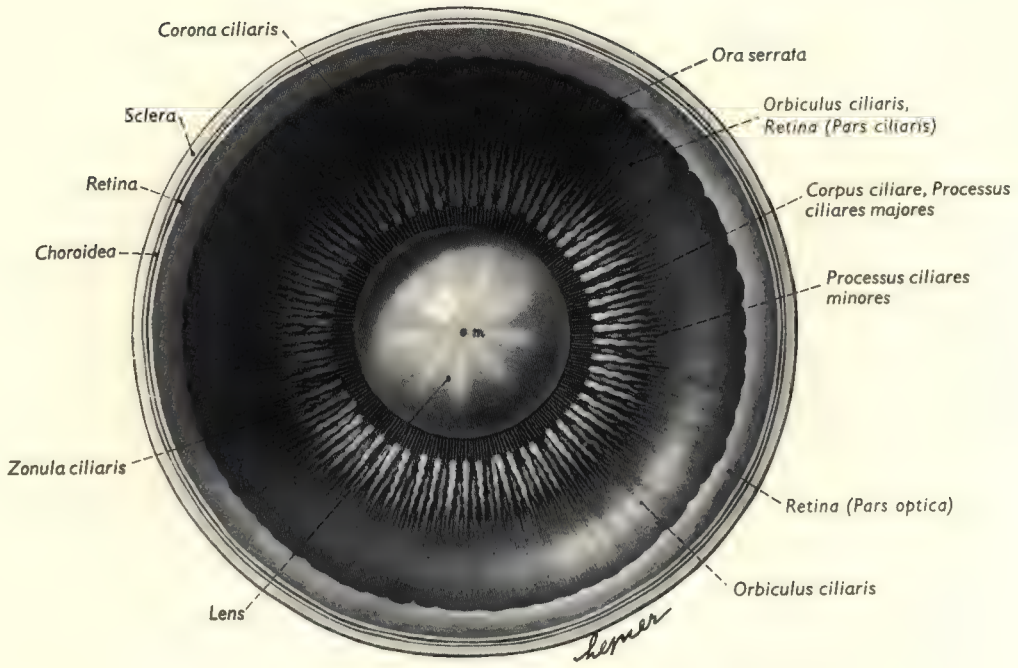

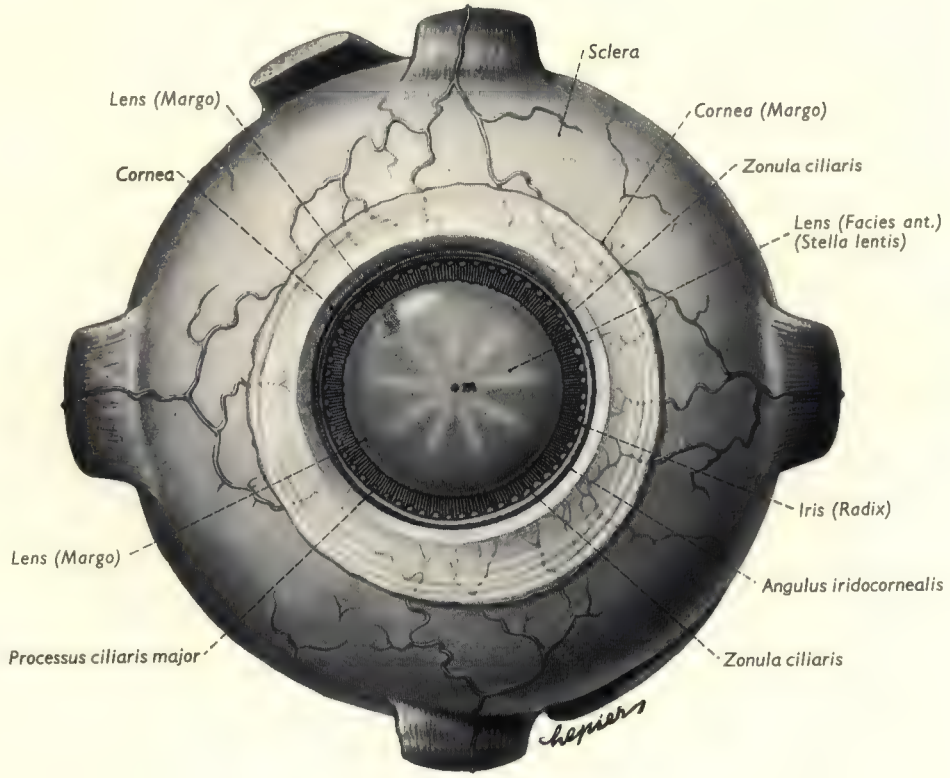

Fig. 229 (en haut). La moitié antérieure du globe oculaire; vue postérieure. Le corps vitré a été enlevé.

Fig. 230 (en bas). Vue antérieure du cristallin et de son ligament suspenseur. Sur le globe oculaire gauche, l'iris, sectionné le long de la grande circonférence, a été enlevé; mise à nu du cristallin.

Le cou

Le squelette, les muscles et les espaces viscéraux

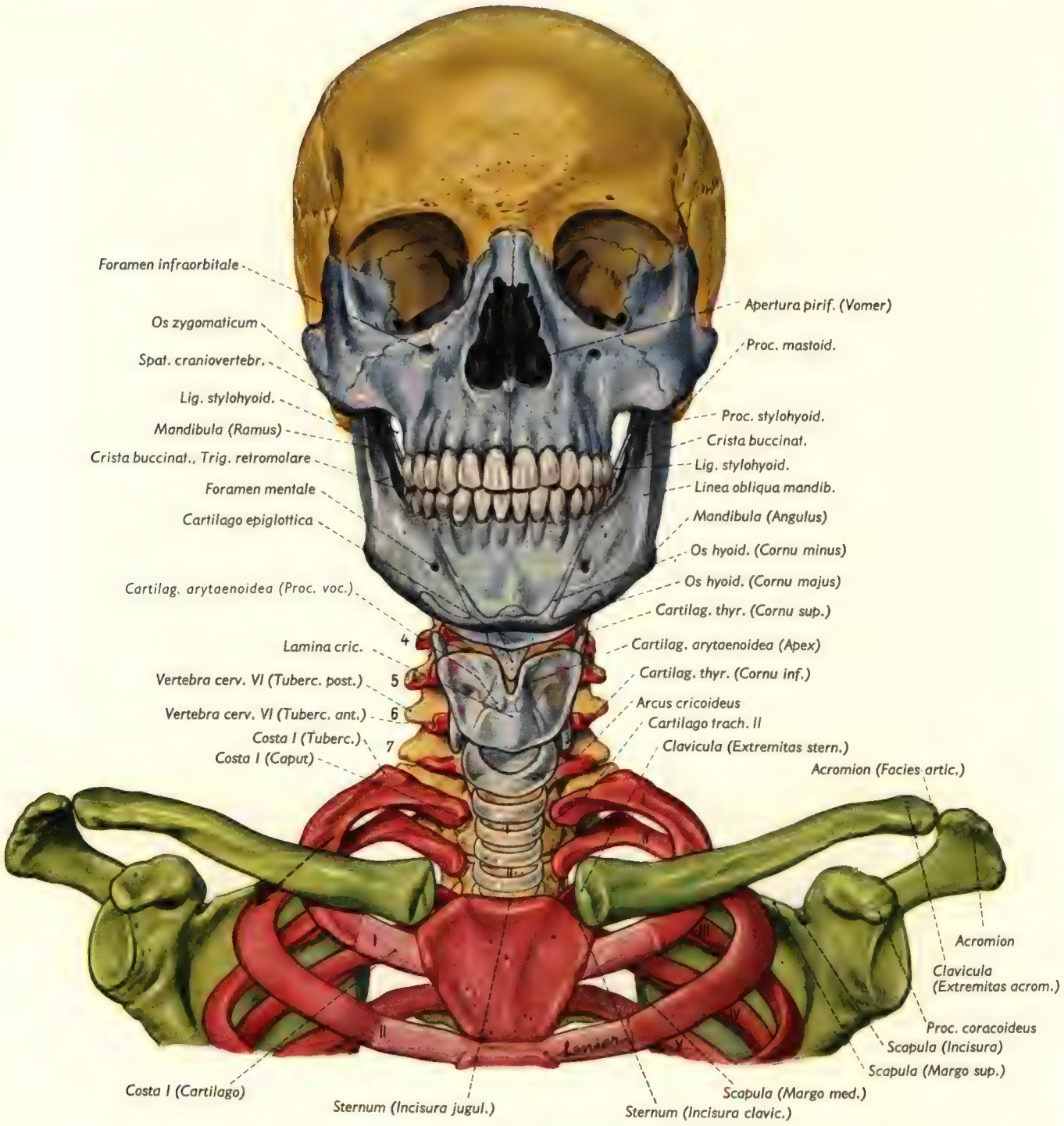

Bleu	= le squelette viscéral du crâne avec les formations branchiales	Vert	= les os de la ceinture du membre supérieur
Jaune	= le squelette neural du crâne; le squelette axial avec les éléments neuraux des vertèbres cervicales (le corps et les arcs vertébraux)	1-7	= les processus transverses des vertèbres cervicales 4 à 7
Rouge	= les éléments pariétaux (les côtes et respectivement les rudiments costaux)	I-V	= les côtes 1 à 5 avec les vertèbres thoraciques correspondantes; flèche dans le défilé costo-claviculaire droit

Fig. 231. Le squelette du cou et de la tête en vue ventrale.

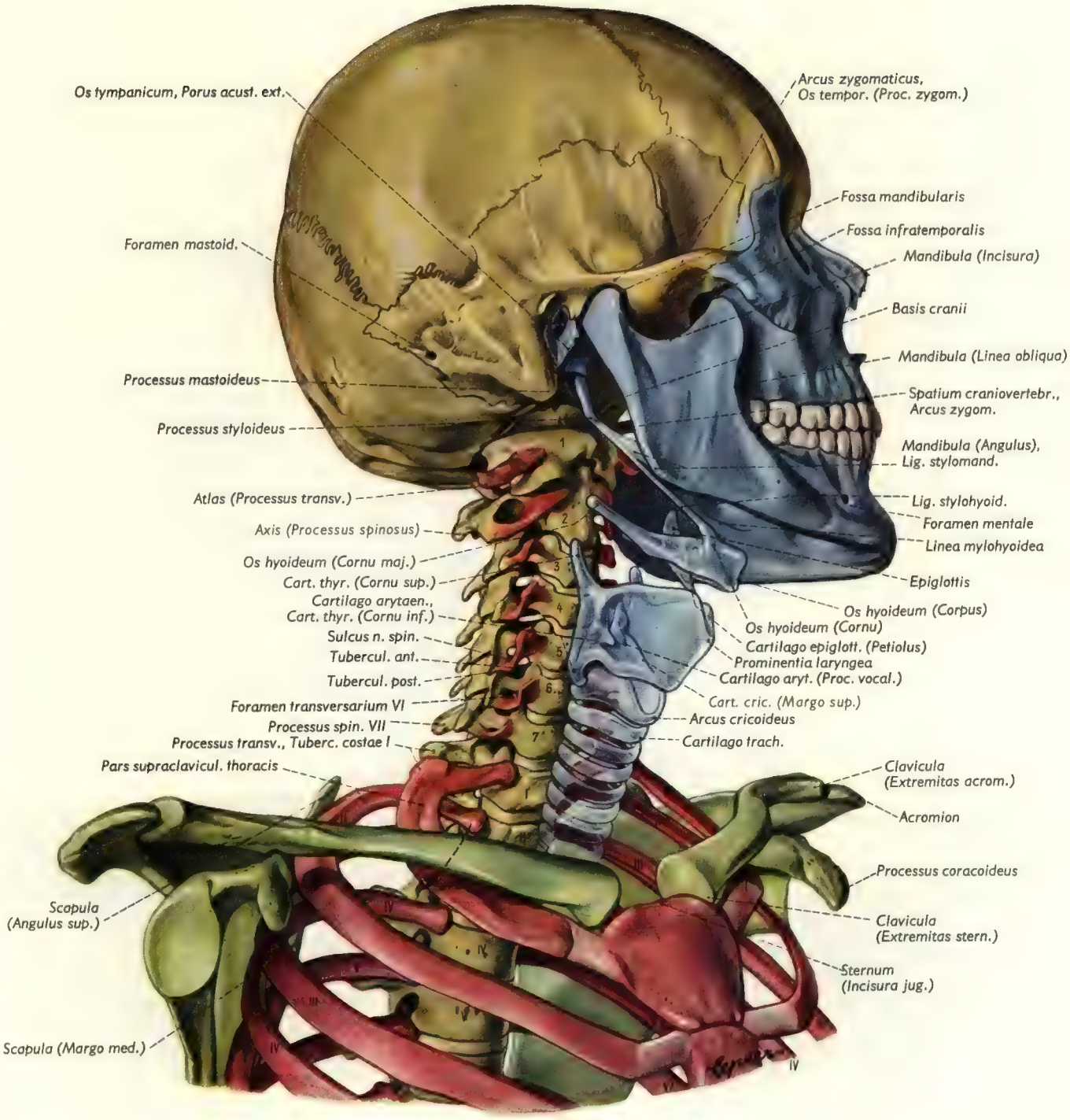

Pour la légende des couleurs, voir figure 231

1-7 = le corps des 7 vertèbres cervicales
I-V = les côtes 1 à 5 avec les vertèbres thoraciques correspondantes, flèche dans le défilé costo-claviculaire droit

Fig. 232. Le squelette du cou et de la tête. Vue latérale doite; la tête est tournée légèrement vers la gauche.

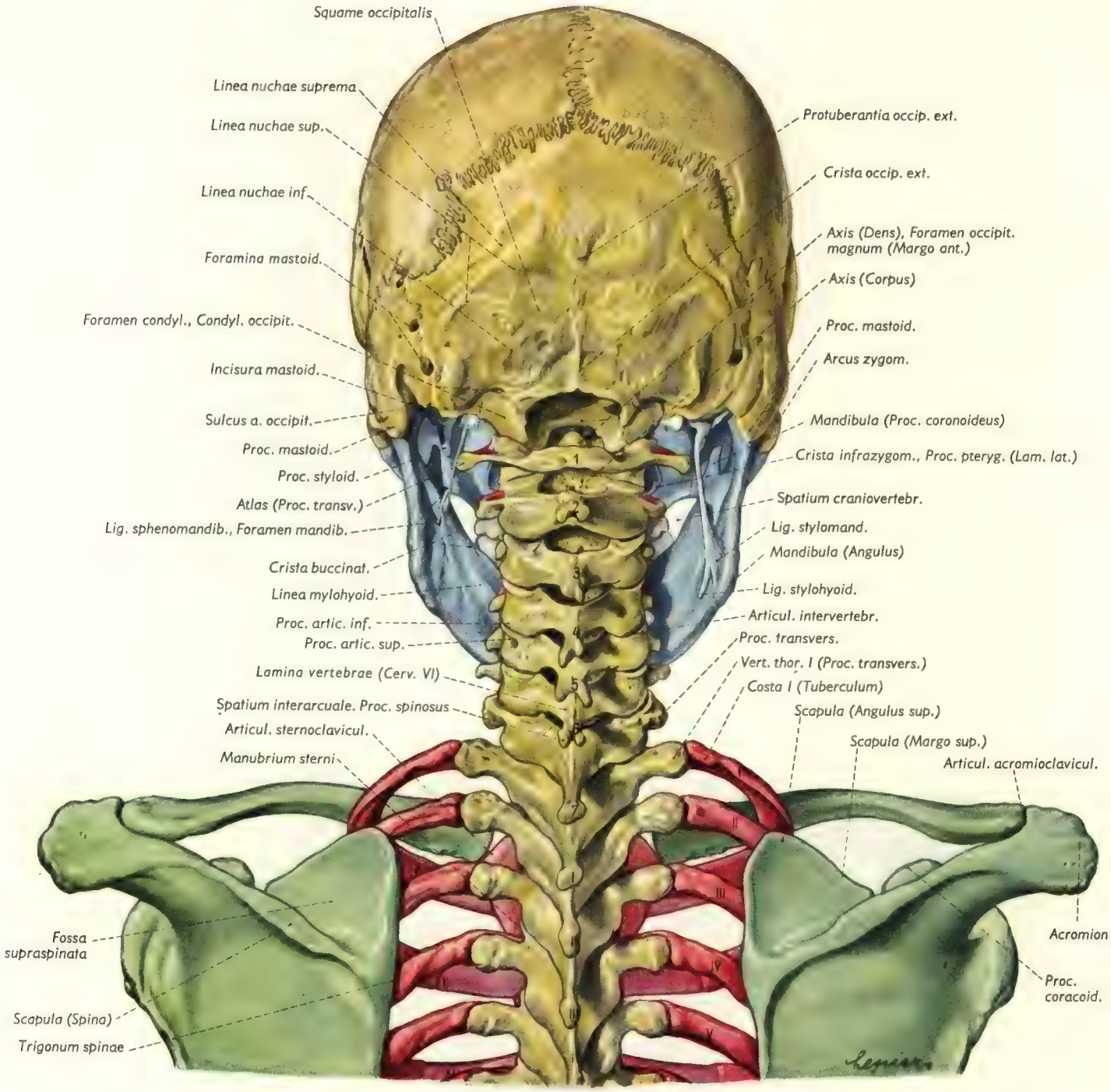

1-7 = le processus épineux des sept vertèbres cervicales
I-V = le processus épineux des quatre premières vertèbres thoraciques et les cinq premières côtes

Fig. 233. Le squelette du cou et de la tête avec la ceinture du membre supérieur en vue dorsale. La tête en légère flexion.

Fig. 233

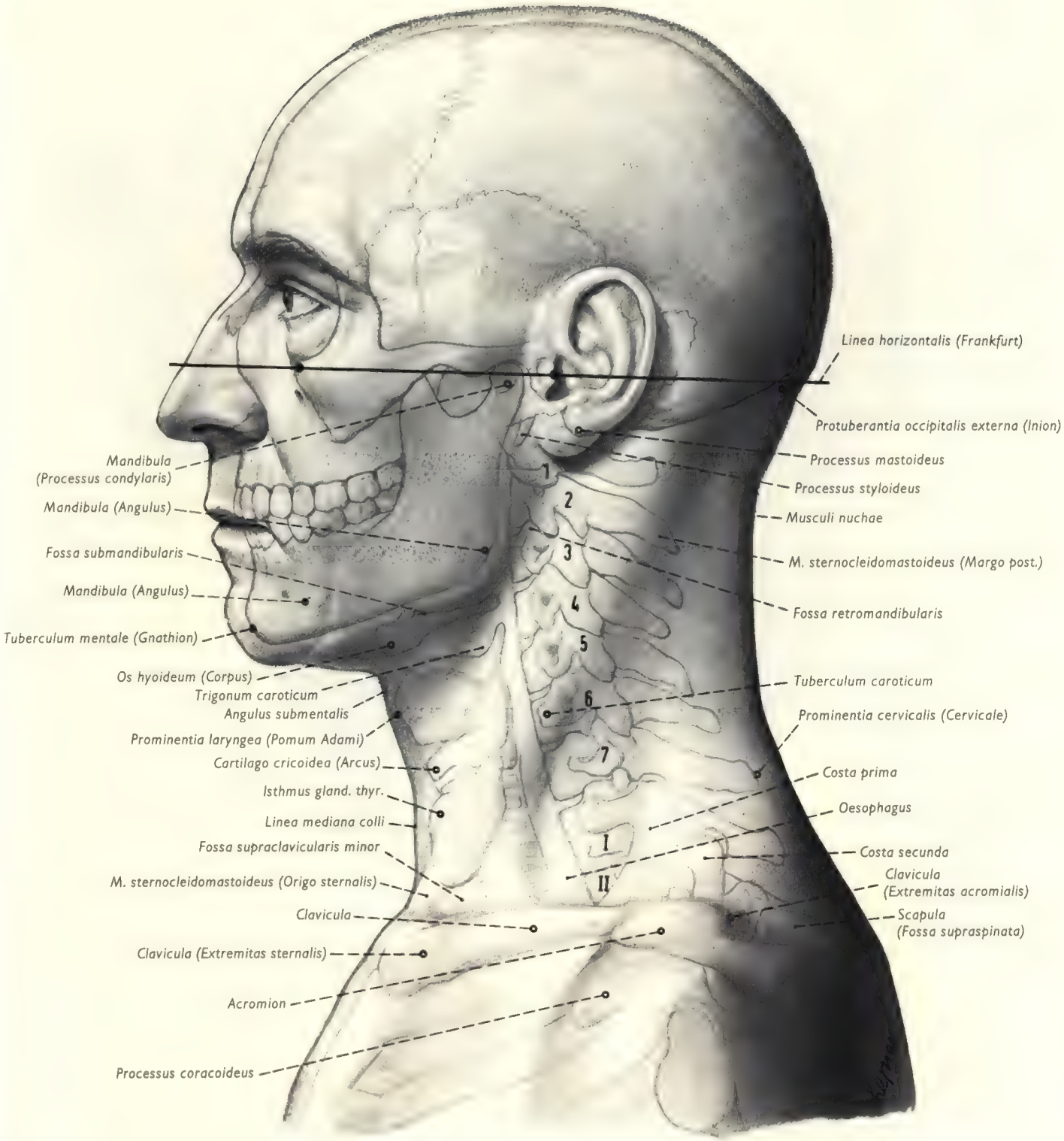

1-7 = les sept vertèbres cervicales
I, II = la première et la deuxième vertèbres thoraciques

Fig. 234. La morphologie superficielle du cou (vue latérale gauche avec la projection du squelette et des viscères). Les éléments palpables du squelette sont indiqués par 0.

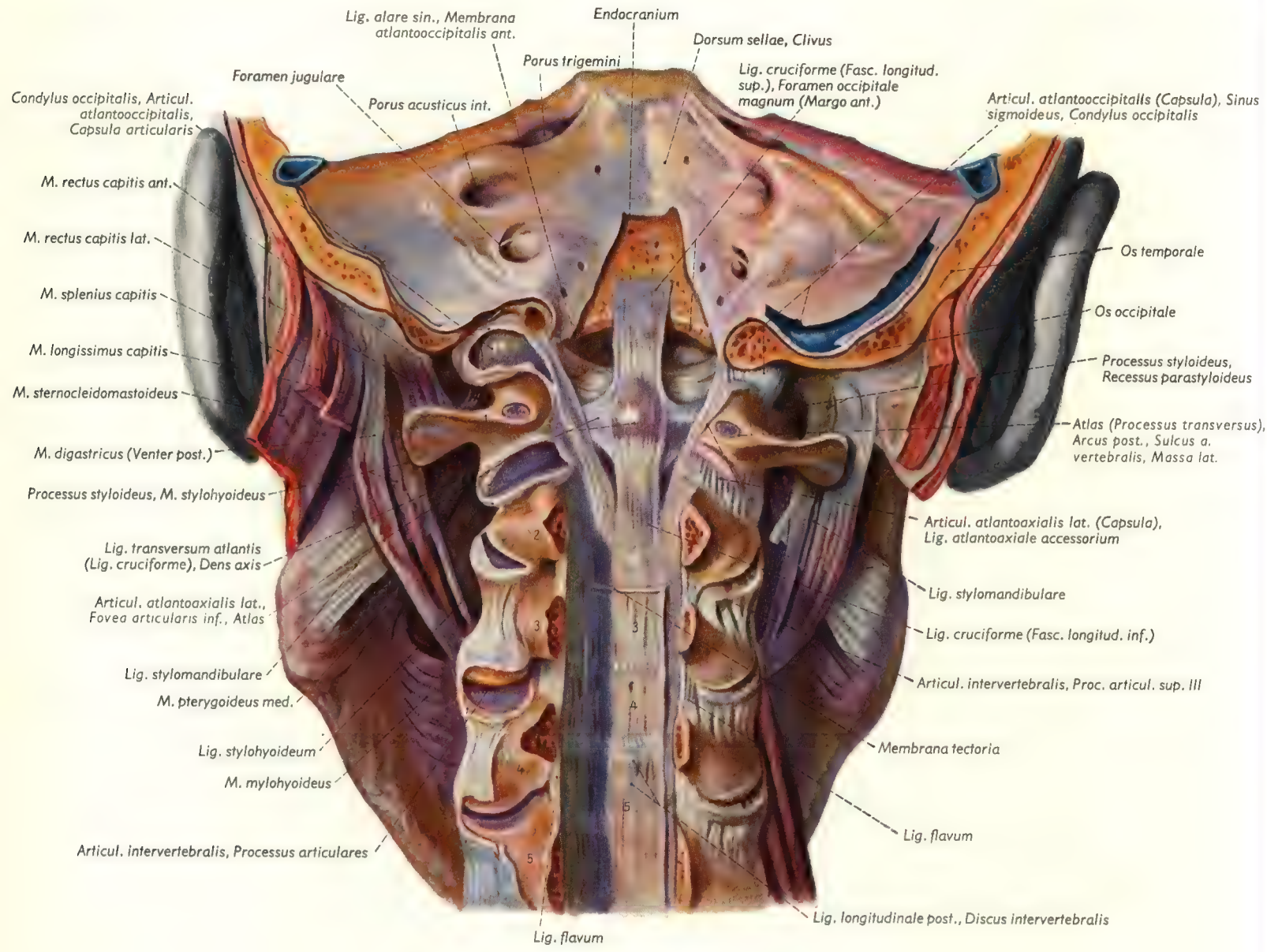

Fig. 235. Vue postérieure des articularions de la tête; les vertèbres cervicales supérieures ont été réséquées en arrière des processus articulaires. Côté droit, les capsules articulaires restent en place; côté gauche, les articulations sont ouvertes. La membrane tectoria a été enlevée de la paroi antérieure du canal vertébral; ainsi, sont bien mis en évidence les ligaments propres des articulations de la tête (le ligament cruciforme et les ligaments alaires). (Dessiné par K. Endtresser, 1951).

Fig. 235

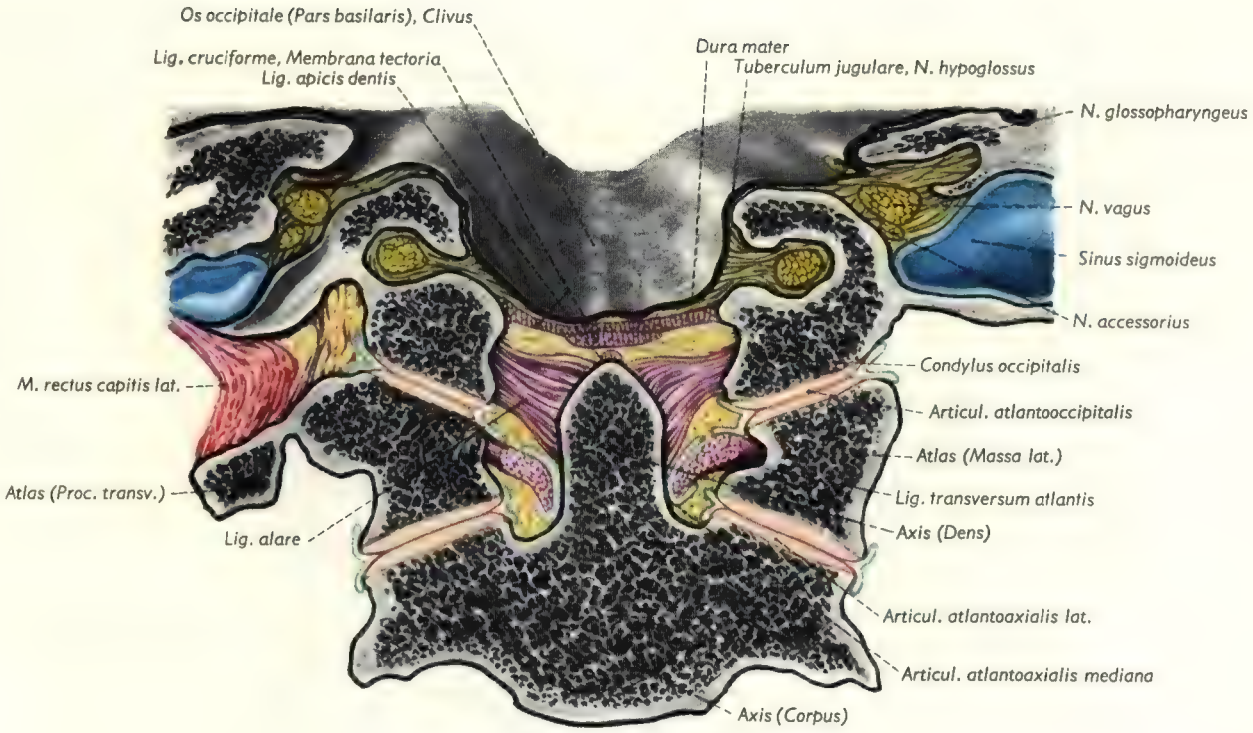

Fig. 236. Coupe frontale par la région des articulations de la tête; vue postérieure de la coupe.

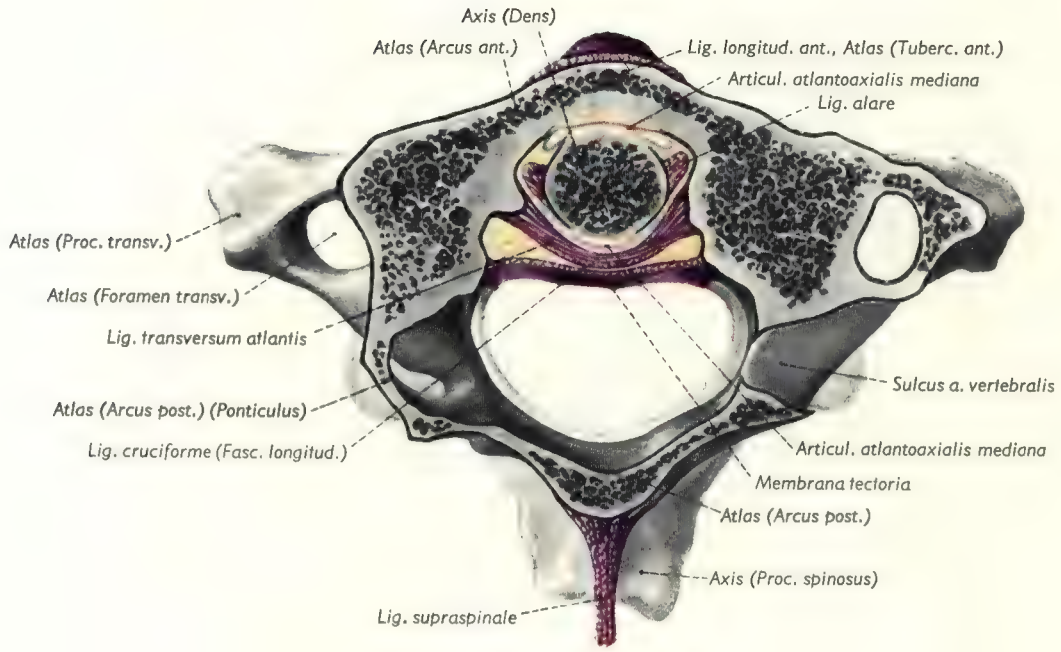

Fig. 237. Coupe horizontale par la région des articulations de la tête au niveau de l'atlas; vue supérieure.

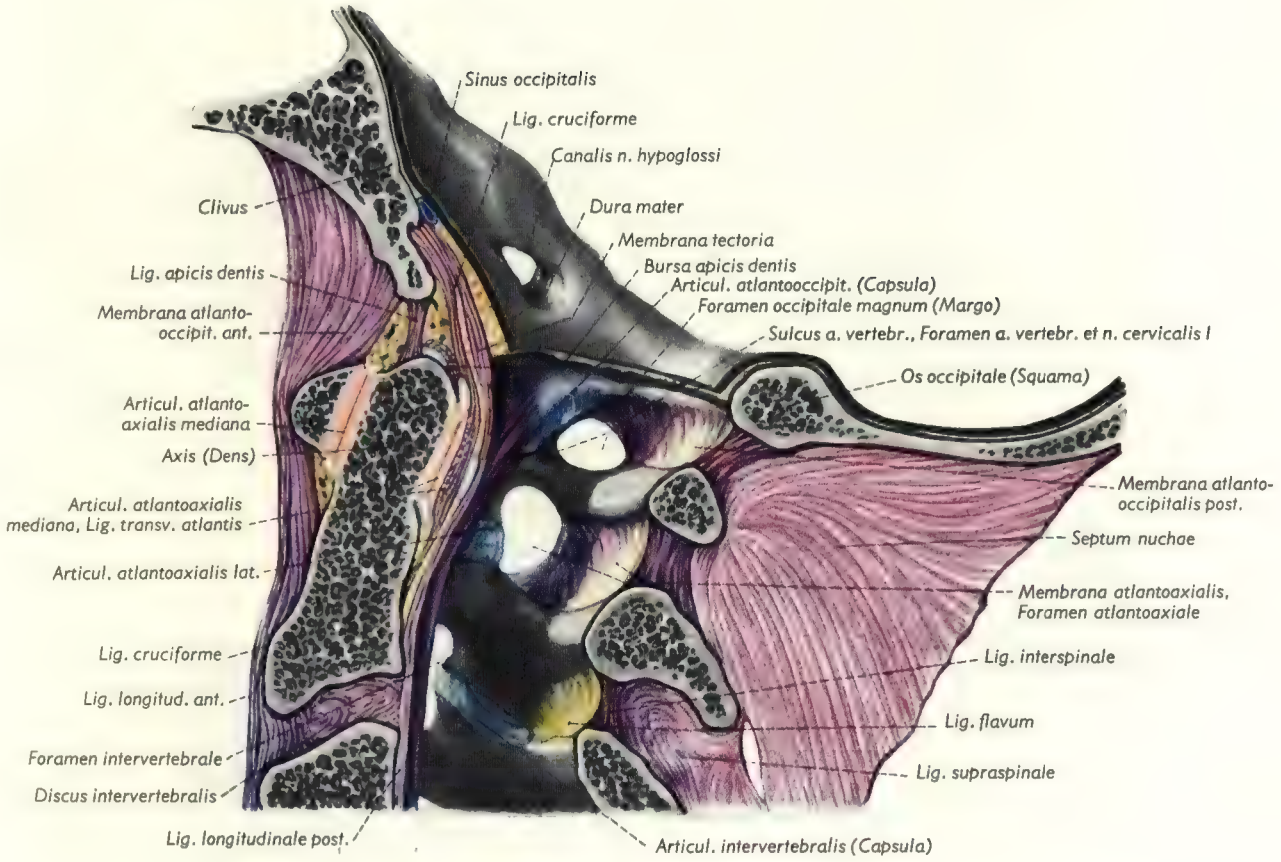

Violet	= l'appareil ligamentaire	Bleu foncé	= la capsule articulaire
Bleu clair	= les membranes synoviales des capsules articulaires et les culs-de-sac de la synoviale	Marron	= le cartilage de la surface articulaire
		Jaune	= les ligaments jaunes

Fig. 238. Coupe sagittale médiane par la région des articulations de la tête; section vue par sa face droite.

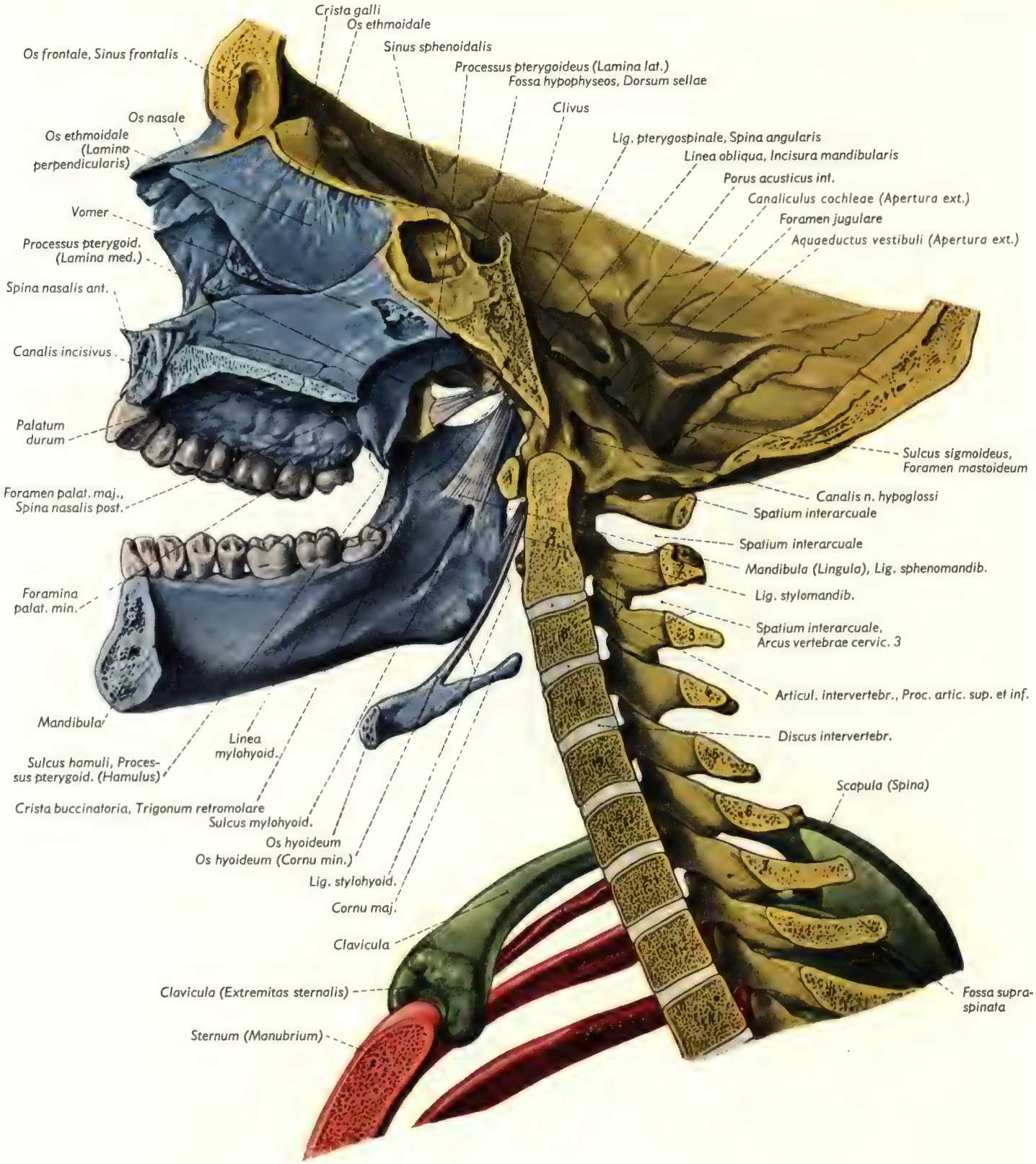

1-7 = le corps vertébral et le processus épineux des sept vertèbres cervicales

I-III = les trois premières côtes et le corps des vertèbres thoraciques correspondantes

Fig. 239. Le squelette de la tête et du cou en coupe sagittale médiane.

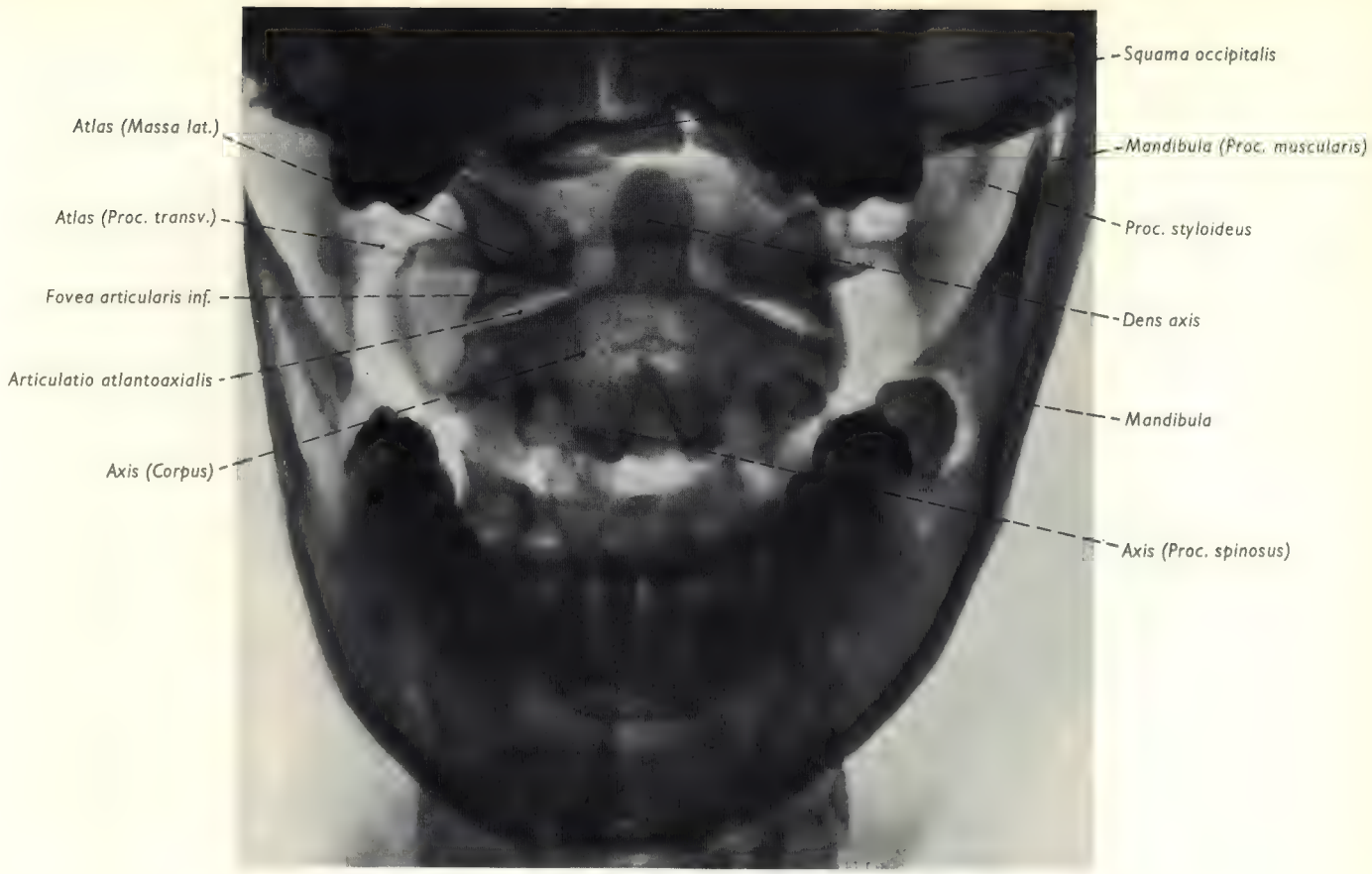

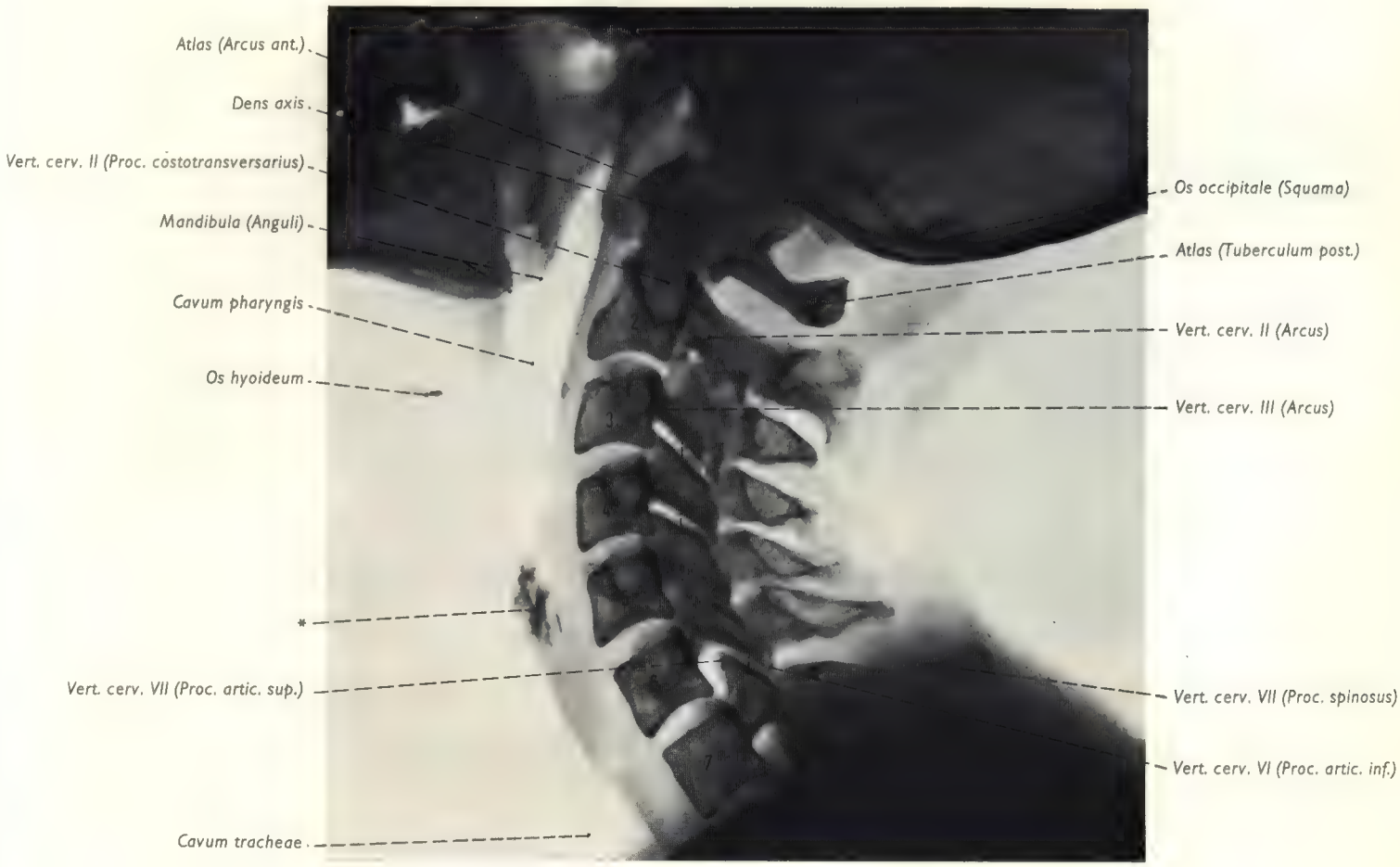

1 = atlas 2-7 = le corps des vertèbres cervicales i = articulations intervertébrales

* = la lame du cartilage cricoïde (partiellement calcifiée)

Fig. 240 (en haut). Radiographie intrabuccale de l'extrémité supérieure de la colonne cervicale; cliché de face. (Dr. L. Wicke, II. Clinique Médicale Universitaire, Vienne).

Fig. 241 (en bas). Radiographie de la colonne cervicale chez l'adulte; cliché de profil, sujet assis, position normale de la tête. (Dr. L. Wicke, II. Clinique Médicale Universitaire, Vienne).

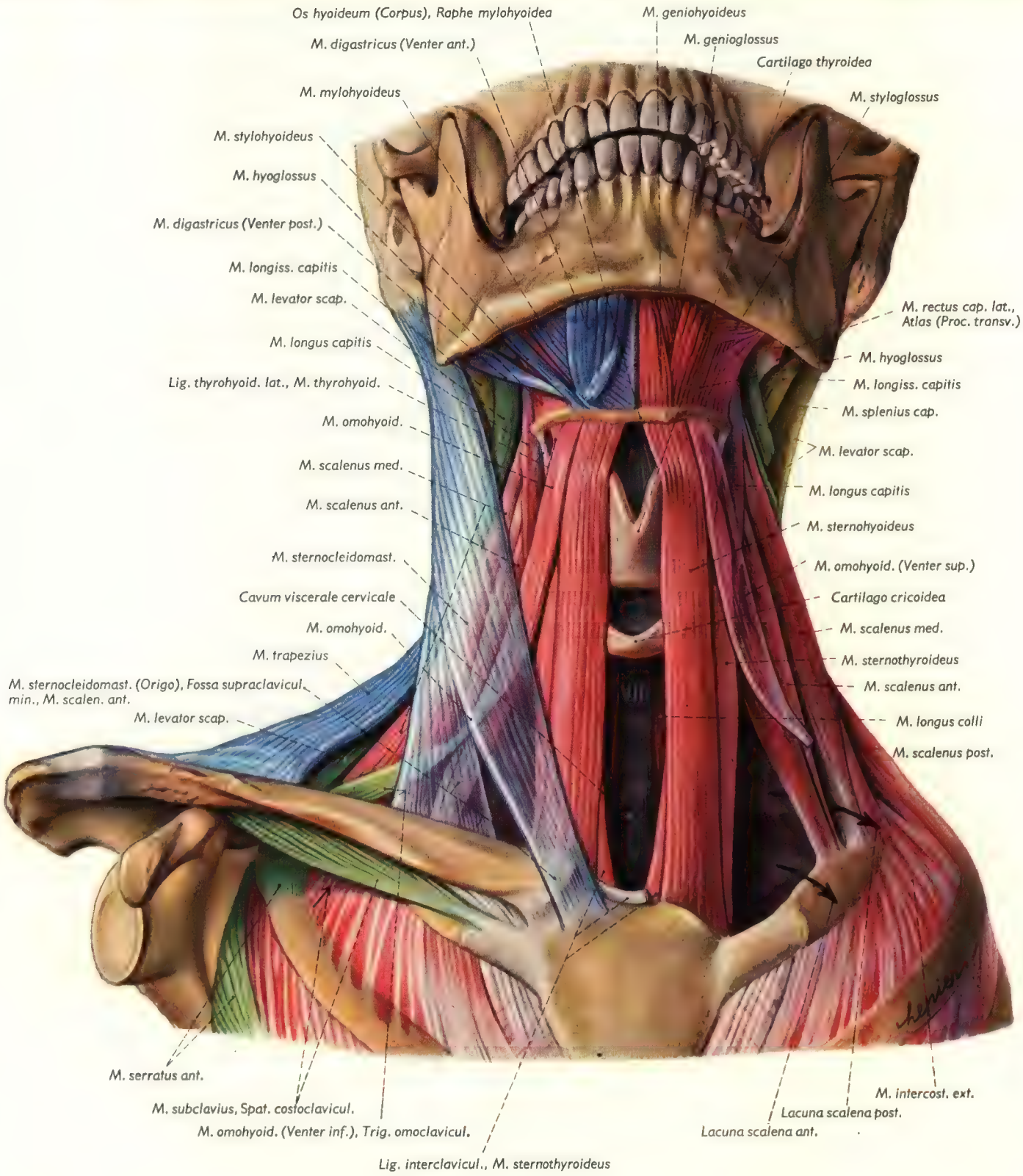

Bleu = les muscles d'origine branchiale (en surimpression)

Vert = les muscles de la ceinture du membre supérieur

Rouge = les muscles ventro-latéraux du cou (d'origine somatique)

Jaune = les muscles dorsaux d'origine somatique (les muscles propres de la nuque).

VII = le corps de la 7ème vertèbre cervicale

Fig. 242. Les muscles du cou; vue ventrale (les viscères du cou, les vaisseaux et les nerfs ont été retirés). La ceinture du membre supérieure gauche et ses muscles ont été enlevés; ainsi, deviennent visibles au-dessus de l'os hyoïde, les muscles de la langue et, au-dessous de l'os hyoïde, les muscles infra-hyoïdiens du cou, le défilé interscalénique et l'espace préscalénique (par où passent les flèches postérieure et antérieure).

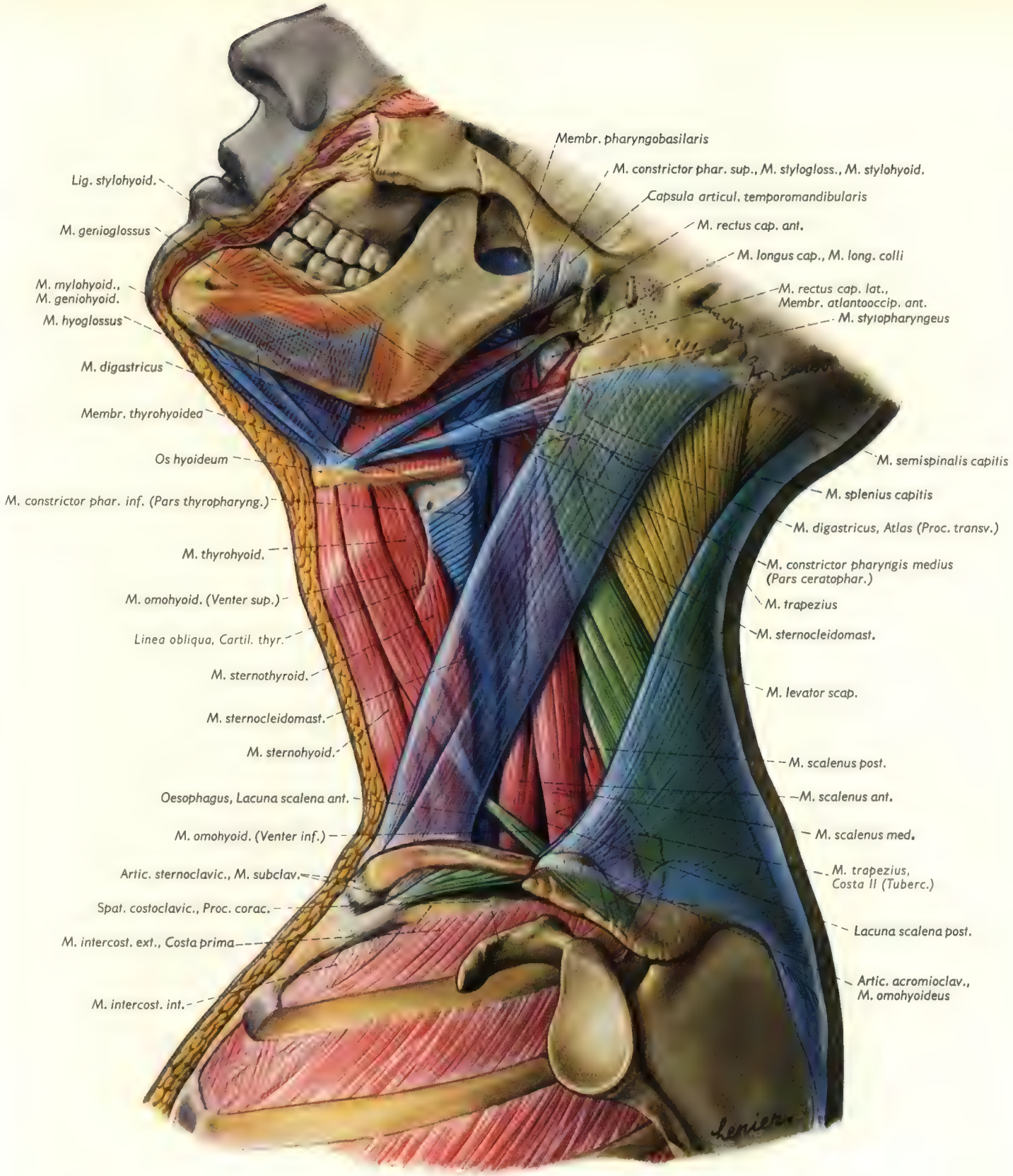

Légende des couleurs: voir la figure 242
Contour de l'atlas en brun

Fig. 243. Les muscles du cou vus du côté gauche; la tête en extension.

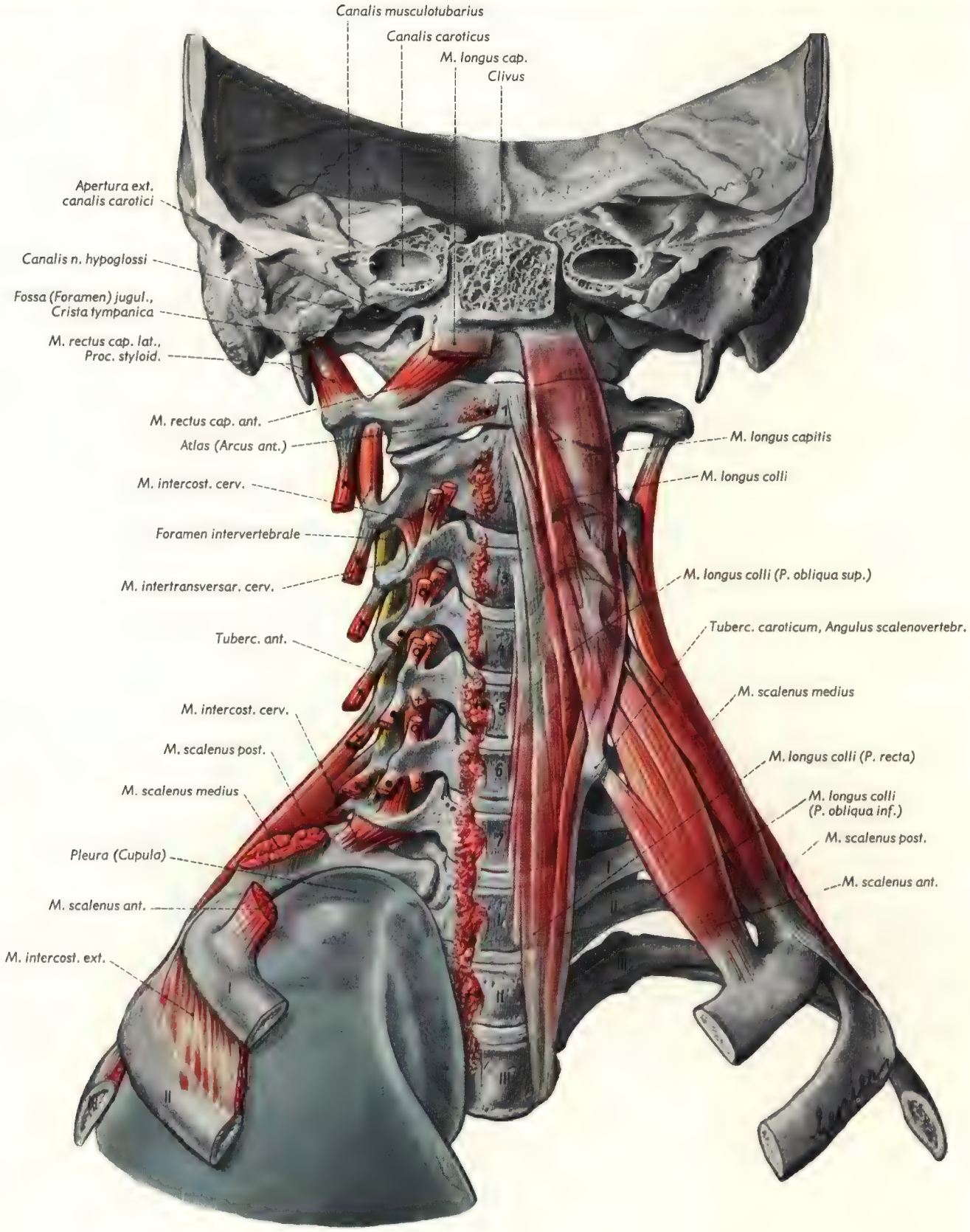

Rouge	= les muscles ventro-latéraux du cou	+	= Origine et terminaison des portions obliques du muscle long du cou sur les processus transverses et sur leurs tubercules antérieurs	•	= Origines du muscle scalène antérieur sur les processus transverses (tubercules antérieurs)
Jaune	= les muscles dorsaux	○	= Origines du muscle long de la tête sur les processus transverses (tubercules antérieurs)	x	= Origines du muscle scalène moyen sur les processus transverses (tubercules postérieurs)
1-7	= les vertèbres cervicales				
I-III	= les trois premières vertèbres thoraciques; les trois premières côtes				
+ •	= Origine et terminaison du muscle long du cou sur les corps vertébraux				

Fig. 244. Les muscles pré- et paravertébraux du cou. A gauche, le muscle long de la tête est représenté transparent; à droite, les muscles sont sectionnés à leurs insertions; ainsi, les petits m. intercostaux cervicaux et les m. intertransversaires antérieurs du cou deviennent visibles. A droite, la coupole pleurale est laissée en place.

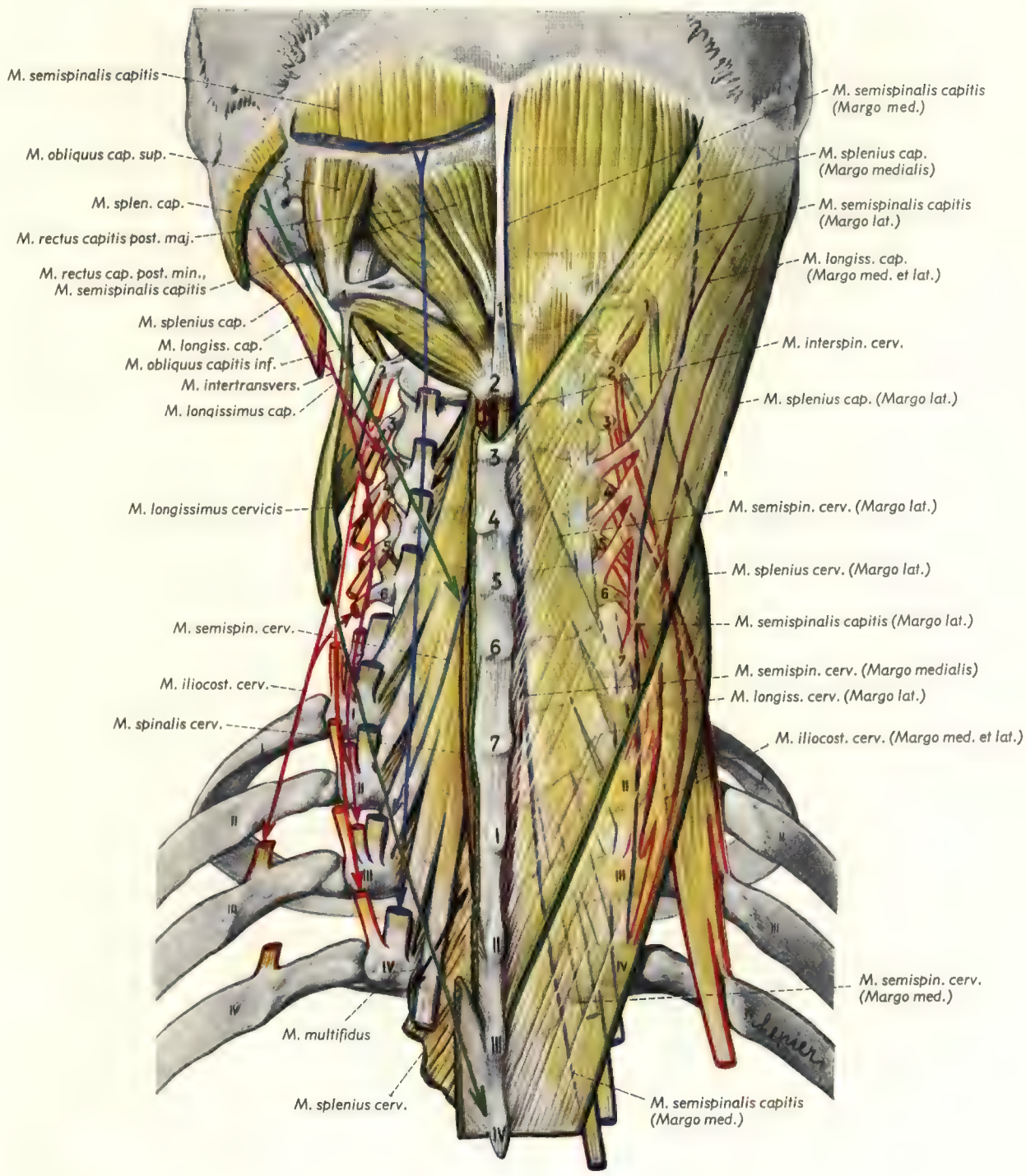

I-IV = Les processus épineux et transverses des vertèbres thoraciques 1 à 4, ainsi que les côtes de 1 à 4

1-7 = Les processus épineux et transverses des vertèbres cervicales 1 à 7

Fig. 245. Les muscles propres du cou (en vue dorsale, représentation schématique); les muscles sont en jaune avec des contours de couleurs différentes. A droite, les muscles superficiels sont transparents; à gauche, seules restent les insertions afin que les muscles sous-jacents soient visibles; la direction des muscles est indiquée par des flèches de couleur correspondante.

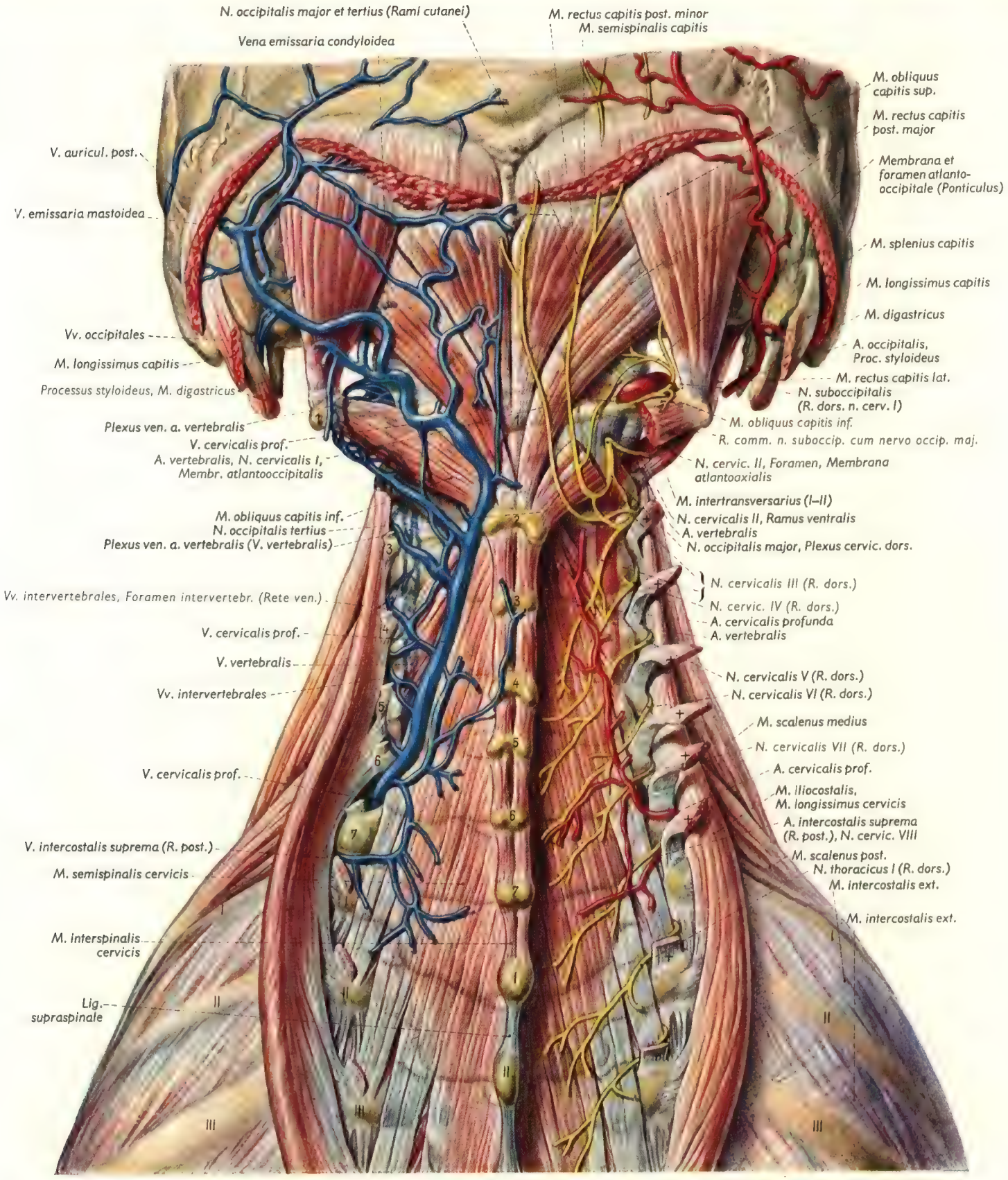

Fig. 246. Les muscles profonds, les vaisseaux et les nerfs de la nuque. A droite, sont représentés les artères et les nerfs; à gauche, les veines. La ceinture du membre supérieur et ses muscles, les muscles splénius, semi-épineux de la tête et longissimus du cou ont été enlevés.

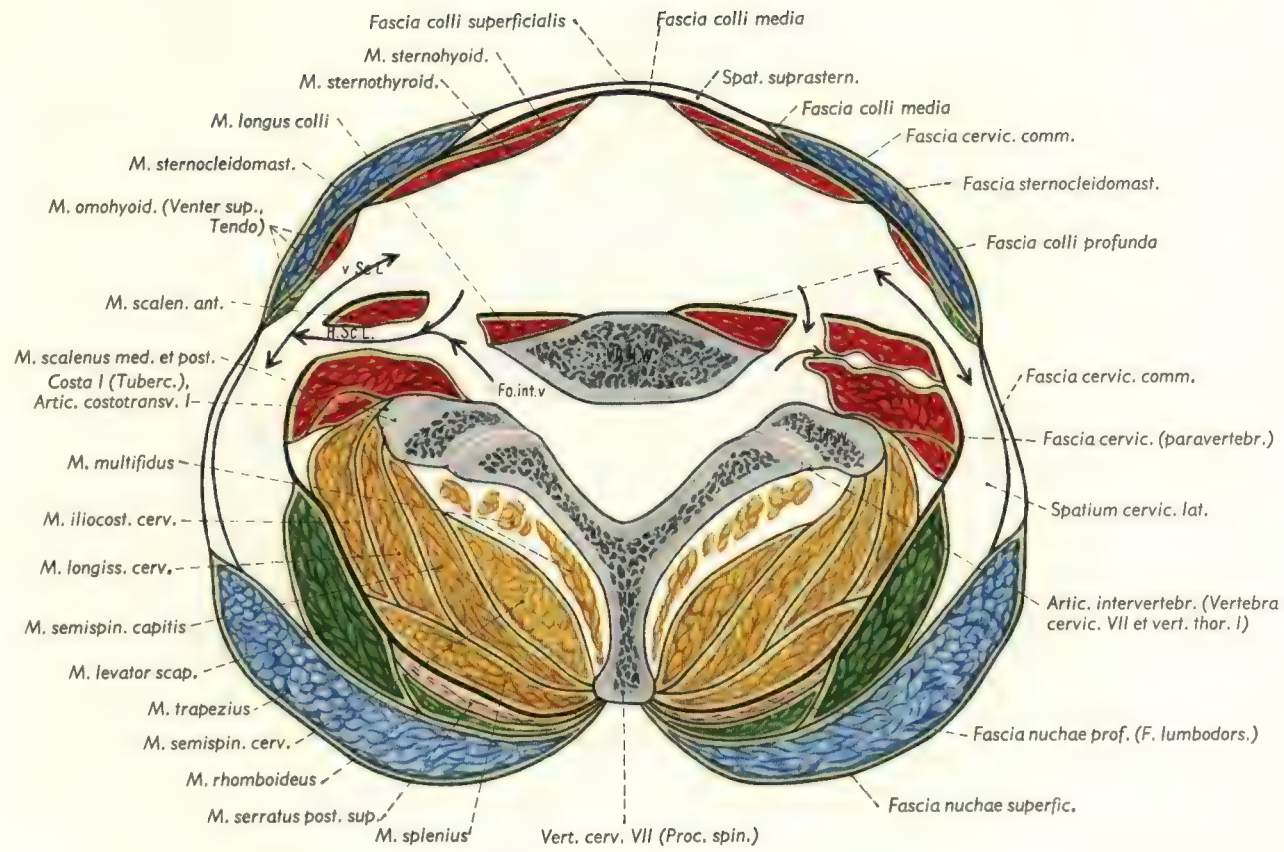

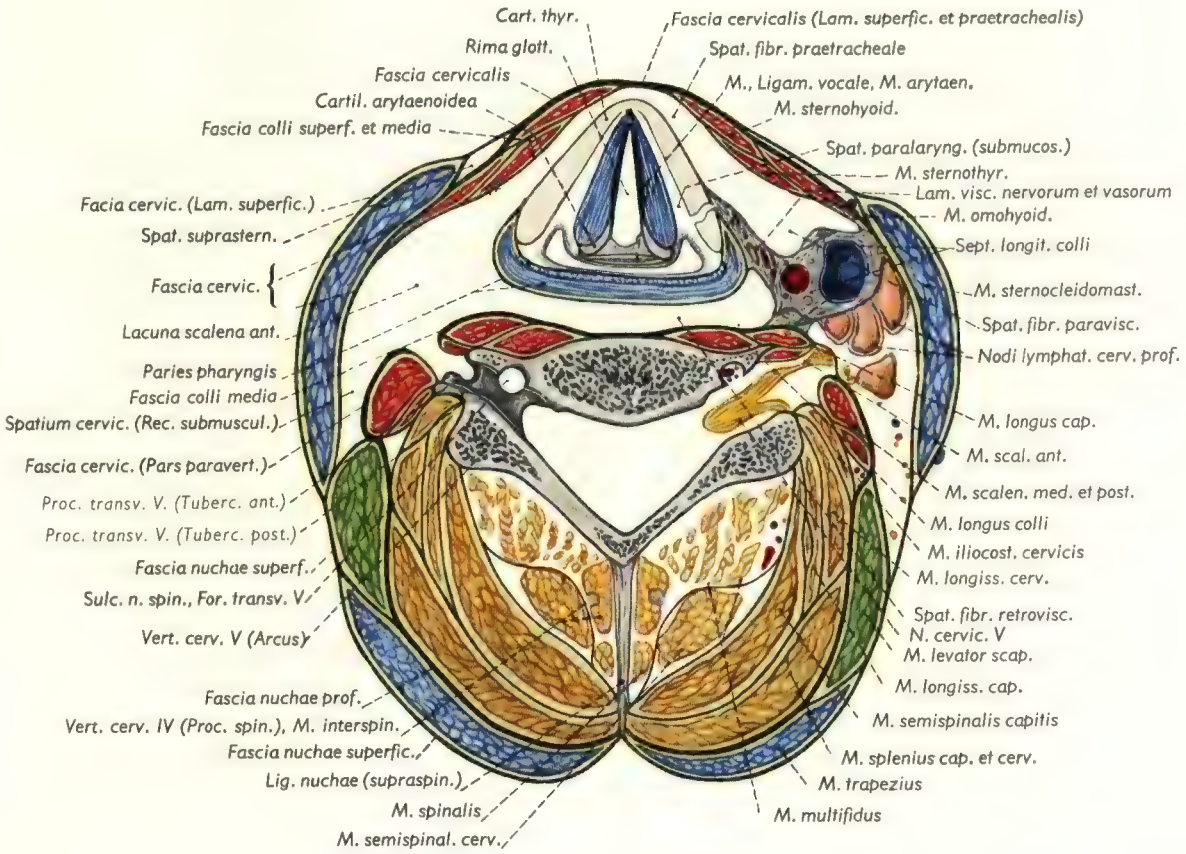

Fig. 247 (en haut). Coupe transversale du cou au niveau de la septième vertèbre cervicale (squelette, muscles, fascias).

Fig. 248 (en bas). Coupe transversale du cou au niveau de la cinquième vertèbre cervicale (squelette, muscles, fascias).

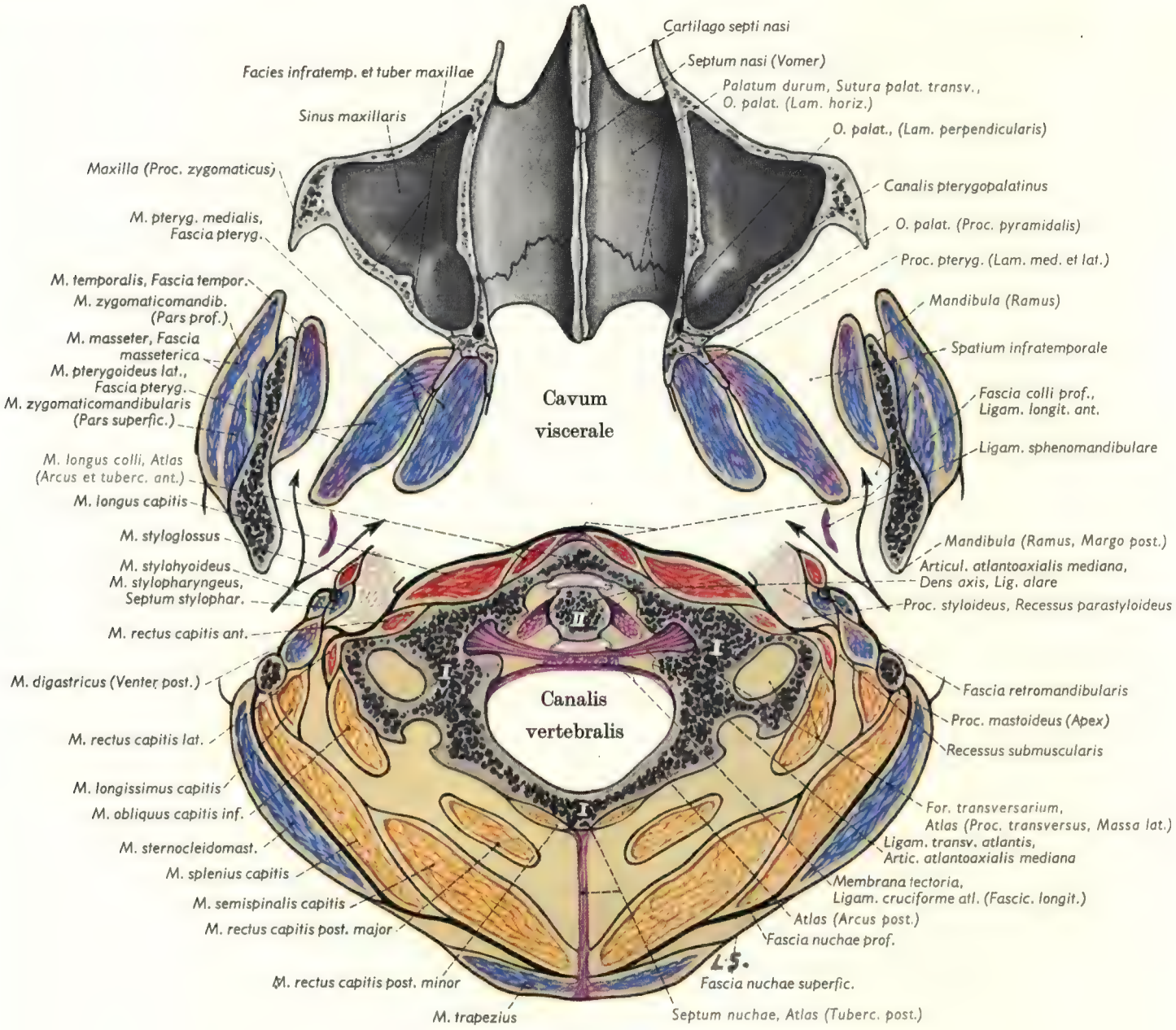

I = Atlas
II = Dens axis

Fig. 249. Section transversale du cou au niveau de l'atlas et du squelette facial immédiatement au-dessus du plancher des fosses nasales; vue supérieure. Représentation du squelette, des muscles, des ligaments et des fascias. Les flèches pénètrent par la fosse rétromandibulaire; l'une, postérieure, juste devant le processus styloïde s'engage dans l'espace cranio-vertébral; l'autre, antérieure, s'engage dans l'espace infratemporal.

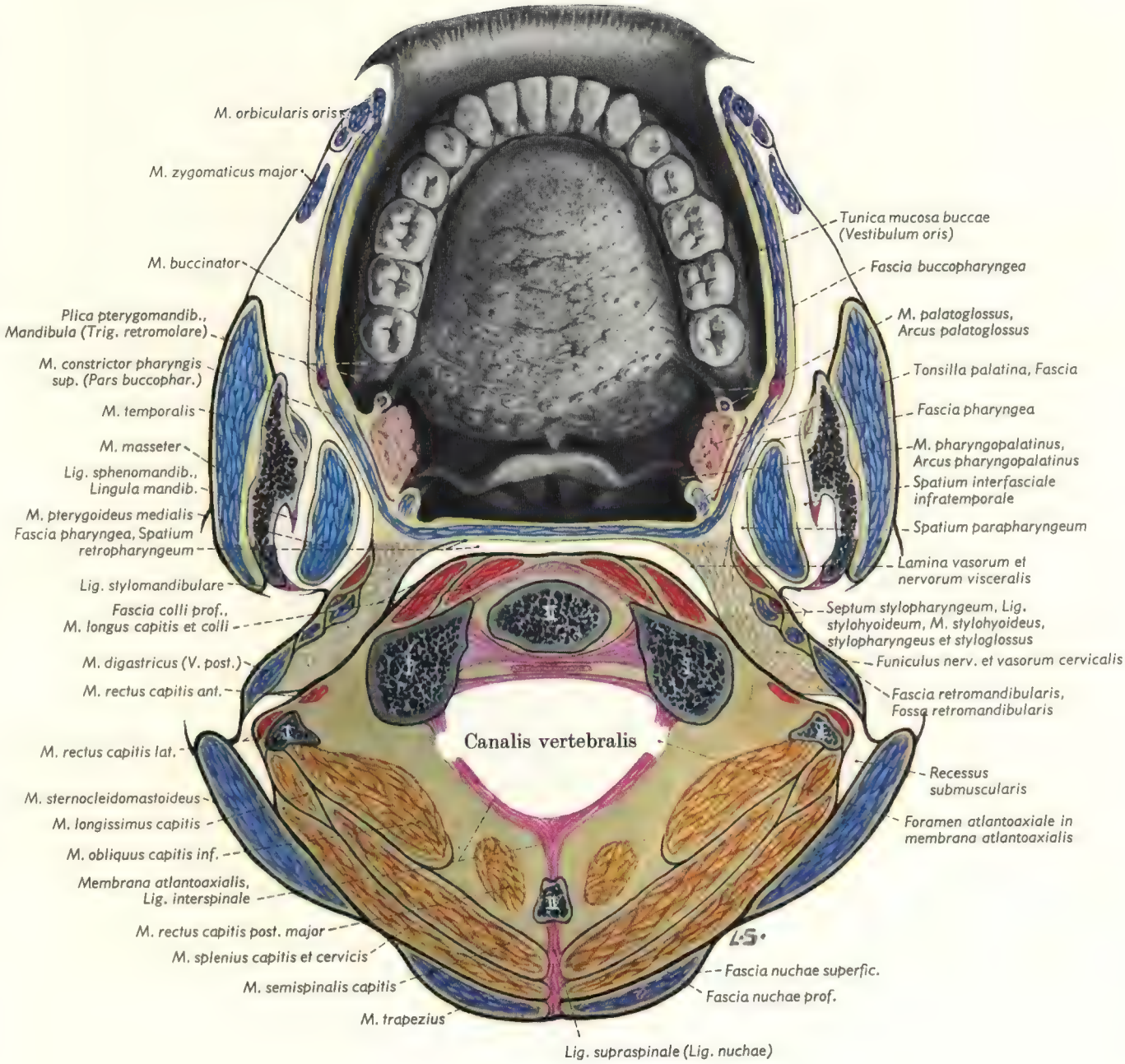

I = Massa lateralis, Proc. transv. atlantis
II = Dens et proc. spinosus axis

Fig. 250. Coupe transversale de la tête et du cou au niveau de la dent de l'axis de l'oropharynx et de la surface de mastication des dents; représentation du squelette, des muscles, des ligaments et des fascias. Les espaces péri- et rétro-viscéraux sont en blanc. L'espace interfascial infratemporal et le prolongement latéral de l'espace rétro-stylien sous le m. sterno-cléïdo-mastoïdien sont évidés. Ne sont pas représentés: le corps adipeux de la joue, le contenu de la fosse rétro-mandibulaire (la parotide) et le paquet vasculo-nerveux qui traverse le septum stylopharyngien et chemine dans l'espace rétrostylien.

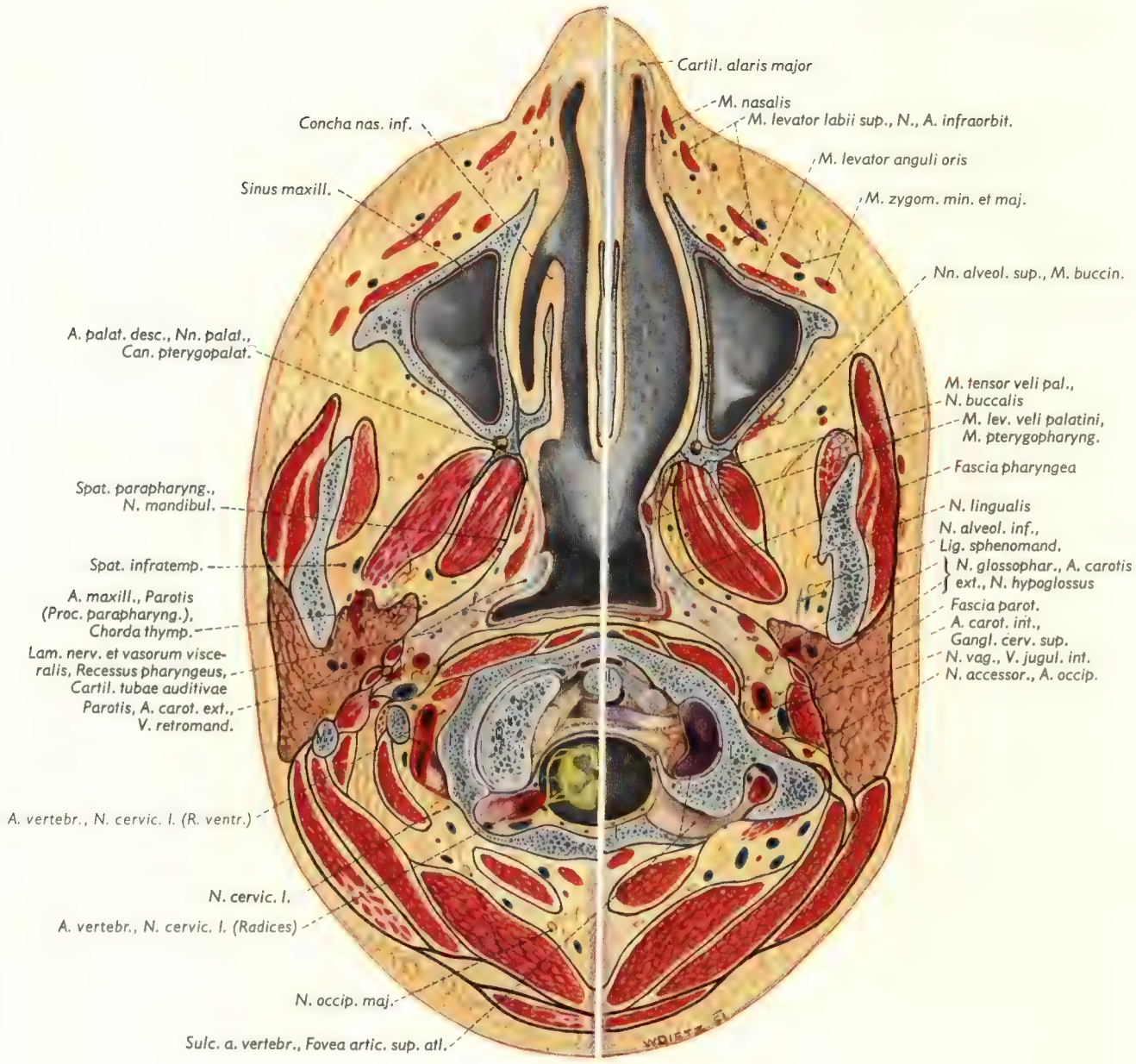

Fig. 251. Coupe transversale de la tête et du cou au niveau du nasopharynx (du côté droit, la coupe est un peu plus caudale). Vue sur le plancher de la cavité nasale et sur le sinus maxillaire. A remarquer la pénétration de la glande thyroïde jusque dans l'espace péripharyngien.

Fig. 251

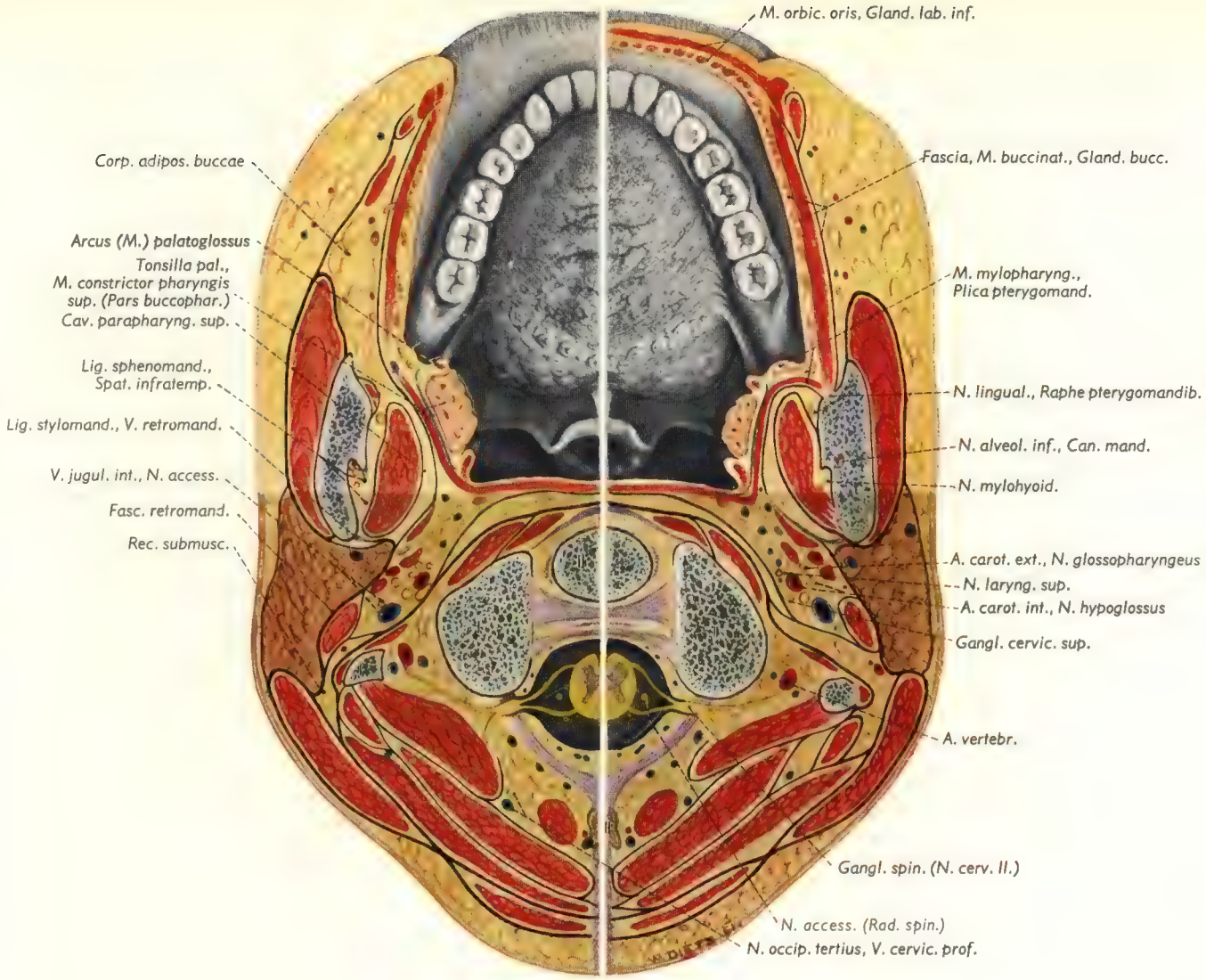

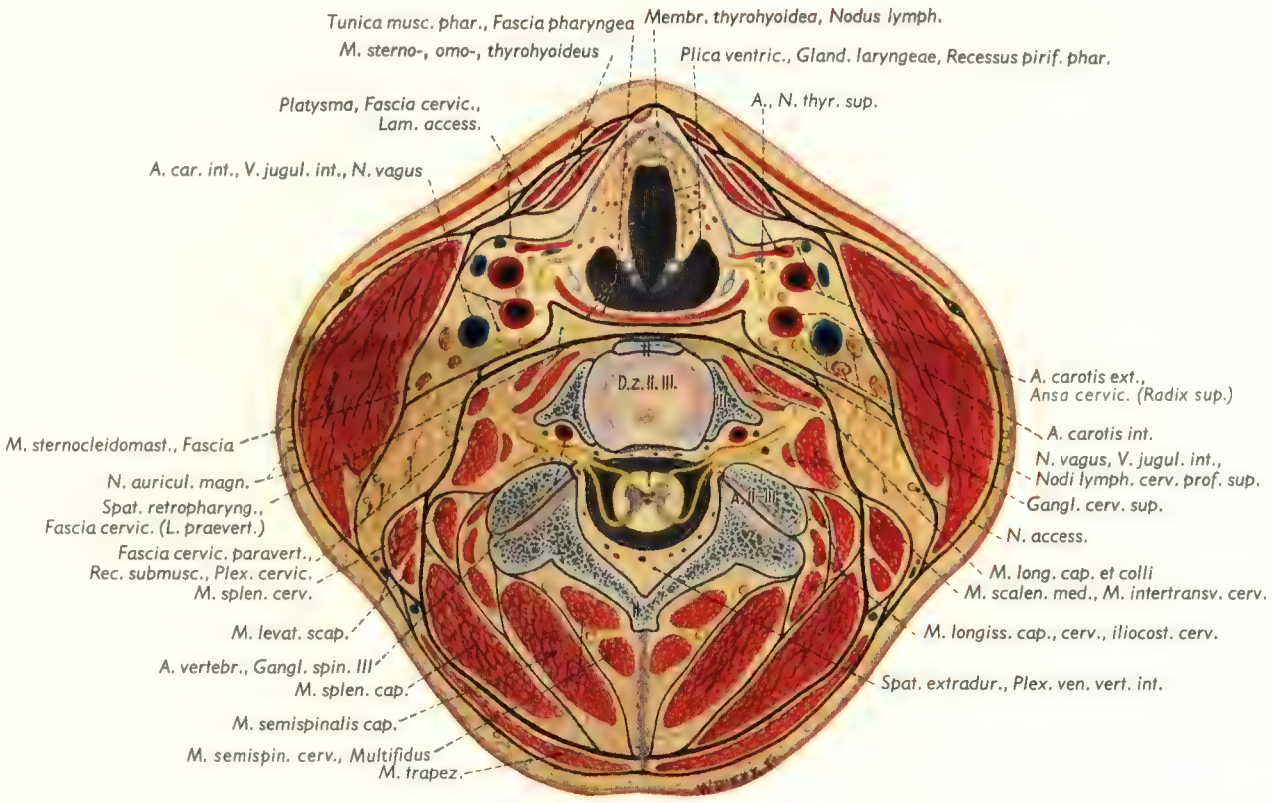

Fig. 252. Coupe horizontale de la tête et du cou au niveau du repli pharyngo-épiglottique.

Fig. 253. Coupe horizontale du cou au niveau de la glotte et des vertèbres cervicales 2-3.

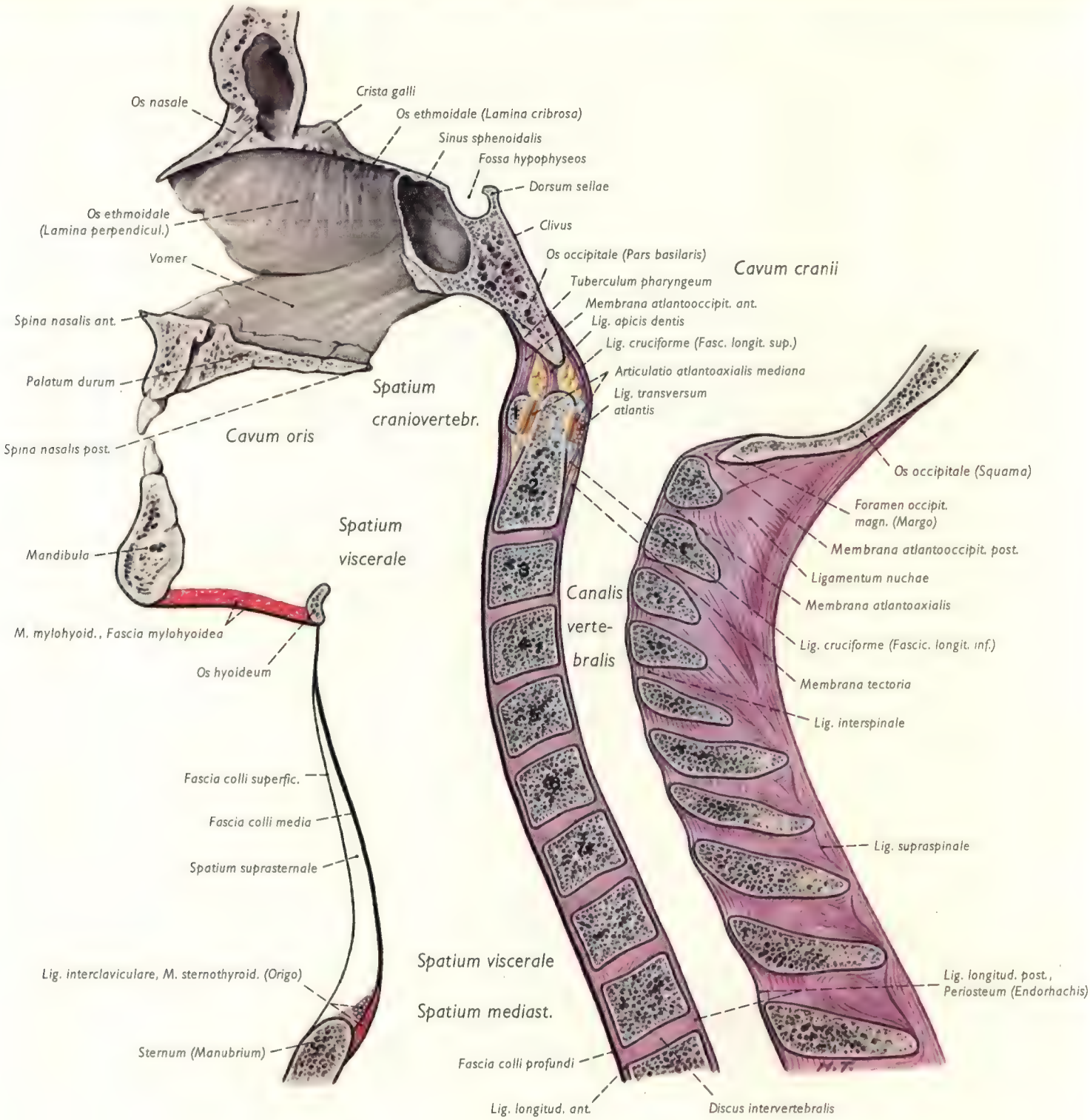

Violet	= l'appareil ligamentaire et les disques intervertébraux	Bleu clair	= la membrane synoviale des capsules articulaires et des culs-de-sac synoviaux
Noir	= les lignes de section des fascias et du périoste	Rouge	= les muscles

Fig. 254. Les parois osseuses et les fascias des espaces viscéral et neural du cou en coupe sagittale médiane. L'espace viscéral du cou est vide; il se continue en haut avec l'espace cranio-vertébral et la cavité orale, et en bas avec la cavité thoracique; le canal vertébral est vide.

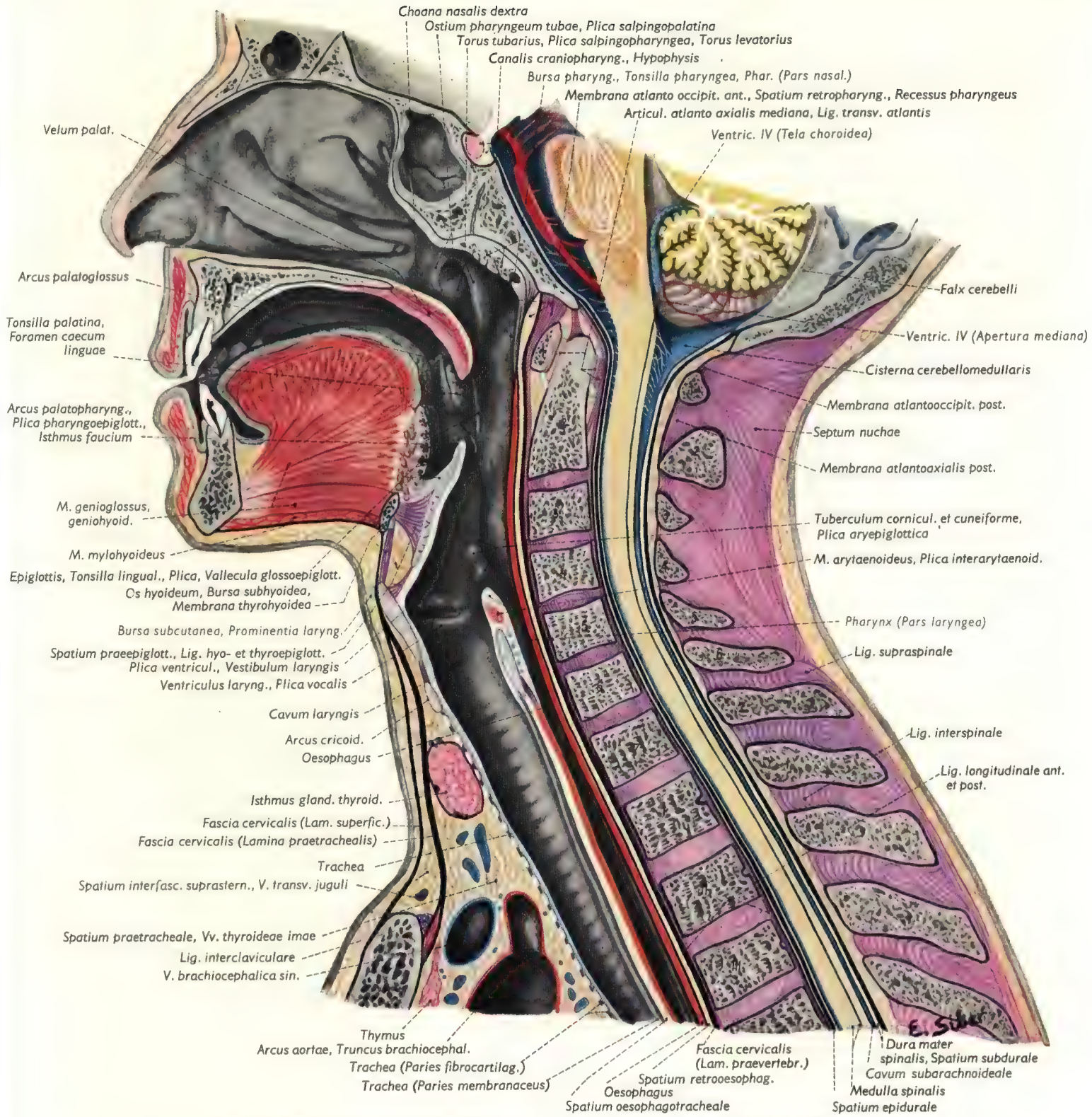

Fig. 255. Coupe sagittale médiane par le cou, les régions avoisinantes de la tête et du thorax; les espaces conjonctifs sont remplis par les organes (l'espace préviscéral, etc.); segment droit de la coupe.

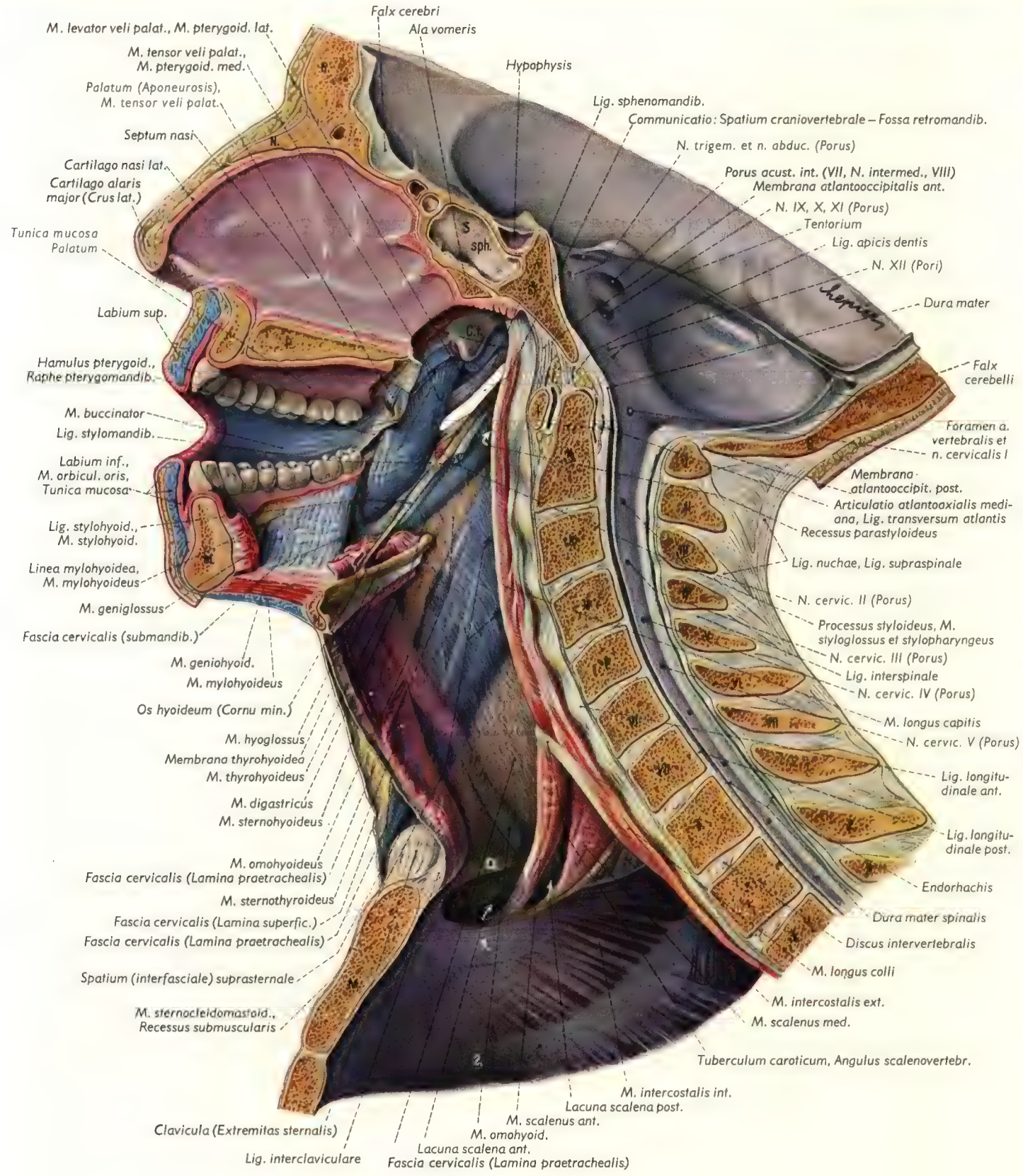

C.t	= Cartilago tubae	O	= Os occipitale
Cl	= Clavicula	P	= Palatum durum
F	= Squama ossis frontalis	S.sph	= Sinus sphenoidalis
H	= Os hyoideum	I-VII	= Vertebrae cervicales
M	= Mandibula, Manubrium sterni	1-3	= Vertebrae thoracicae
		1., 2.	= première et deuxième côtes
N	= Os nasale		

Les flèches passent par le défilé interscalénique et l'espace préscalénique

Fig. 256. Les muscles du cou, côté droit, vus de l'intérieur, après l'évacuation des viscères et du paquet vasculo-nerveux du cou.

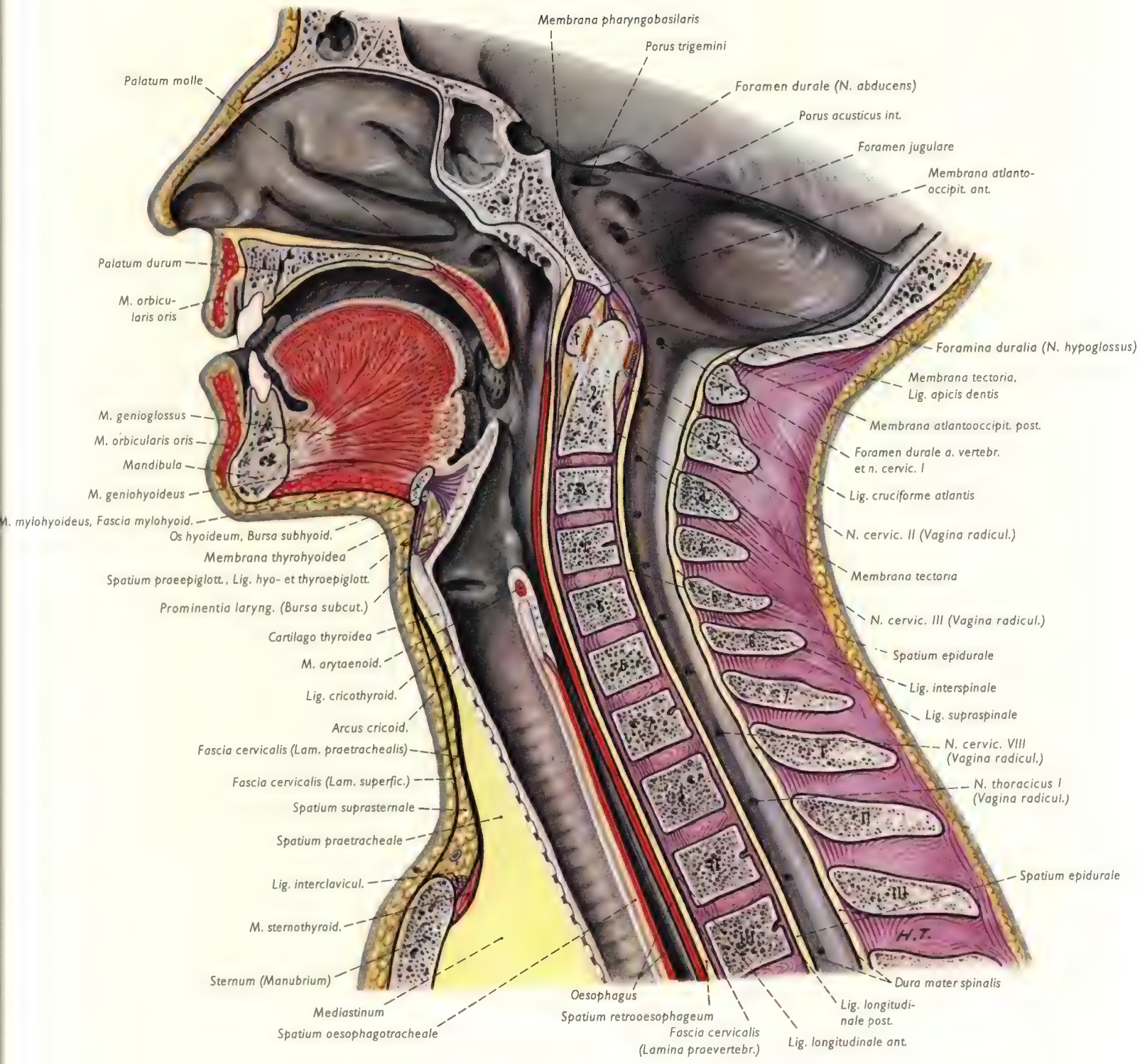

Fig. 257. Coupe sagittale médiane du cou et de la région voisine du crâne.

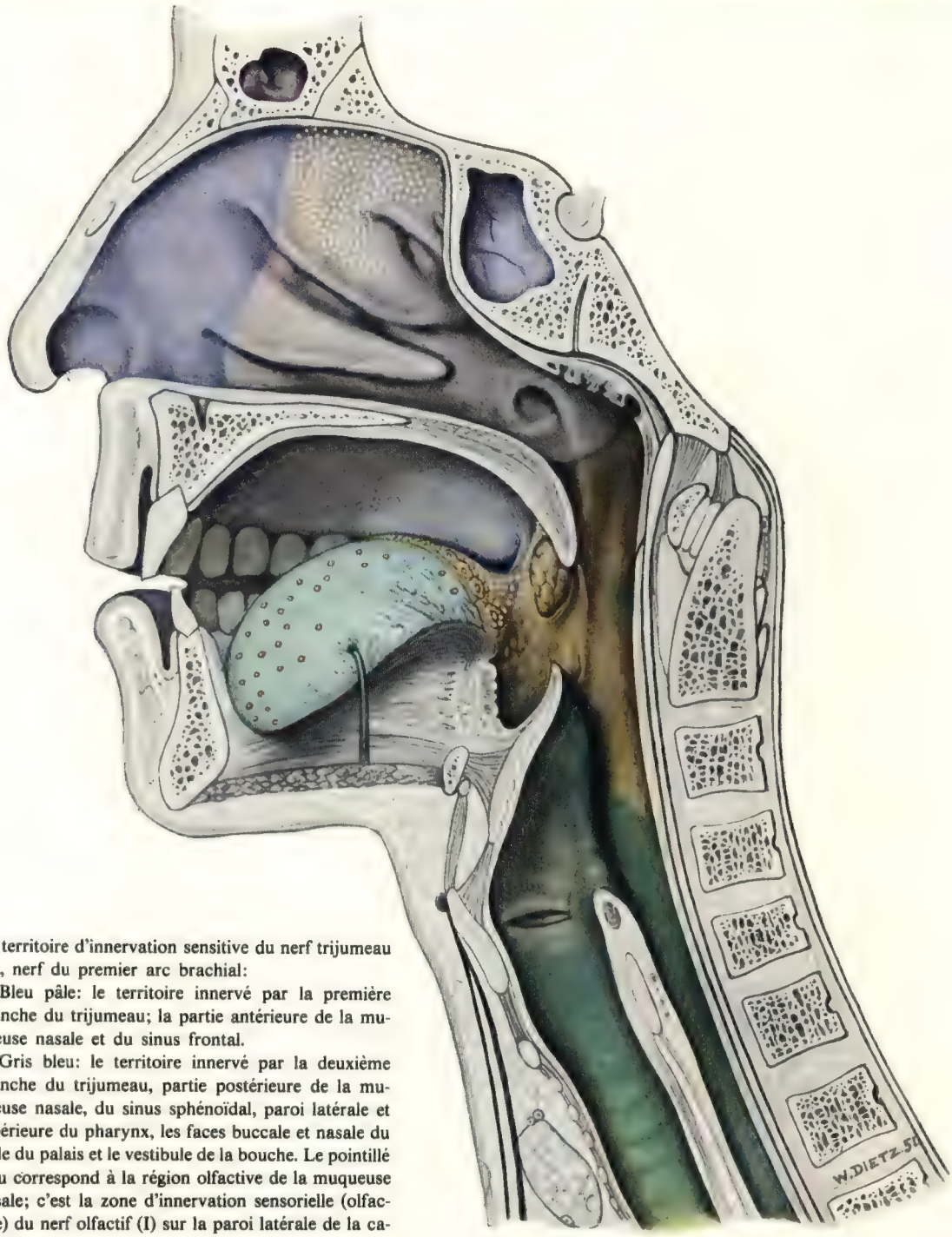

Bleu = Le territoire d'innervation sensitive du nerf trijumeau (V), nerf du premier arc brachial:

1. Bleu pâle: le territoire innervé par la première branche du trijumeau; la partie antérieure de la muqueuse nasale et du sinus frontal.

2. Gris bleu: le territoire innervé par la deuxième branche du trijumeau, partie postérieure de la muqueuse nasale, du sinus sphénoïdal, paroi latérale et supérieure du pharynx, les faces buccale et nasale du voile du palais et le vestibule de la bouche. Le pointillé bleu correspond à la région olfactive de la muqueuse nasale; c'est la zone d'innervation sensorielle (olfactive) du nerf olfactif (I) sur la paroi latérale de la cavité nasale.

3. Bleu vert: le territoire innervé par la troisième branche du trijumeau sur la muqueuse linguale en avant du sillon terminal de la langue et du vestibule de la bouche. A l'intérieur de ce territoire, l'innervation sensorielle gustative est représentée par des points rouges; cette dernière innervation du dos de la langue est assurée par la corde du tympan du n. intermédiaire.

(Le VII est le nerf du deuxième arc brachial).

Marron = Le territoire d'innervation sensitive du n. glosso-pharyngien (IX), nerf crânien du troisième arc brachial: Le territoire d'innervation sensitive de ce nerf — par ses rameaux pharyngiens et linguaux — comprend la muqueuse des parties nasale et orale du pharynx, partiellement le voile du palais, l'isthme du gosier et la racine de la langue. Les points blancs en arrière du sillon terminal de la langue au niveau des papilles circumvalées, des papilles foliées au niveau de l'isthme du gosier schématisent l'innervation sensorielle gustative par le n. glosso-pharyngien.

Vert = Le territoire d'innervation sensitive du n. vague (X), nerf des arcs branchiaux 4 et 6:

1. Vert clair: le territoire d'innervation sensitive — par des rameaux pharyngés et par le n. laryngé supérieur (nerf du quatrième arc branchial) — comprend la muqueuse de l'espace laryngé supérieur, la vallécule épiglottique et la partie laryngée du pharynx.

2. Vert foncé: le territoire d'innervation sensitive — par des rameaux pharyngés et par le n. laryngé inférieur (nerf du sixième arc branchial) — comprend la partie laryngée du pharynx, l'oesophage, l'espace laryngé inférieur et la trachée. Au niveau de la glotte, les deux derniers territoires d'innervation ne sont pas nettement séparés.

Fig. 258. Innervation sensitive et sensorielle de la muqueuse du tractus viscéral crânio-cervical représentée sur une coupe sagittale médiane (côté droit de la coupe).

Topographie des régions du cou

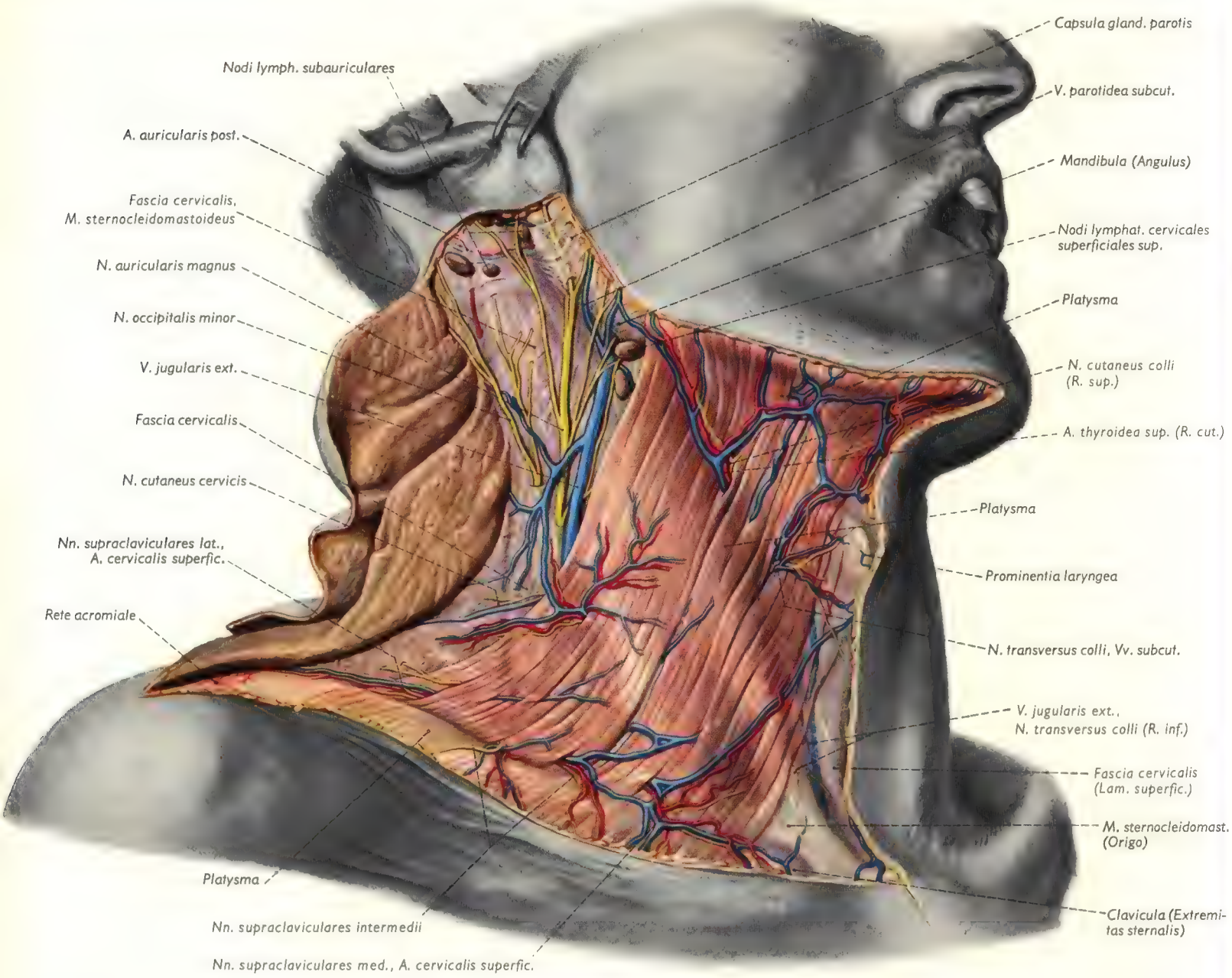

Fig. 259. Plans superficiels du cou. Représentation du platysma et des formations sous-cutanées des régions antérieure et latérale du cou.

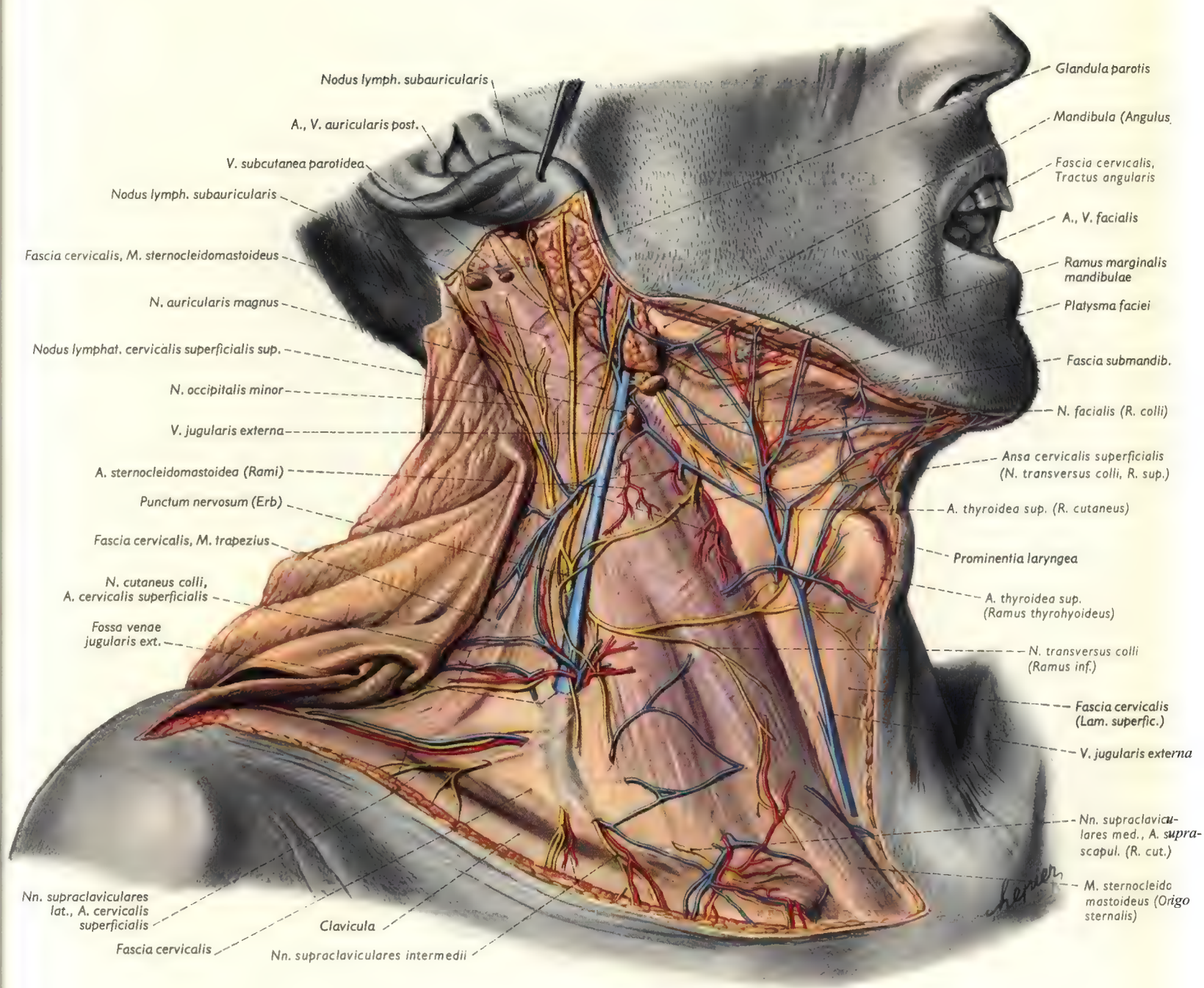

Fig. 260. Plans superficiels du cou après ablation du platysma. Représentation des formations sous-cutanées au-dessus de la lame superficielle du fascia cervical, dans la partie ventro-latérale du cou; on voit le pôle inférieur de la glande parotide dans la fosse rétromandibulaire.

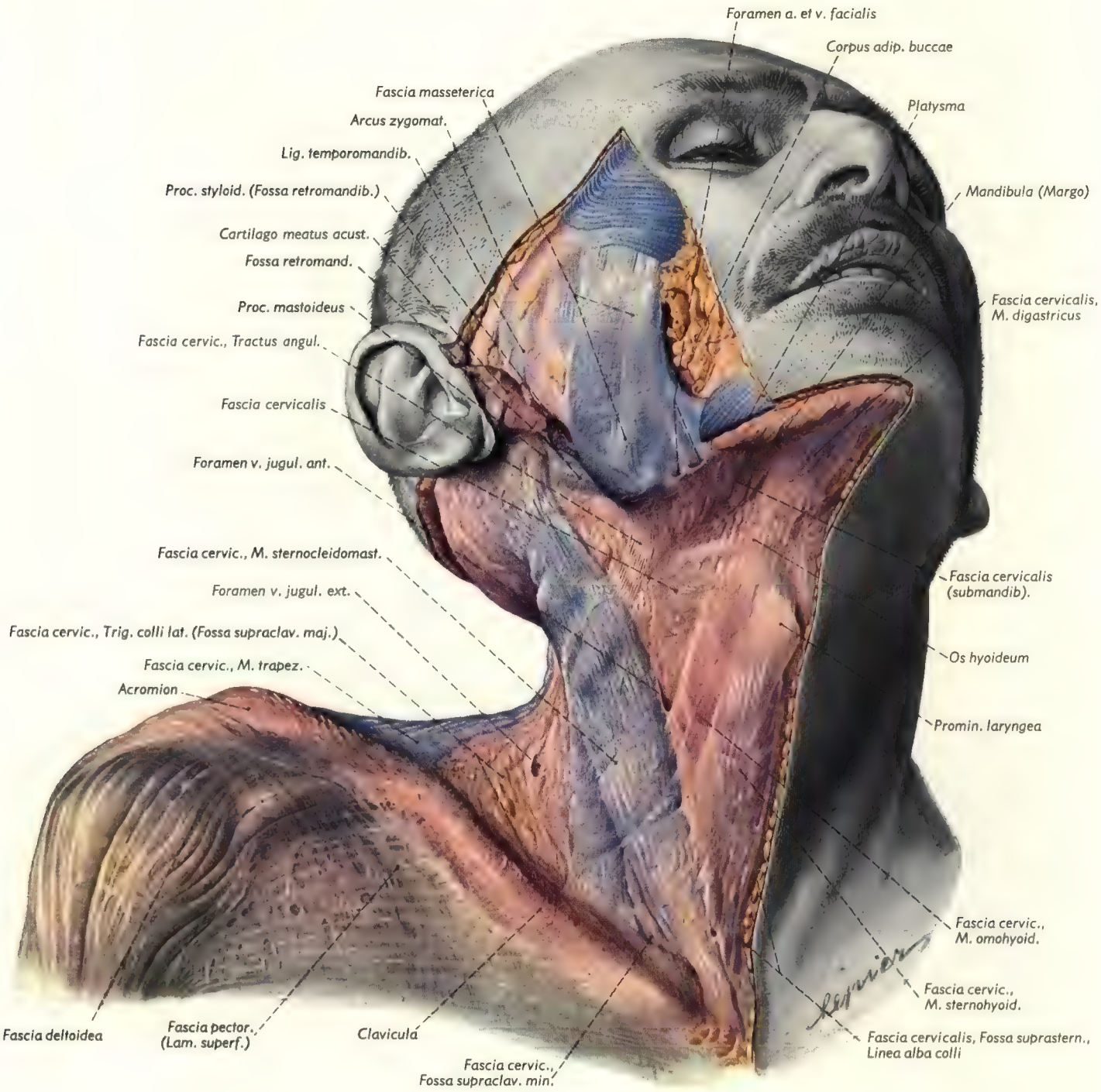

Fig. 261. Les fascias superficiels du cou. Du côté droit la peau, le tissu sous-cutané et le platysma sont enlevés.

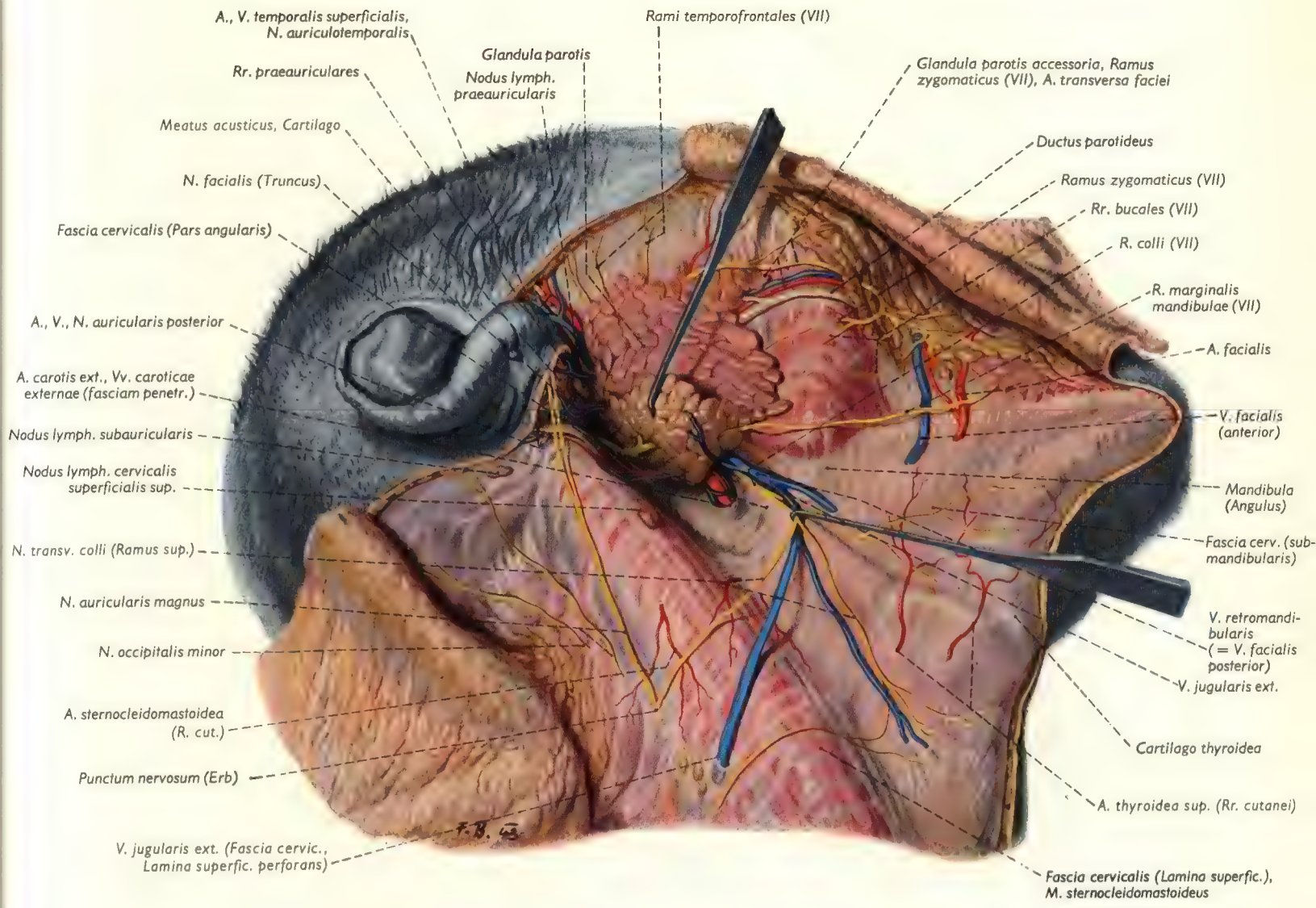

Fig. 262. Représentation de la loge parotidienne, de la fosse rétromandibulaire, des triangles submandibulaire et carotidien après ablation de la peau et du platysma. Sortie de rameaux cutanés du plexus cervical par le point d'Erb.

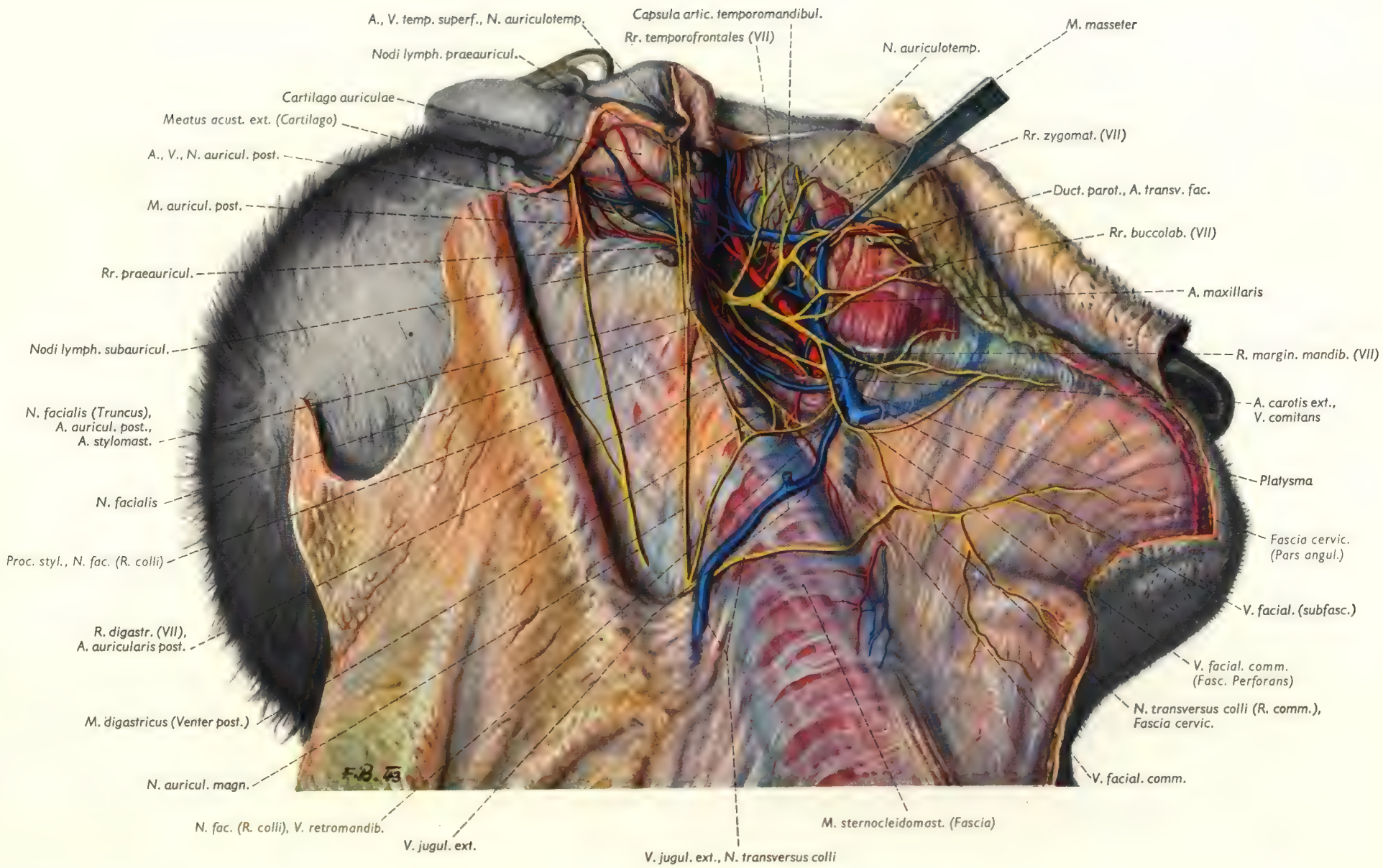

Fig. 263. Préparation de la fosse rétromandibulaire; représentation des nerfs et des vaisseaux de la loge parotidienne après ablation de la parotide; le fascia cervical — lame superficielle — reste en place.

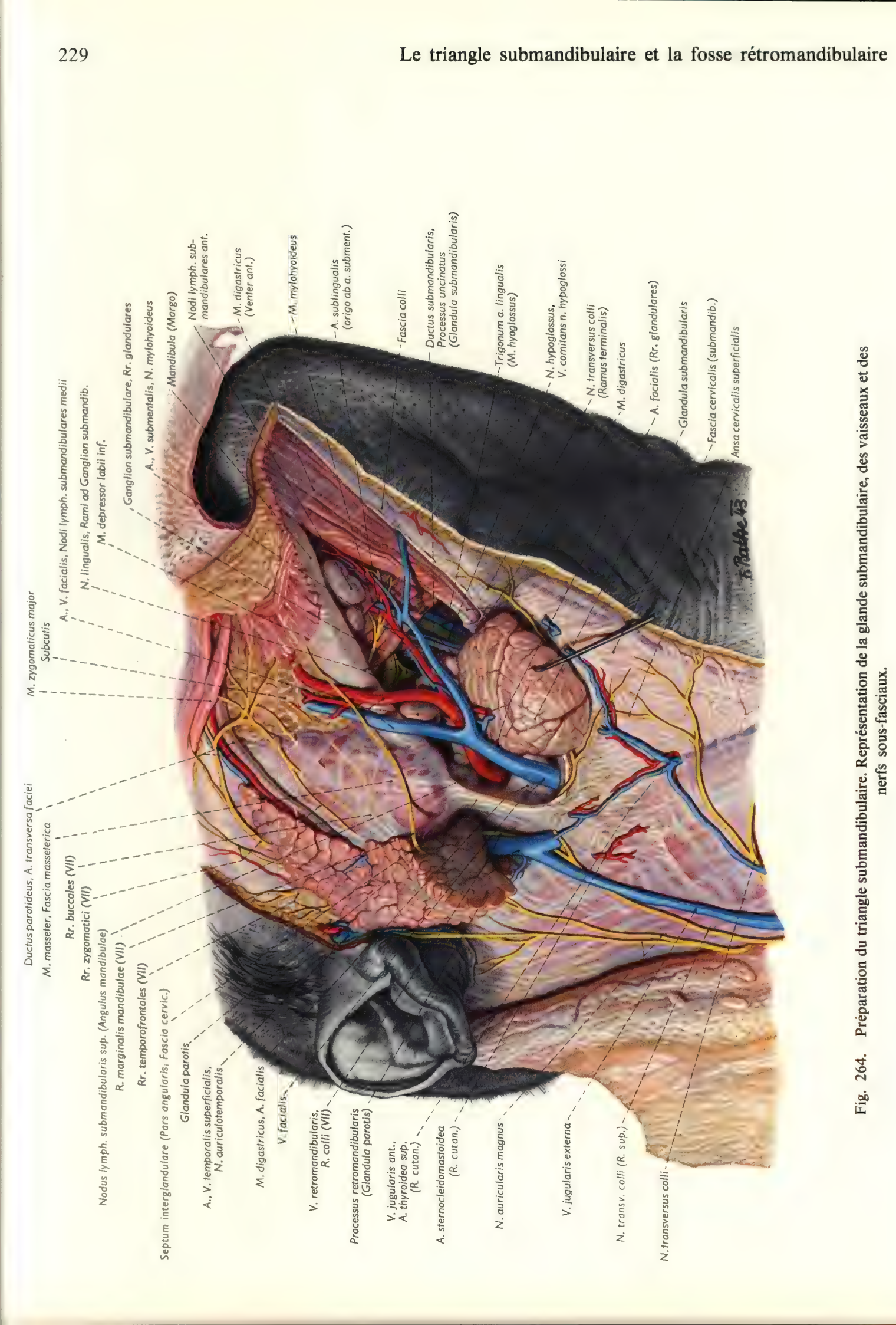

Fig. 264. Préparation du triangle submandibulaire. Représentation de la glande submandibulaire, des vaisseaux et des nerfs sous-fasciaux.

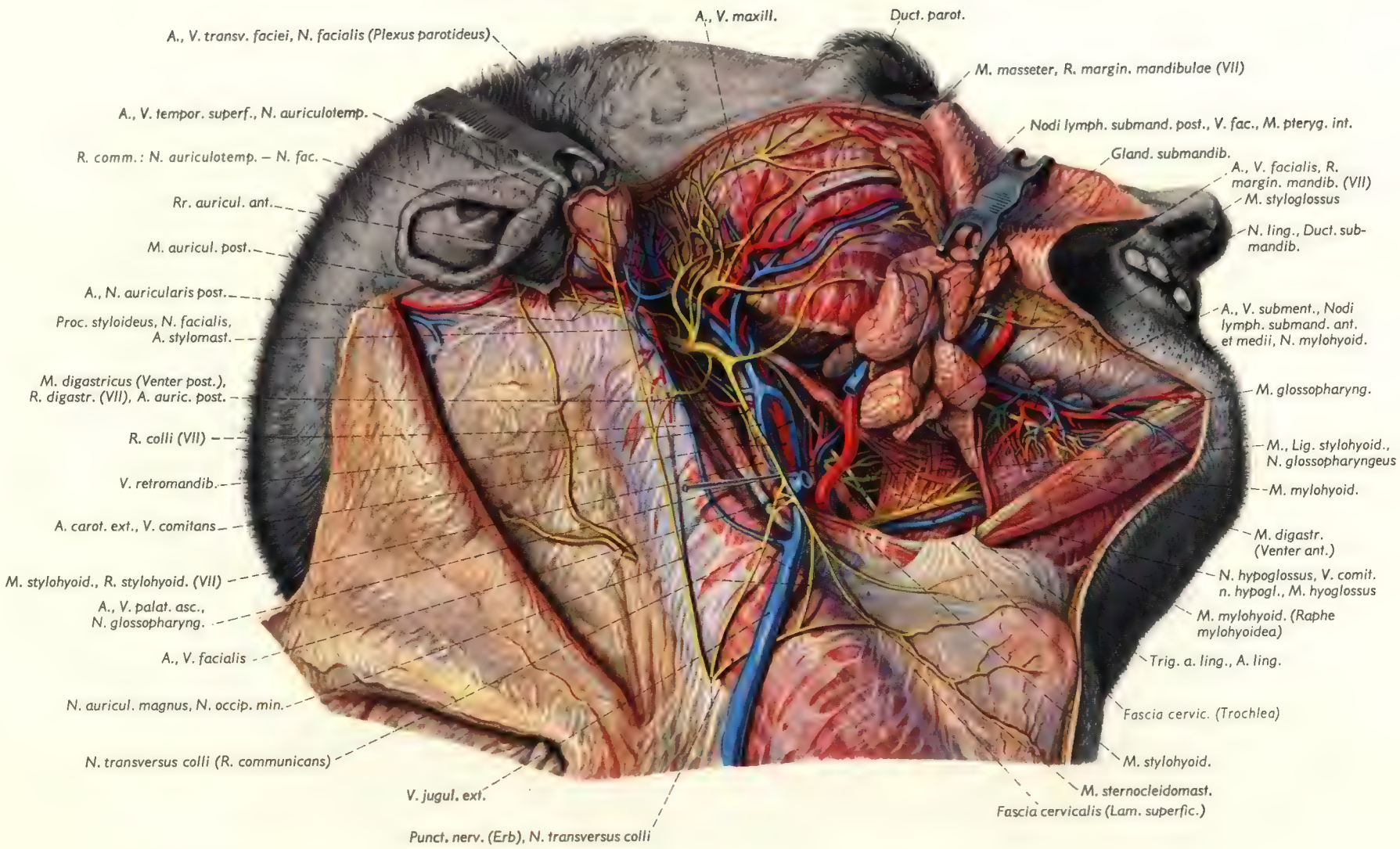

Fig. 265. Préparation du triangle submandibulaire et de la fosse rétromandibulaire.

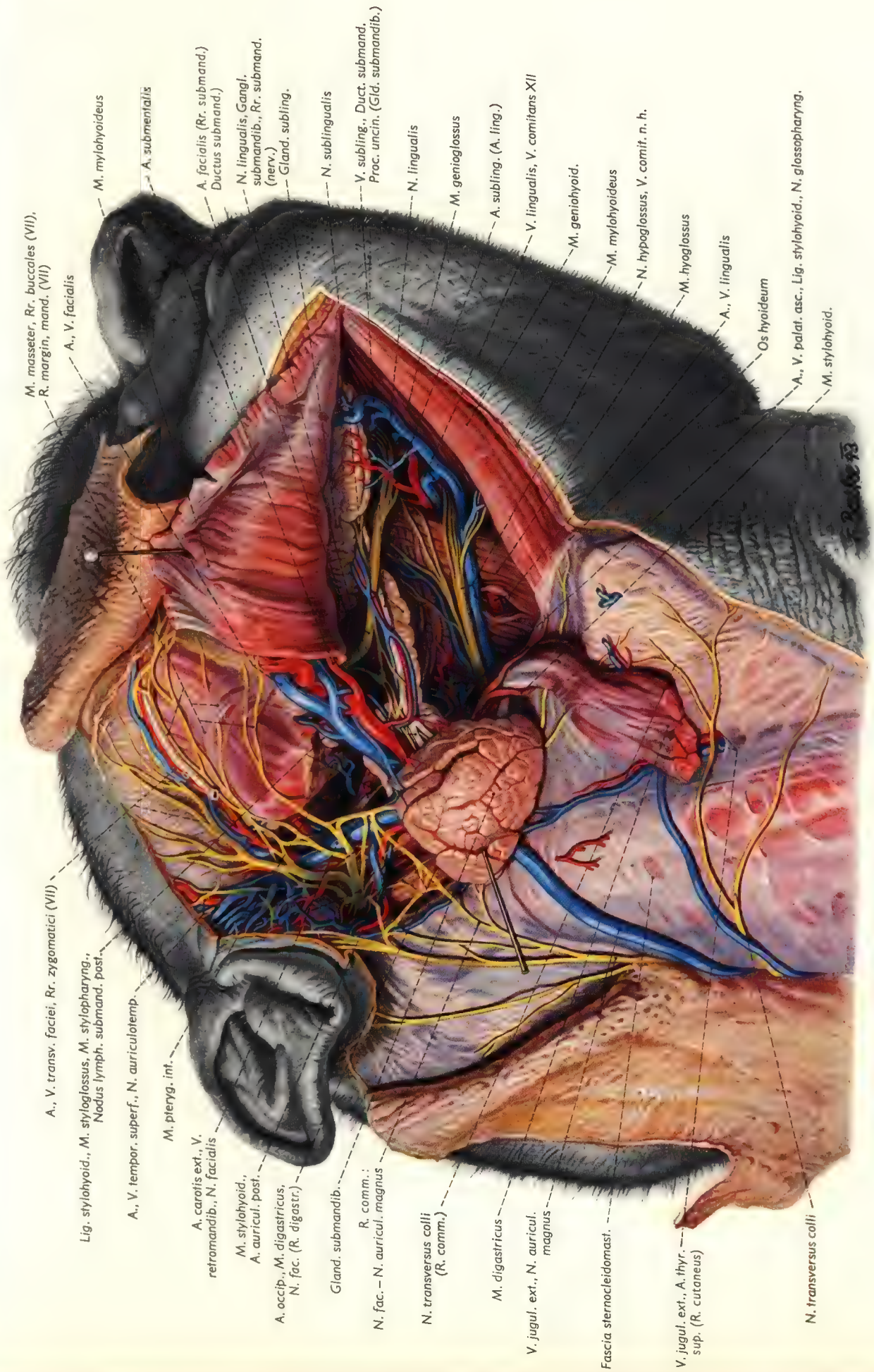

Fig. 266. Préparation des plans profonds du triangle submandibulaire et de la fosse rétromandibulaire. Présentation des formations paralinguales au niveau du plancher de la bouche. Le m. digastrique est sectionné; le m. mylohyoïdien est sectionné sur son raphé et rabattu en haut. A remarquer le triangle lingual avec l'artère linguale mise en évidence.

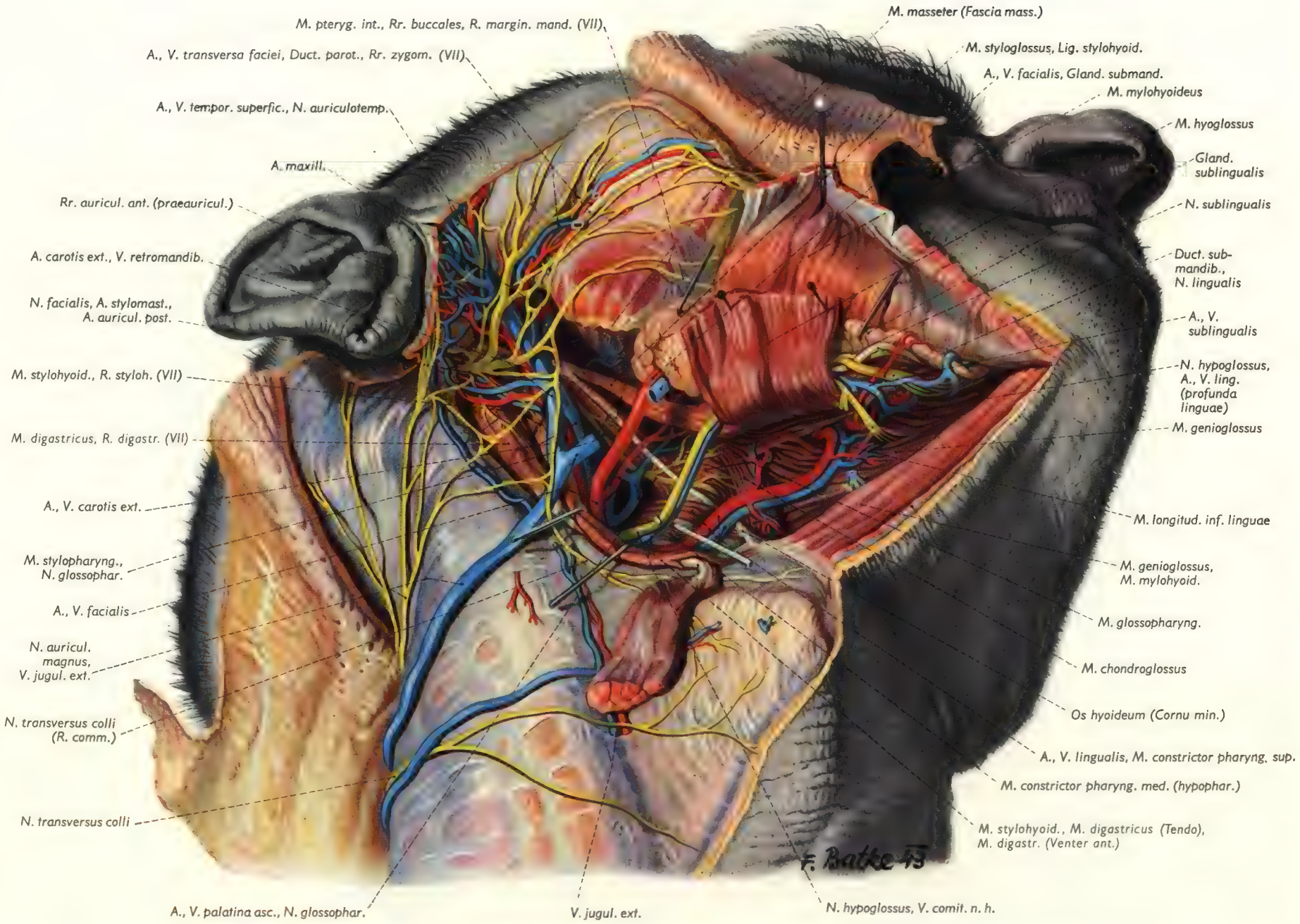

Fig. 267. Préparation du triangle submandibulaire et de la fosse rétromandibulaire. Les muscles mylohyoïdien et hyoglosse sont sectionnés; présentation des formations paralinguales.

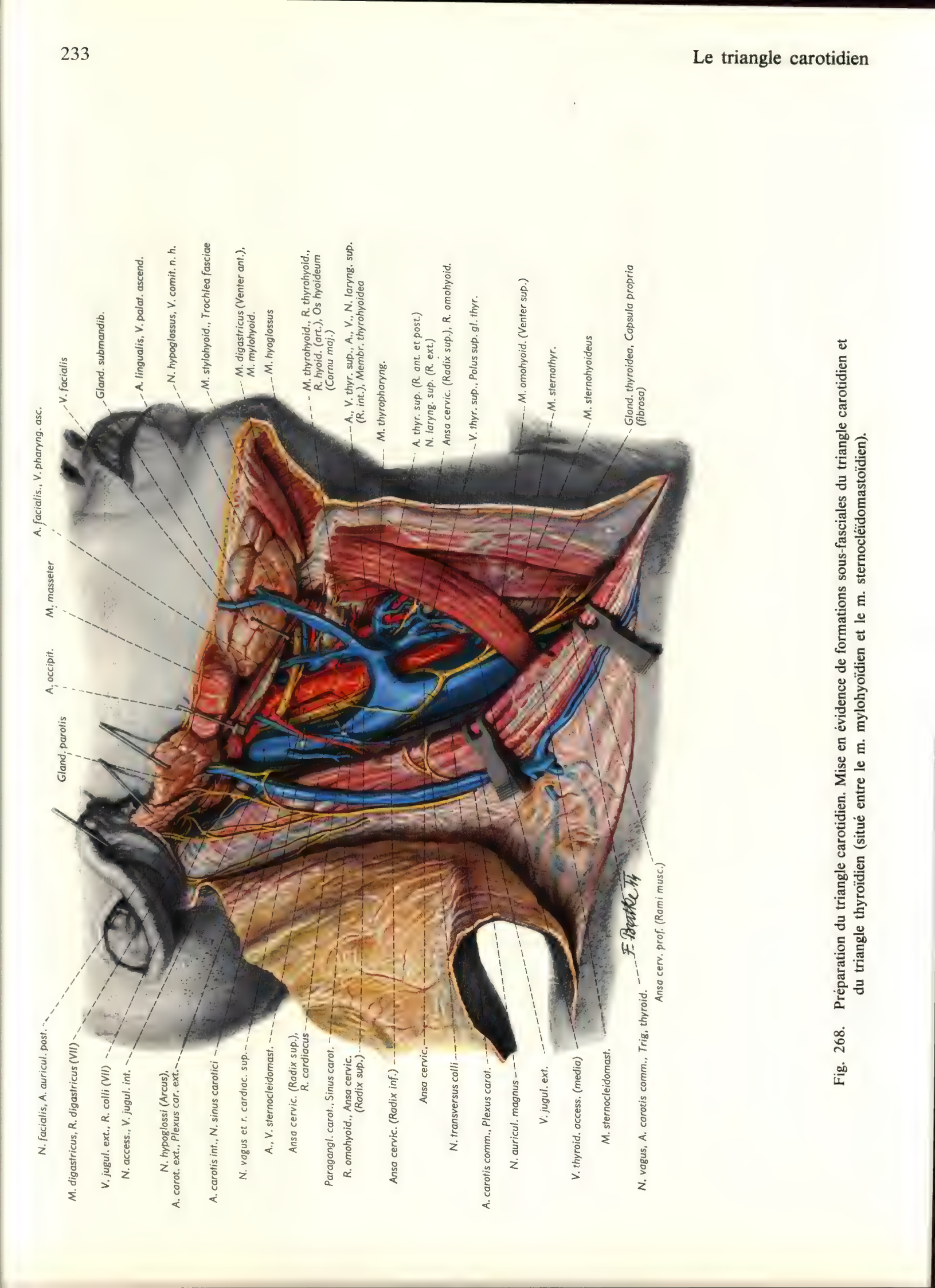

Fig. 268. Préparation du triangle carotidien. Mise en évidence de formations sous-fasciales du triangle carotidien et du triangle thyroïdien (situé entre le m. mylohyoïdien et le m. sternocléïdomastoïdien).

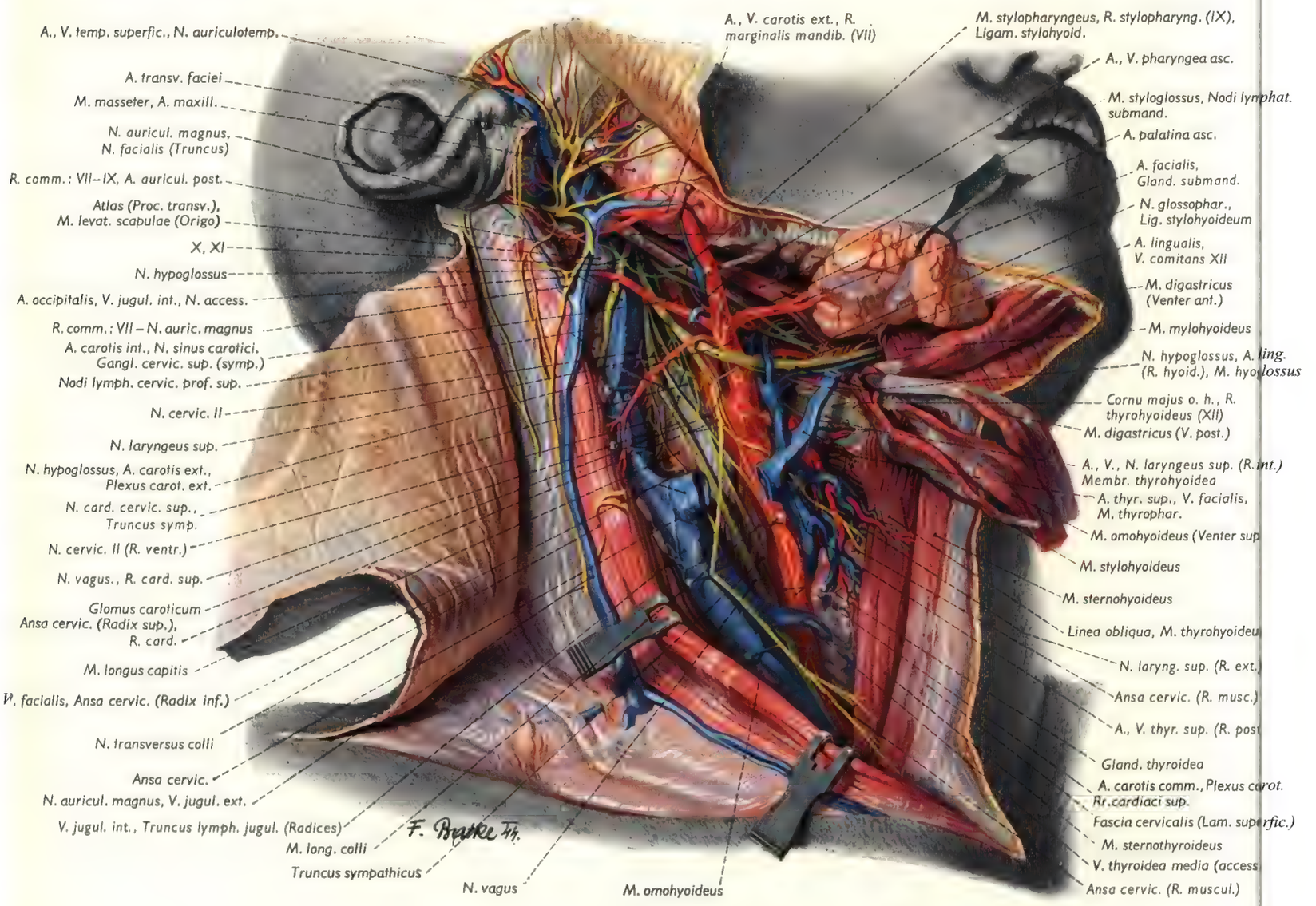

Fig. 269. Les plans profonds de la région antérieure du cou. Préparation des vaisseaux et des nerfs des triangles carotidien et submandibulaire, et de la fosse rétromandibulaire.

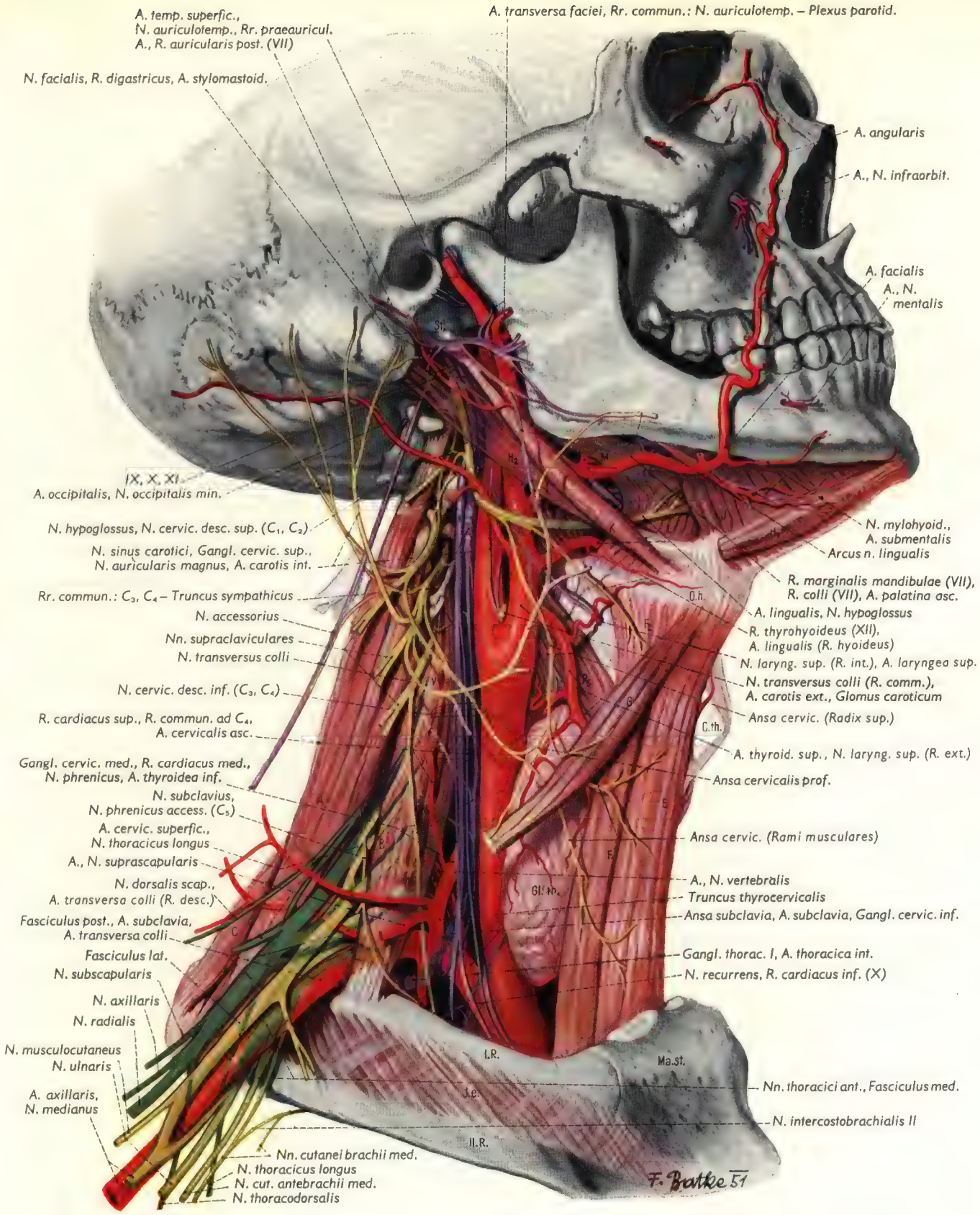

A	= M. scalenus medius	Gl.th	= Glandula thyroidea	Ma.st	= Manubrium sterni
B	= M. scalenus ant.	H_1	= M. digastricus (Venter ant.)	O.h	= Os hyoideum
C	= M. scalenus post.	H_2	= M. digastricus (Venter post.)	P_5	= M. thyropharyngeus
C.th	= Cartilago thyroidea	J	= M. mylohyoideus	St	= Processus styloideus
E	= M. sternohyoideus	J.e	= M. intercostalis ext.	I-VIII	= les rameaux ventraux des nerfs cervicaux 1 à 8
F_1	= M. sternothyroideus	K	= M. stylohyoideus		
F_2	= M. thyrohyoideus	L	= M. hyoglossus	I., II.R	= la première et la deuxième côtes
G	= M. omohyoideus (Venter sup.)	M	= M. styloglossus		

Fig. 270. Topographie des artères et des nerfs du cou; vue latérale droite. La ceinture du membre supérieur, le m. sternocléïdomastoïdien et les muscles de la nuque ont été enlevés.

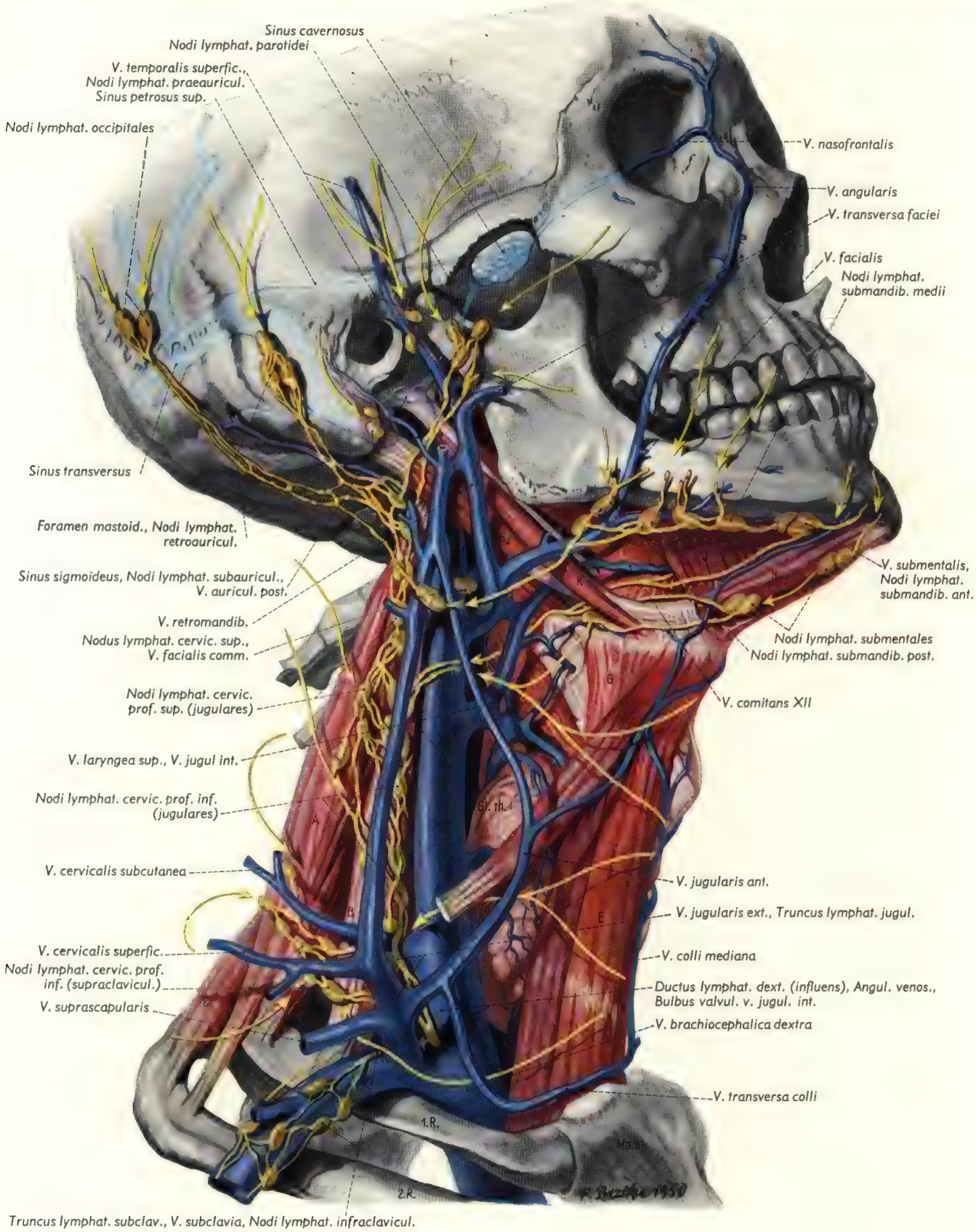

A	= M. scalenus med.	G	= M. thyrohyoid.	L	= M. hyoglossus
B	= M. scalenus ant.	Gl.th	= Glandula thyroid.	M	= M. styloglossus
C	= M. scalenus post.	H_1	= M. digastricus (Venter ant.)	Ma.st	= Manubrium sterni
D	= M. omohyoideus (Venter sup.)	H_2	= M. digastricus (Venter post.)	1.,2.R	= la première et la deuxième côtes
E	= M. sternohyoid.	J	= M. mylohyoid.		
F	= M. sternothyroid.	K	= M. stylohyoid.		

Fig. 271. Topographie des veines et des ganglions du cou; vue latérale droite. La ceinture du membre supérieur, le m. sternocléïdomastoïdien et les muscles de la nuque ont été enlevés. Les courants lymphatiques sont indiqués par des flèches jaunes.

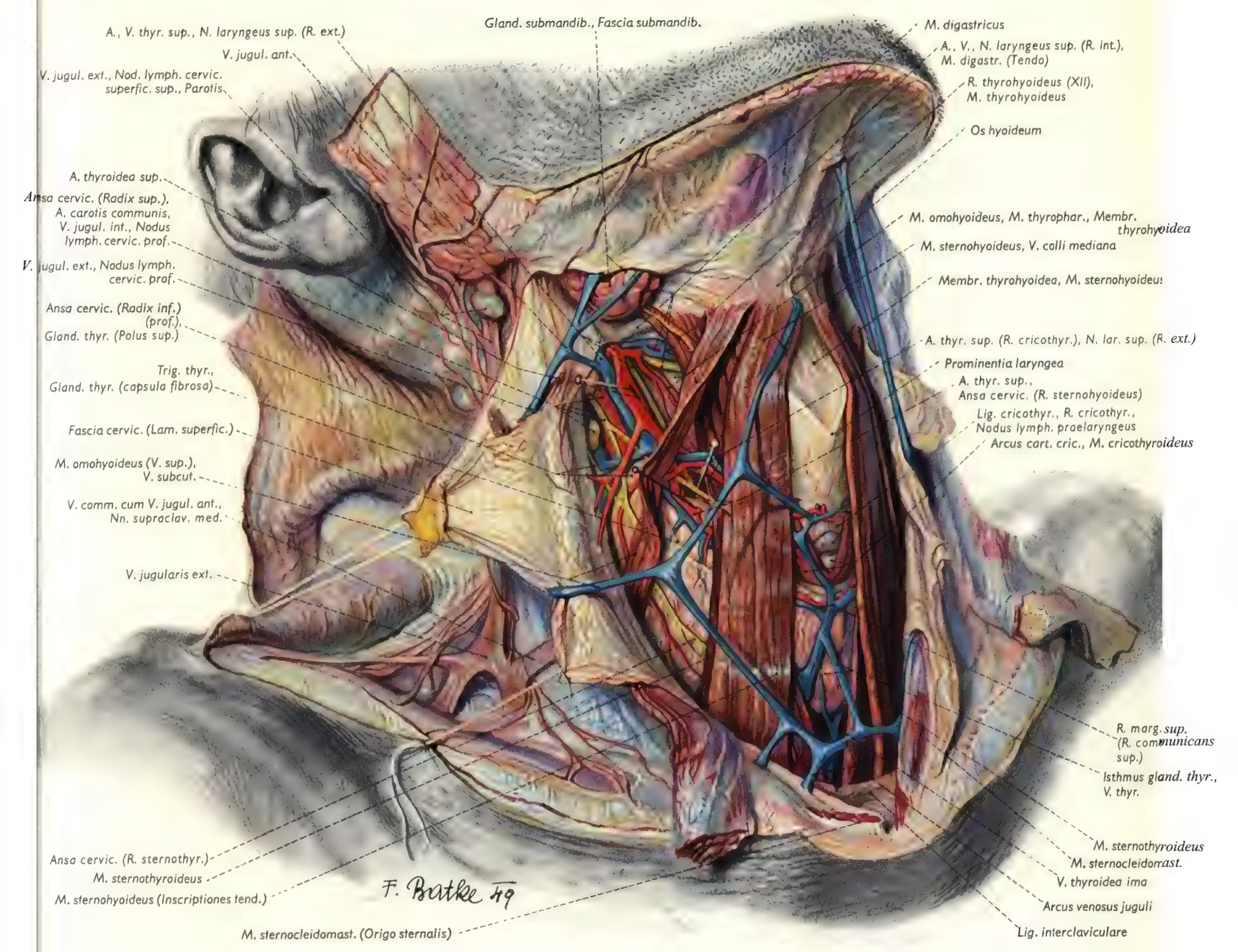

Fig. 272. Les vaisseaux, les nerfs et les muscles de la région antérieure du cou et du triangle carotidien (plans superficiels); le squelette du larynx et la glande thyroïde.

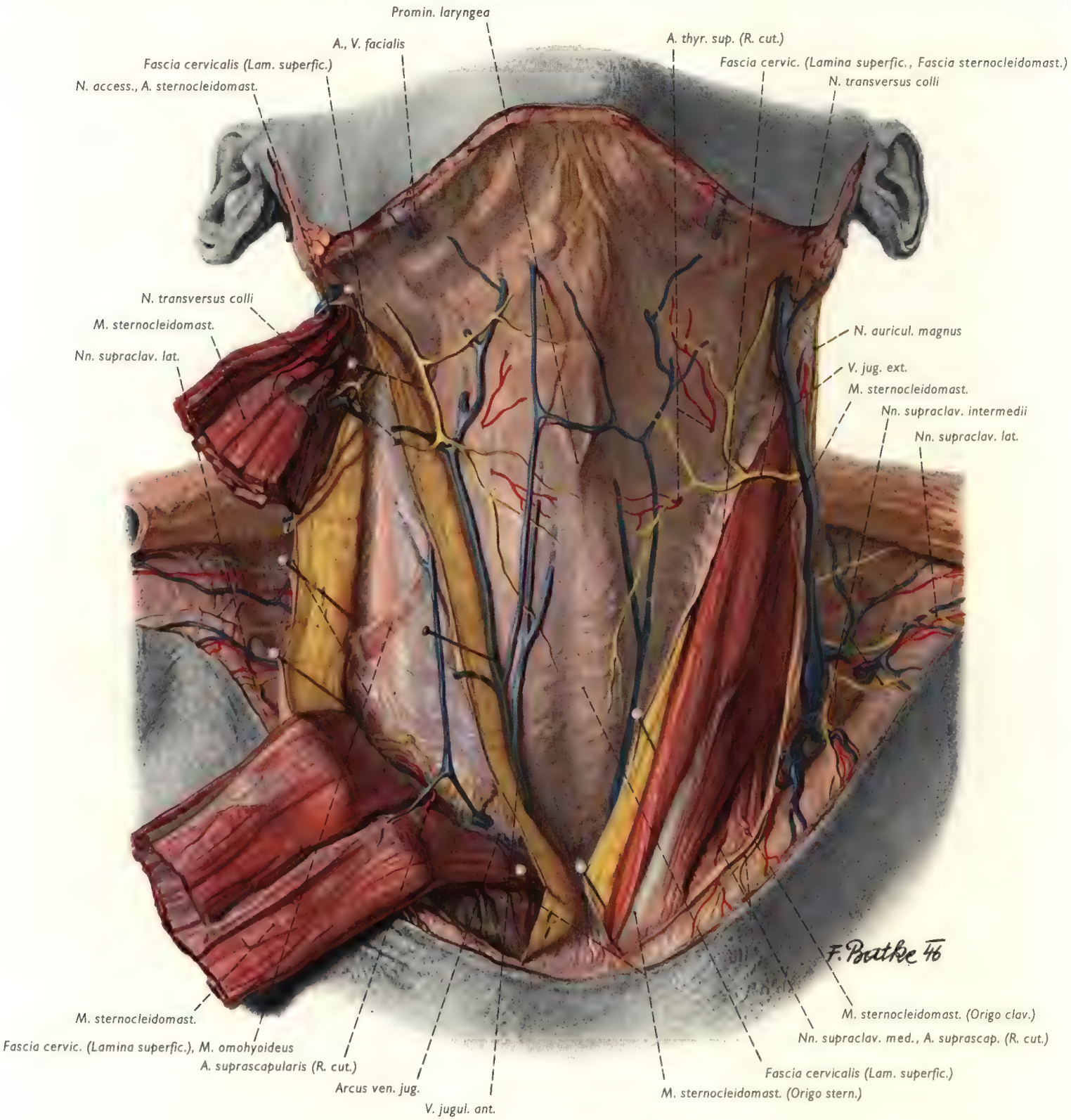

Fig. 273. La préparation de la région sternocléïdomastoïdienne. Mise en évidence de la zone sous-hyoïdienne dans la région antérieure du cou. Mise en évidence des deux feuillets de dédoublement antérieurs du fascia cervical superficiel.

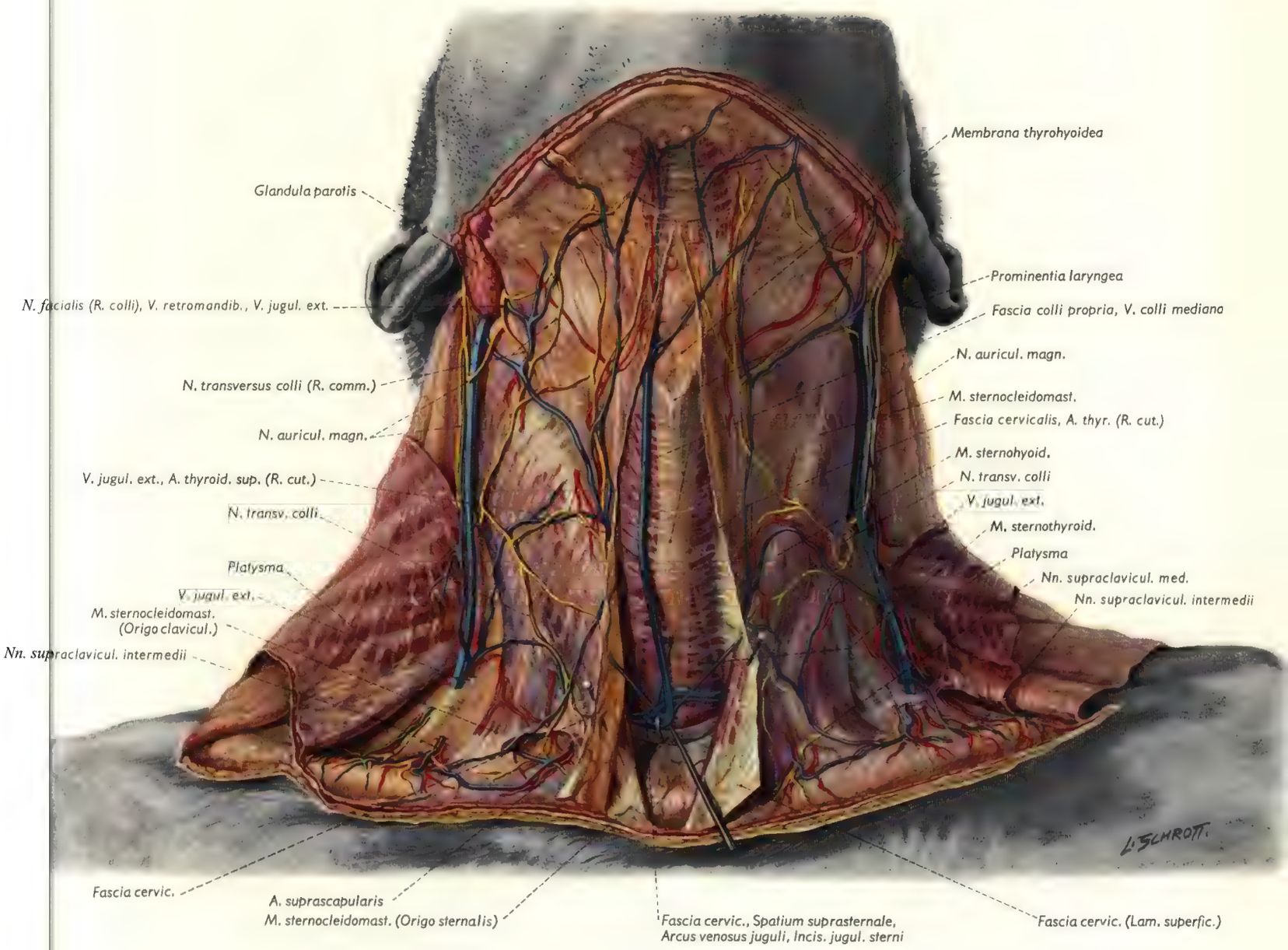

Fig. 274. Préparation superficielle, antérieure et latérale, du cou et du creux suprasternal. Ouverture de l'espace (interfascial) sus-sternal.

Fig. 275

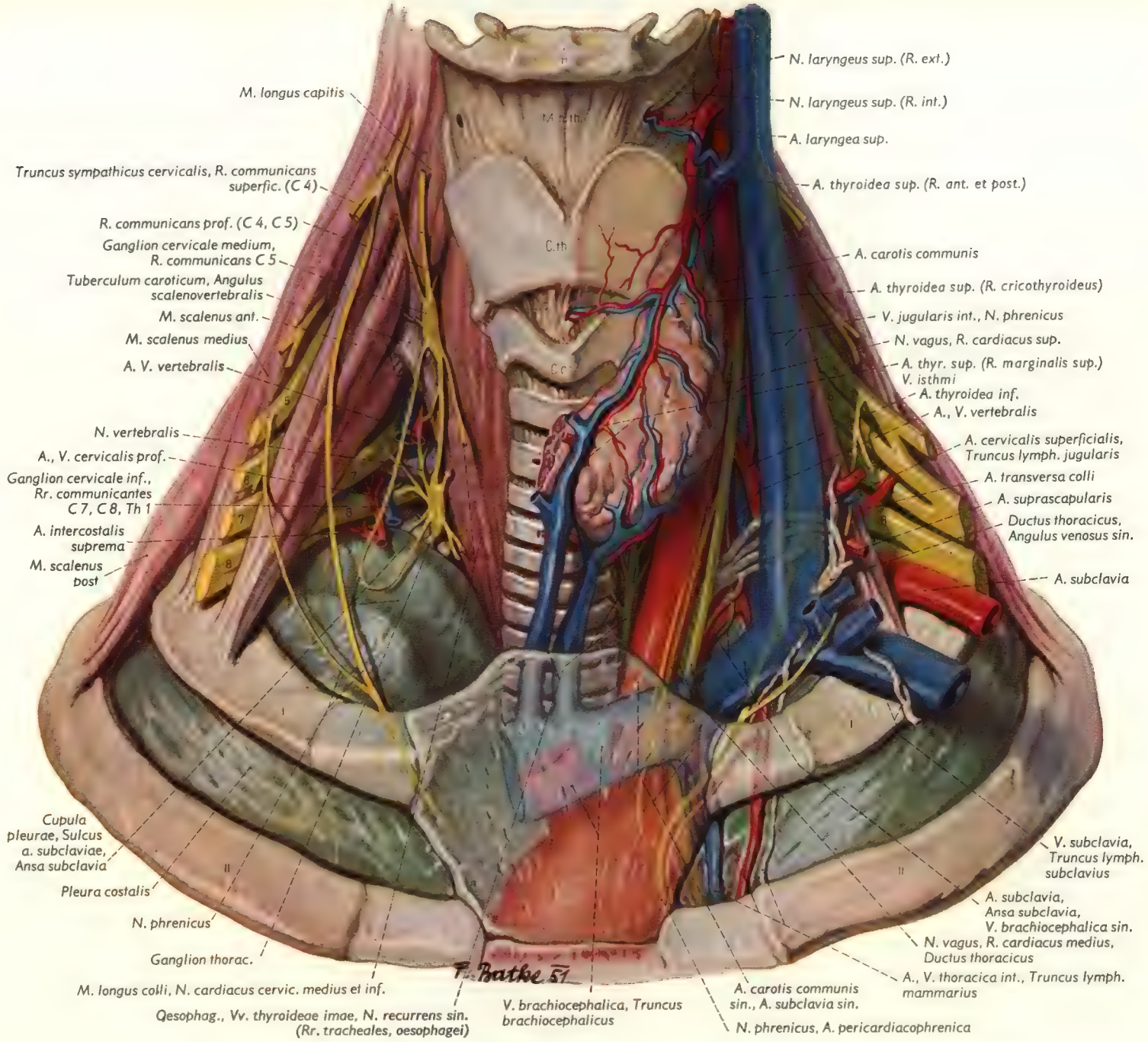

C.cr	= Cartilago cricoidea	M.h.th	= Membrana thyrohyoidea	4-8	= les rameaux ventraux des nerfs cervicaux 4 à 8
C.th	= Cartilago thyroidea	I.,II.	= la première et la deuxième côtes	I	= le rameau ventral du premier nerf thoracique
L.c	= Lig. conicum				

Fig. 275. Topographie de l'ouverture supérieure du thorax, des coupoles pleurales et du triangle scaléno-vertébral.

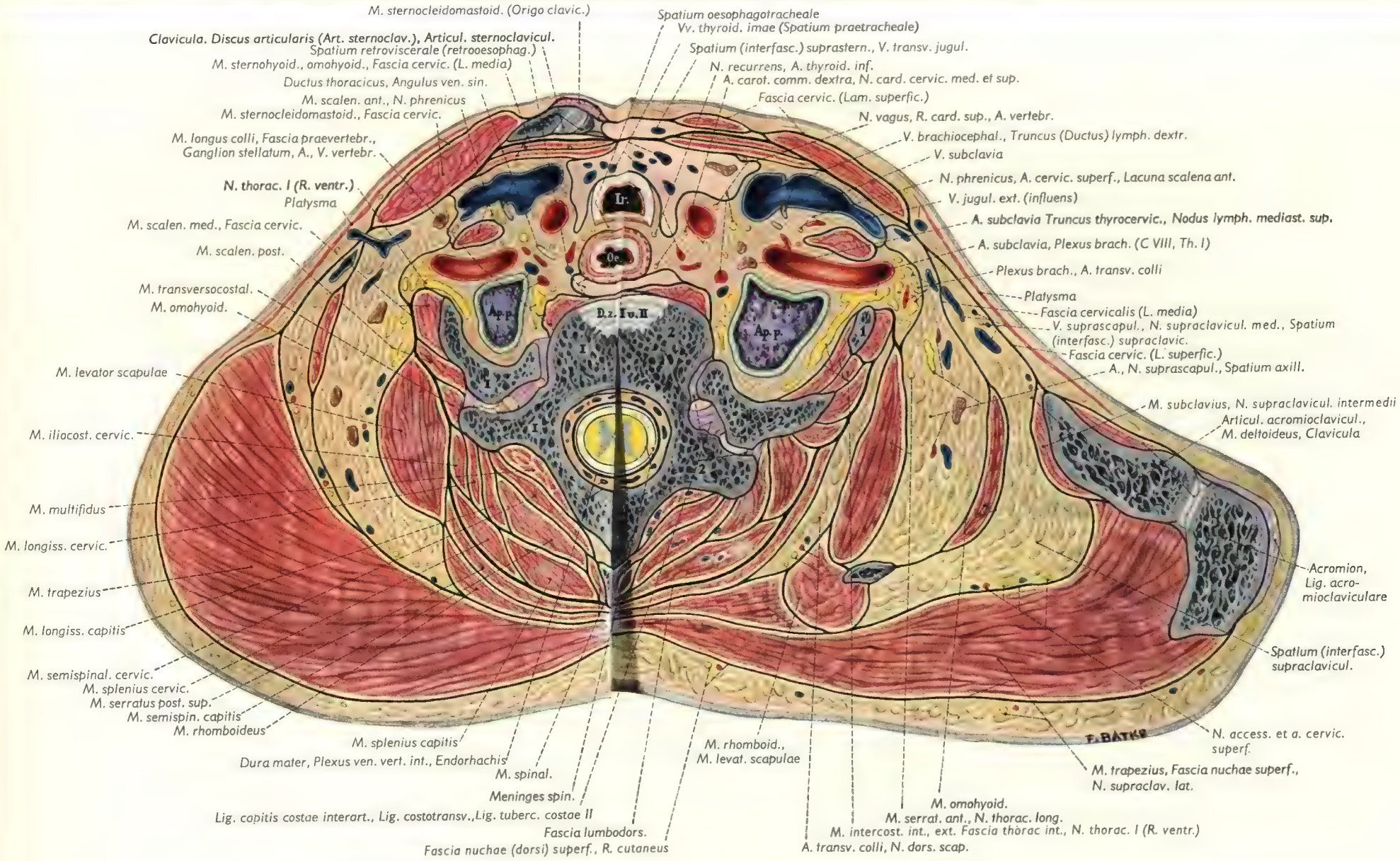

D. z. I u. II. = le disque intervertébral entre la première et la deuxième vertèbres thoraciques

Ap.p = Apex pulmonis
Oe = Oesophagus
Tr = Trachea

Fig. 276. Coupe horizontale au niveau de l'ouverture crâniale et dômes pleuraux du thorax. Les deux surfaces de section sont obliques de manière différente à droite et à gauche; du côté droit, la coupe passe par la deuxième vertèbre thoracique, l'angle crânial du scapula et l'articulation acromio-claviculaire; du côté gauche, la coupe intéresse le corps de la première vertèbre thoracique et l'articulation sterno-claviculaire, en avant. La coupe droite est plus basse en arrière et plus haute en avant, que la coupe gauche. Les lignes de section du fascia cervical sont figurées en noir. Vue supérieure de la coupe.

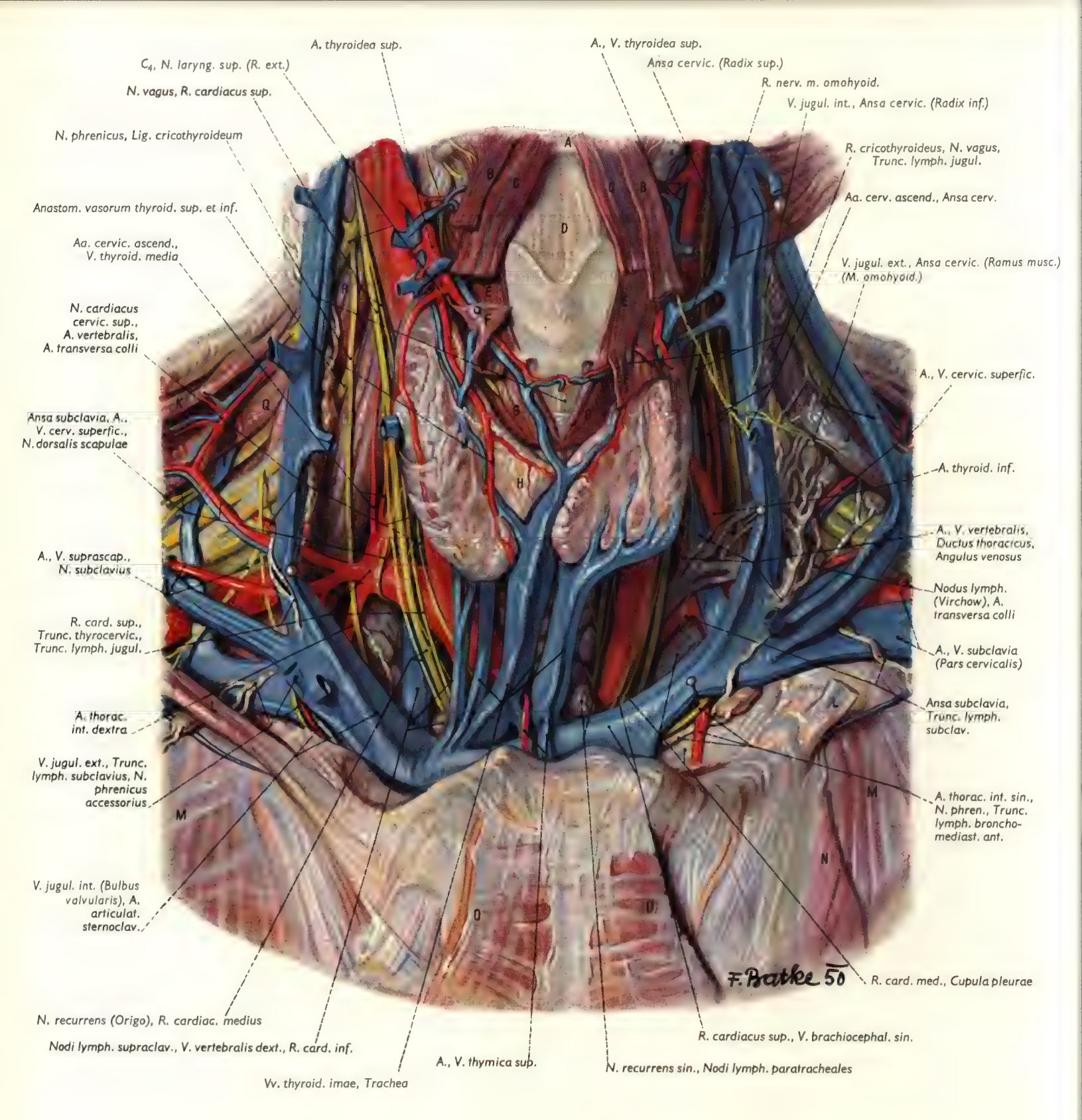

A = Os hyoideum	E = M. thyrohyoid.	K = M. Trapezius	O = M. pect. major
B = M. omohyoid. (V. sup.)	F = M. sternothyroid.	L = M. subclavius	P = M. scalen. ant.
C = M. sternohyoid.	G = M. cricothyroid.	M = M. intercost. int.	Q = M. levator scap.
D = Membr. thyrohyoidea	H = Isthmus gland. thyr.	N = M. intercost. ext.	R = M. scalen. med.
	J = M. omohyoid. (V. inf.)		

Fig. 277. Les vaisseaux et les nerfs de la région inférieure du cou spécialement au niveau de la glande thyroïde, de l'ouverture crâniale du thorax, du défilé interscalénique et du confluent veineux jugulo-sous-clavier. A noter la topographie des coupoles pleurales au niveau de l'ouverture crâniale du thorax. Les deux clavicules sont enlevées.

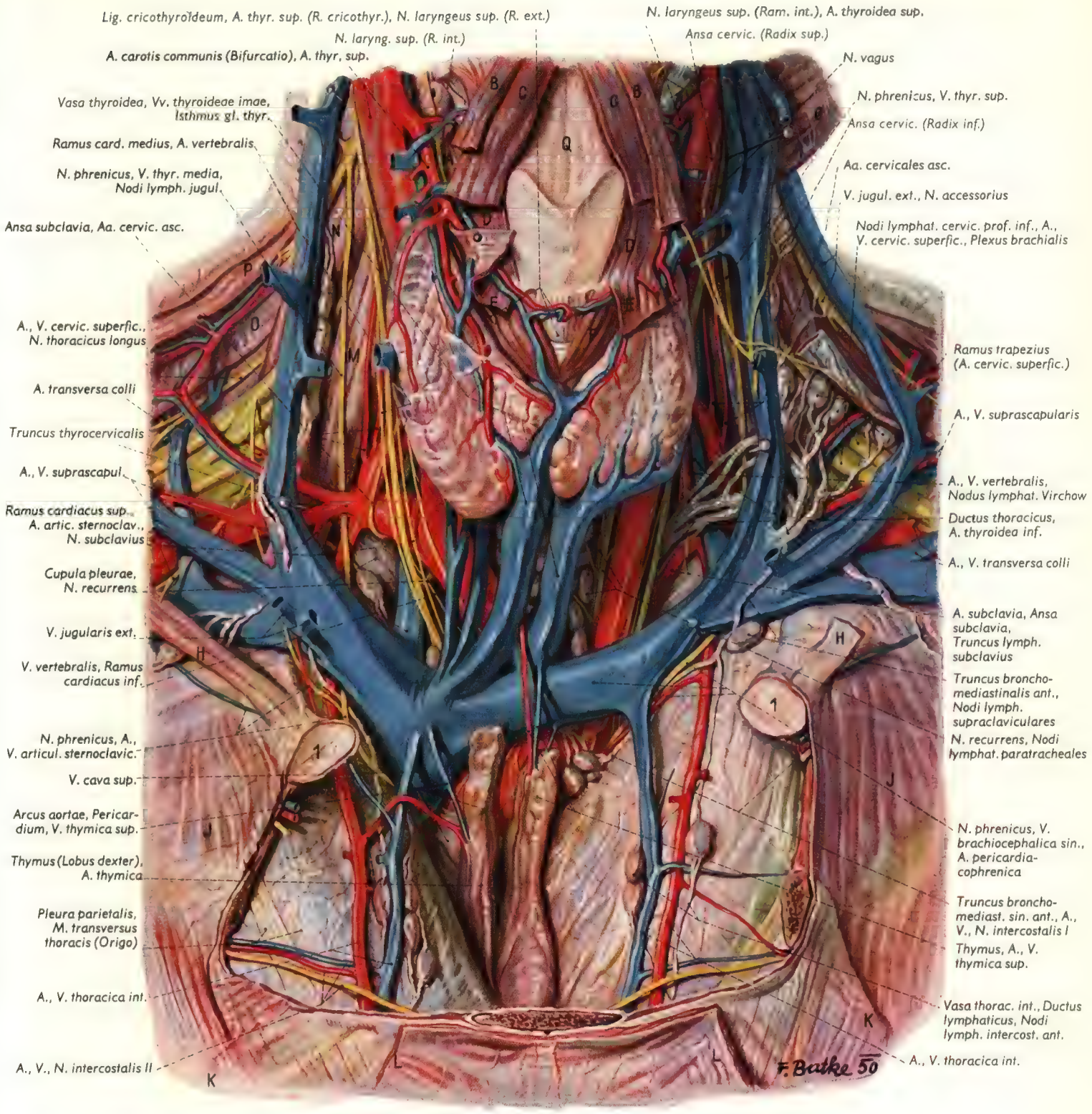

A	= M. laryngopharyng.	E	= M. sternothyroid.	J	= M. intercost. int.	N	= M. scalen. med.
B	= M. omohyoid. (V. sup.)	F	= M. cricothyroid.	K	= M. intercost. ext.	O	= M. levator scap.
C	= M. sternohyoid.	G	= M. sternocleidomast.	L	= M. pect. major	P	= M. trapezius
D	= M. thyrohyoid.	H	= M. subclavius	M	= M. scalen. ant.	Q	= Membr. thyrohyoidea
						1.,2.	= 1.,2. Costae

Fig. 278. Préparation de la région sternocléïdomastoïdienne, des vaisseaux et des nerfs de l'ouverture crâniale du thorax. Représentation de la glande thyroïde, des coupoles pleurales, des gros vaisseaux et des nerfs et leurs rapports avec les formations du médiastin; (résection de la première et de la deuxième côte et du manubrium sternal).

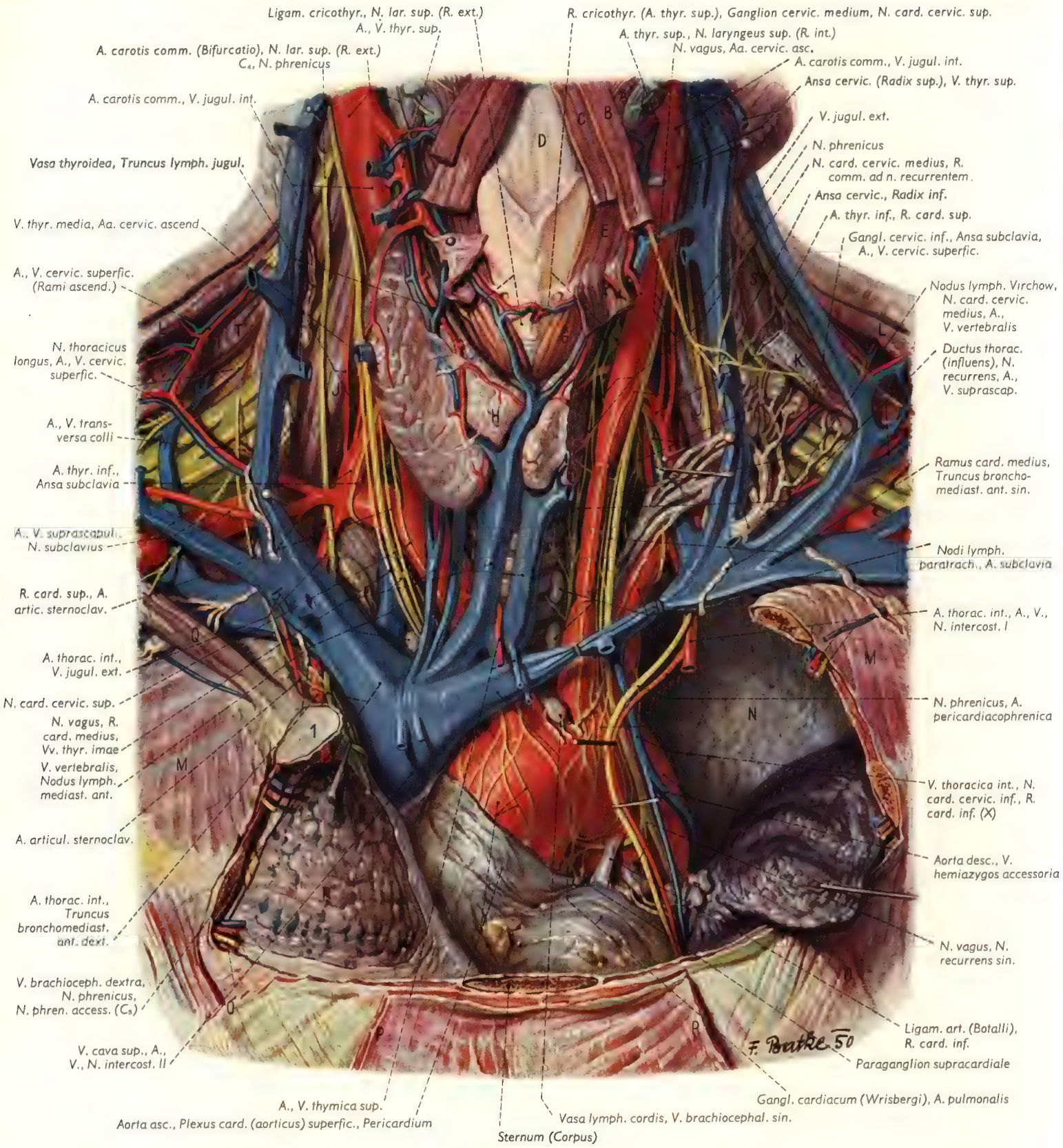

A = M. thyrohyoideus	F = M. sternothyroideus	L = M. trapezius	Q = M. subclavius
B = M. omohyoideus (Venter sup.)	G = M. cricothyroideus	M = M. intercostalis int.	R = Pulmo dexter
C = M. sternohyoideus	H = Isthmus glandulae thyroideae	N = Pleura costovertebralis	S = M. scalenus medius
D = Membrana thyrohyoidea	J = M. scalenus ant.	O = M. pectoralis minor	T = M. levator scapulae
E = M. thyrohyoideus	K = M. omohyoideus	P = M. pectoralis major	I, II = Costa prima, secunda

Fig. 279. Topographie de l'ouverture crâniale du thorax et des régions profondes du cou après la résection du manubrium sternal et des deux premières côtes, à leur extrémité sternale. Crosse de l'aorte.

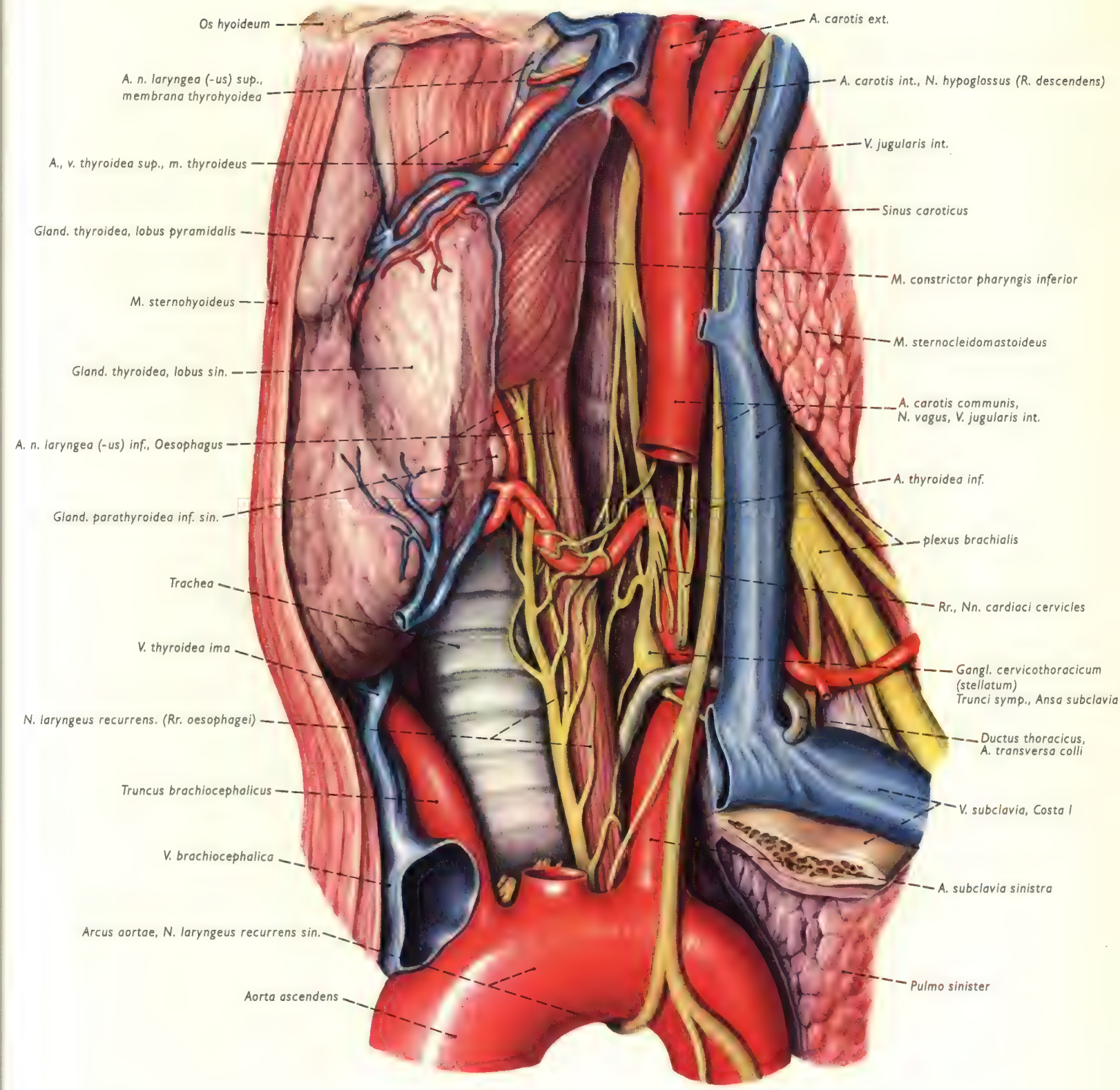

Fig. 280. Vaisseaux et nerfs de la région profonde du cou, côté gauche. L'abouchement du canal thoracique avec le confluent veineux jugulo-sous-clavier latéral et antérieur.

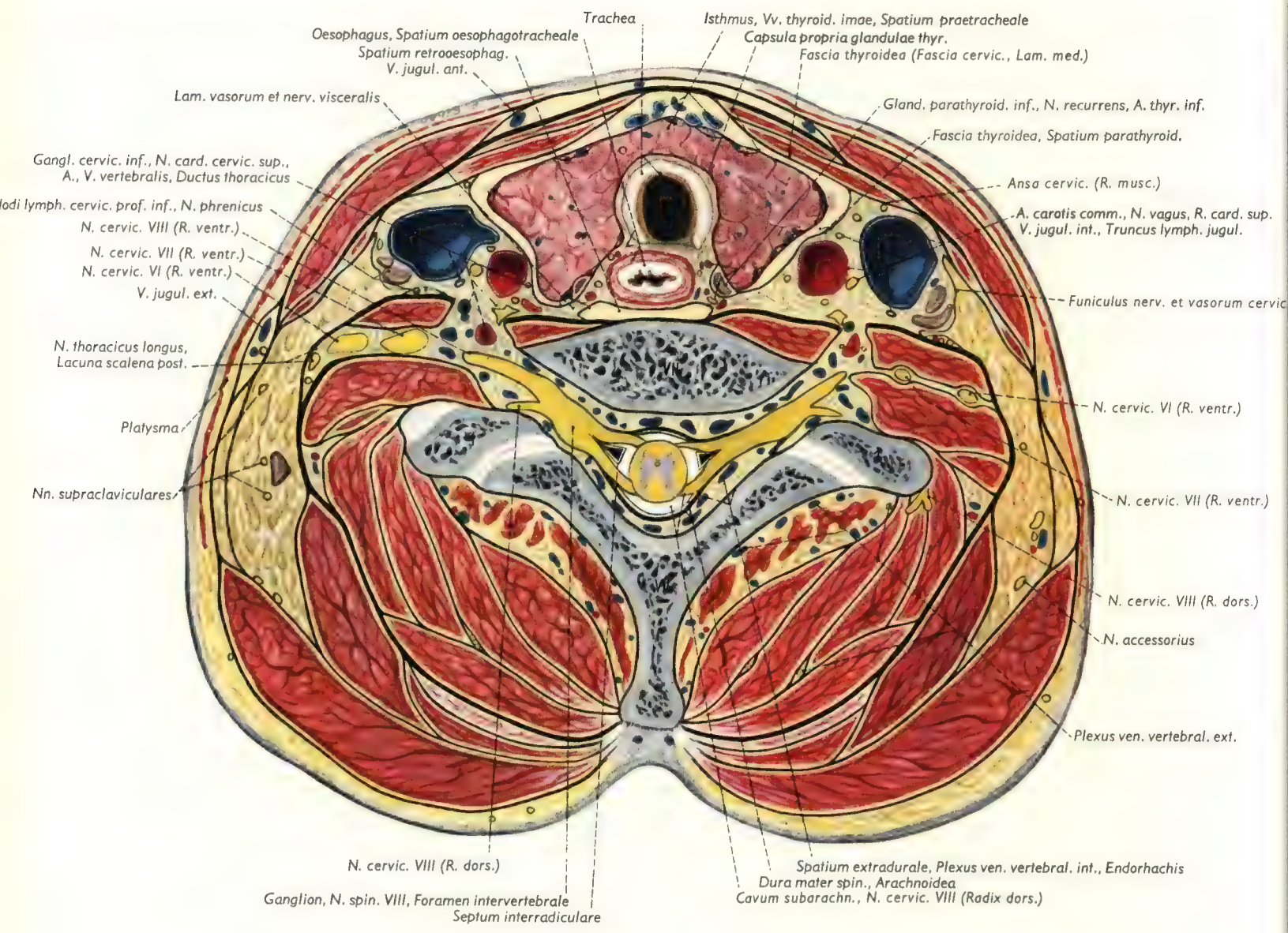

Fig. 281. Coupe horizontale du cou au niveau de l'isthme de la glande thyroïde et de la septième vertèbre cervicale. Représentation du tractus viscéral, du paquet vasculo-nerveux cervical et des segments correspondants de l'espace périviscéral. Les lignes de section des fascias sont en noir.

Fig. 281

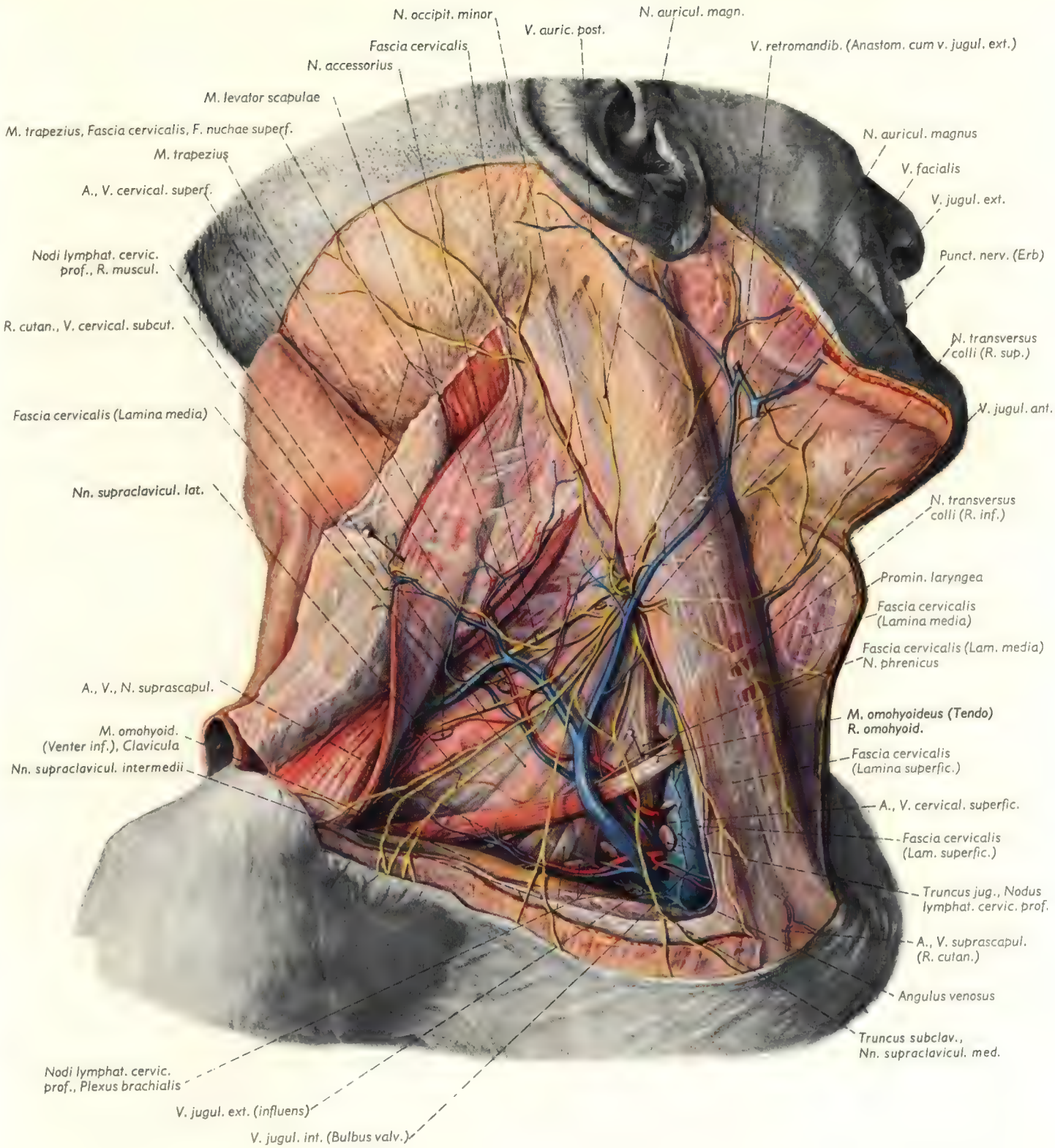

Fig. 282. Préparation des vaisseaux et des nerfs dans la région latérale du cou, en particulier du triangle claviculaire. Ouverture de l'espace conjonctif latéral du cou.

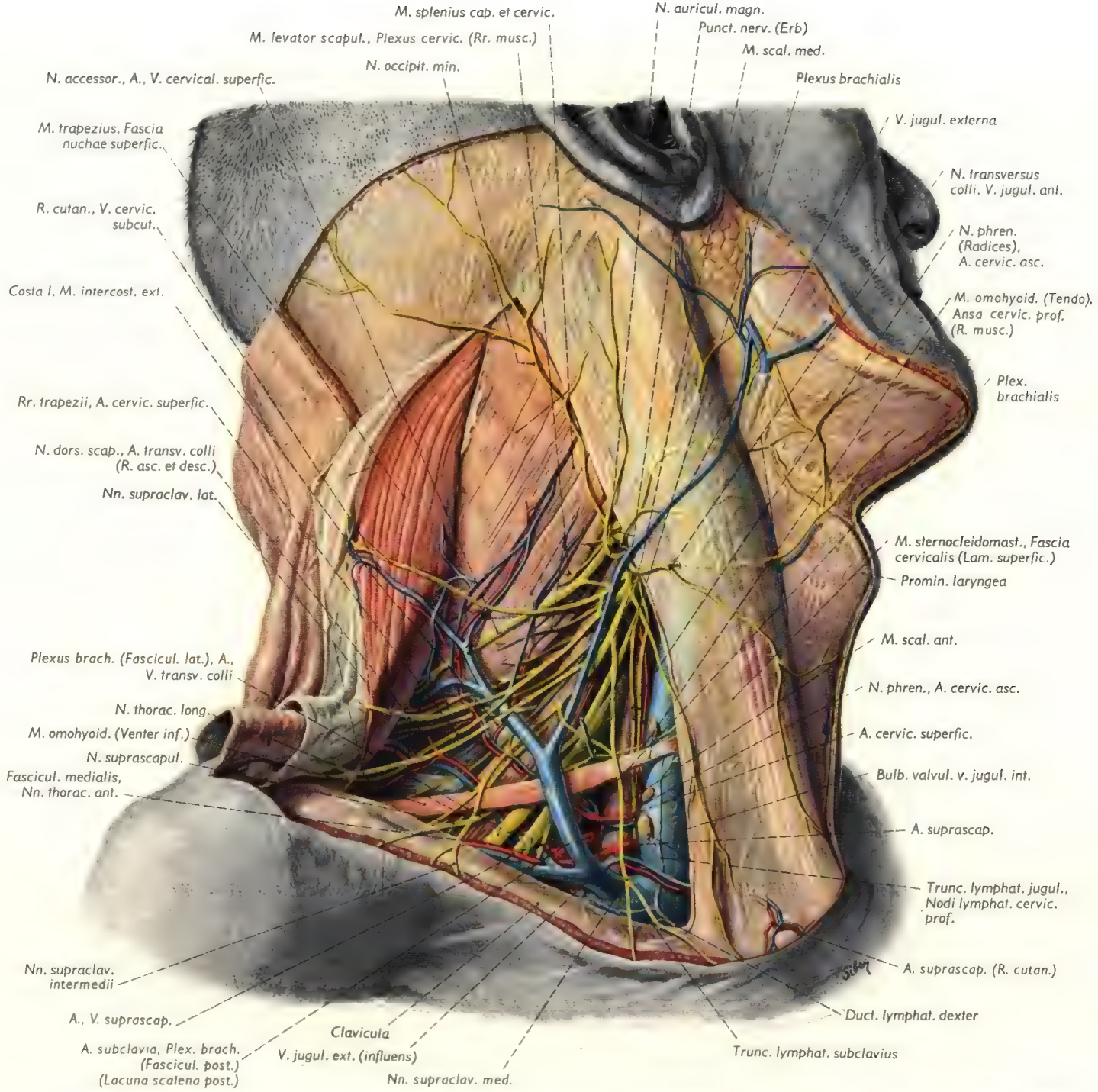

Fig. 283. Préparation des vaisseaux, des nerfs et des muscles dans la région latérale du cou; plexus brachial et artère sous-clavière dans le défilé interscalénique.

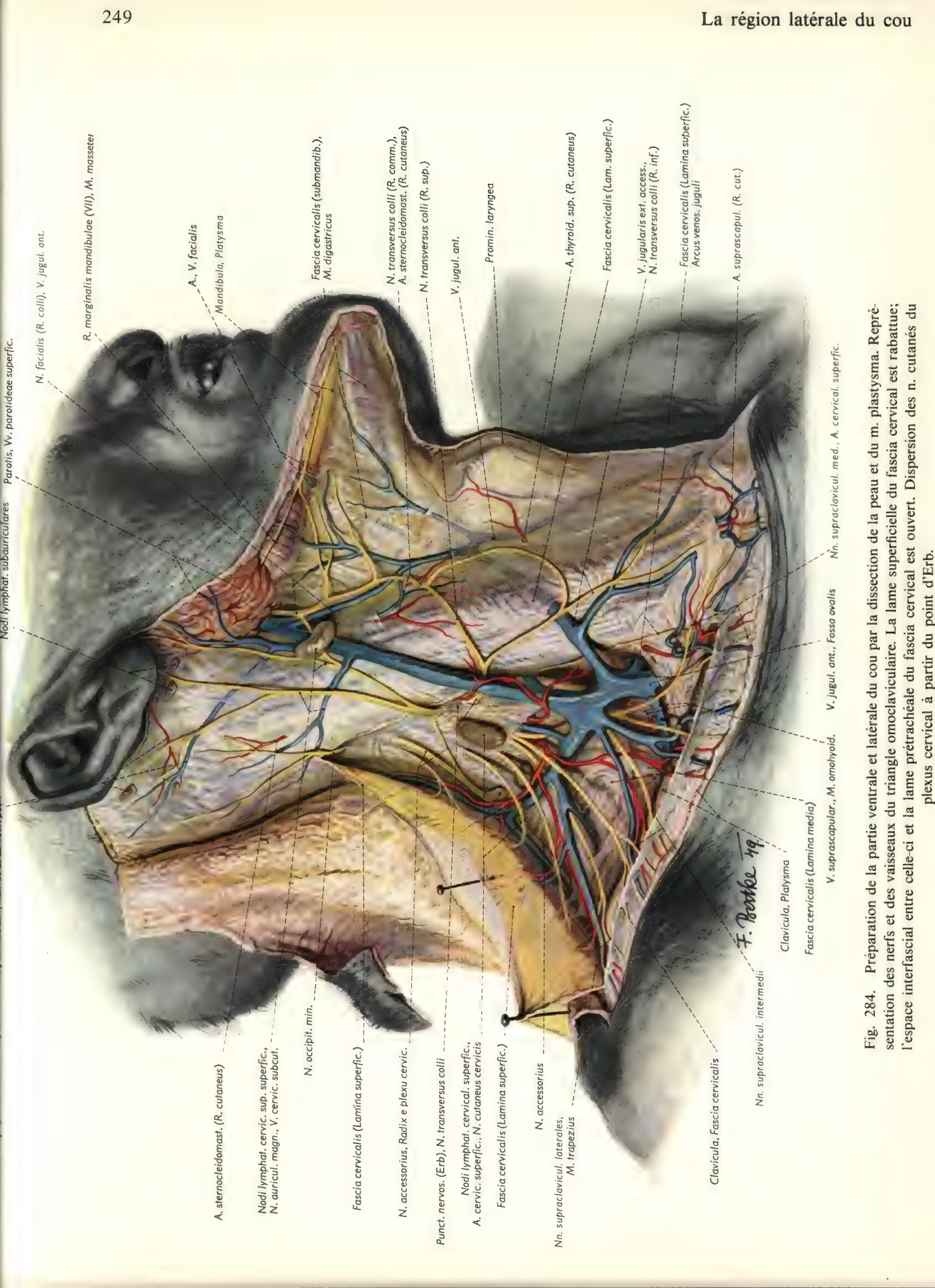

Fig. 284. Préparation de la partie ventrale et latérale du cou par la dissection de la peau et du m. plastysma. Représentation des nerfs et des vaisseaux du triangle omoclaviculaire. La lame superficielle du fascia cervical est rabattue; l'espace interfascial entre celle-ci et la lame prétrachéale du fascia cervical est ouvert. Dispersion des n. cutanés du plexus cervical à partir du point d'Erb.

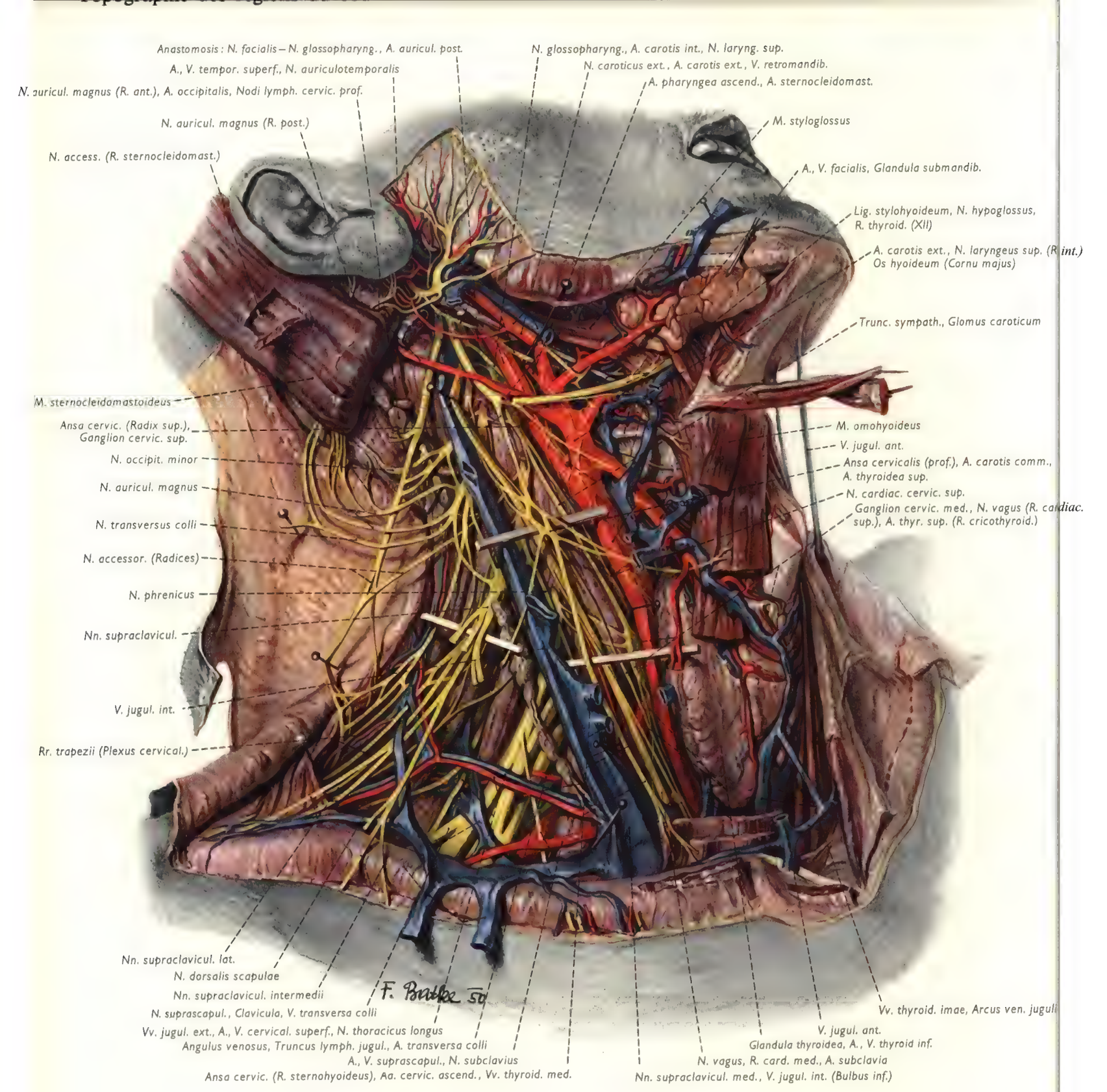

Fig. 285. Les plans profonds de la région latérale du cou. Préparation des régions sternocléïdomastoïdienne et infra-hyoïdienne antérieure du cou. Rapports des éléments dans les régions sternocléïdomastoïdienne et latérale du cou dans le triangle carotidien et la fosse rétromandibulaire, après section du m. sternocléïdomastoïdien, des muscles infra-hyoïdiens et des muscles supra-hyoïdiens, à leurs insertions postérieures. Les rameaux supérieurs du plexus cervical sont coupés, rabattus et fixés latéralement.

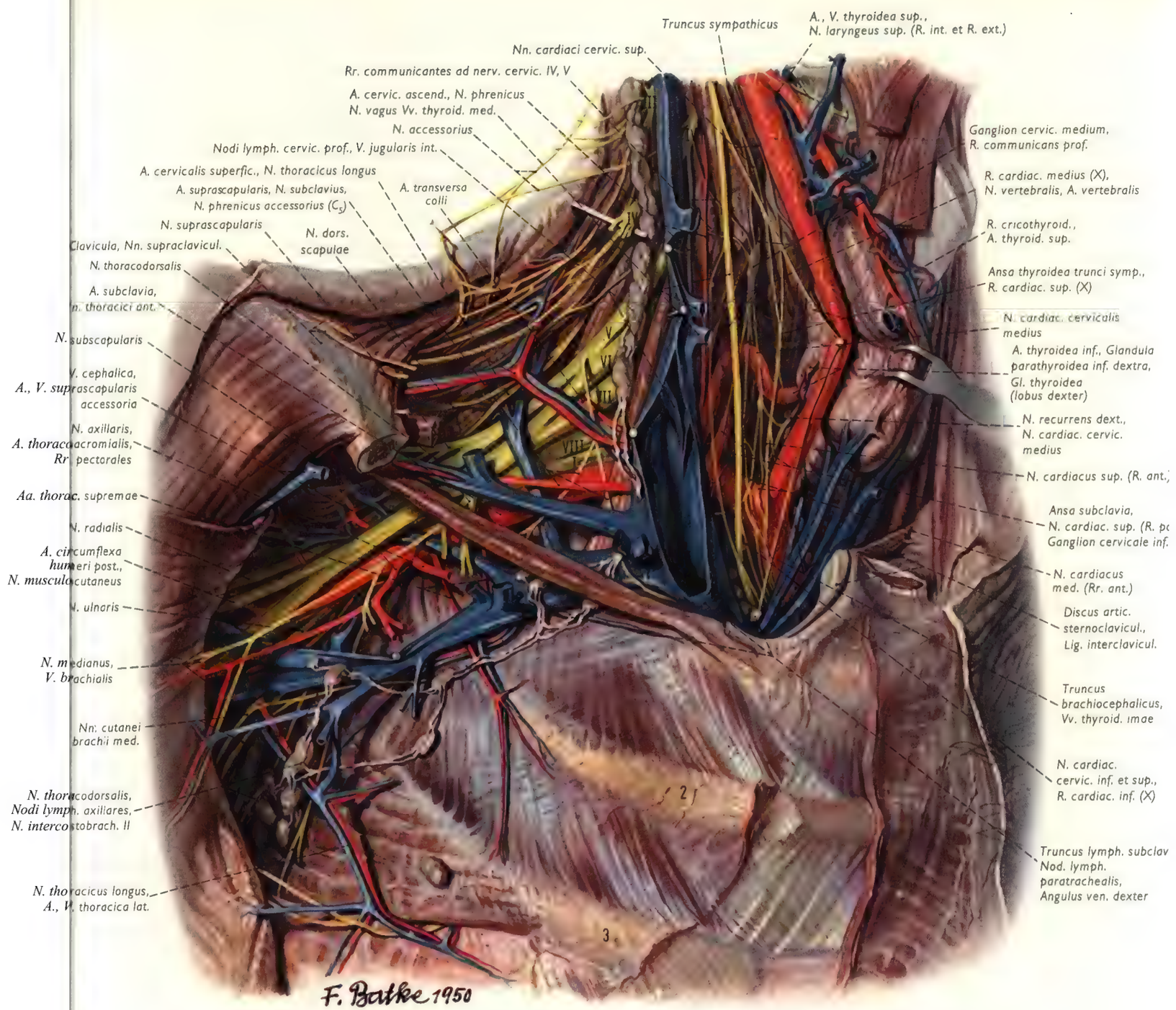

III-VII = Nervi cervic. 3-8 (Rr. ventrales)
I = Nervus thorac. 1, R. ventralis

Fig. 286. Les vaisseaux et les nerfs de la base du cou, dans le triangle scaléno-vertébral, au niveau de l'ouverture crâniale du thorax, de la région latérale du cou et de la fosse axillaire; le lobe droit de la glande thyroïde est rabattu à gauche, l'artère carotide commune et la v. jugulaire interne sont séparées, ce qui rend visibles les éléments du triangle scaléno-vertébral, en profondeur: l'artère thyroïdienne inférieure et l'origine de l'a. vertébrale. Le bulbe inférieur de la veine jugulaire interne a été ouvert: les valvules sont visibles.

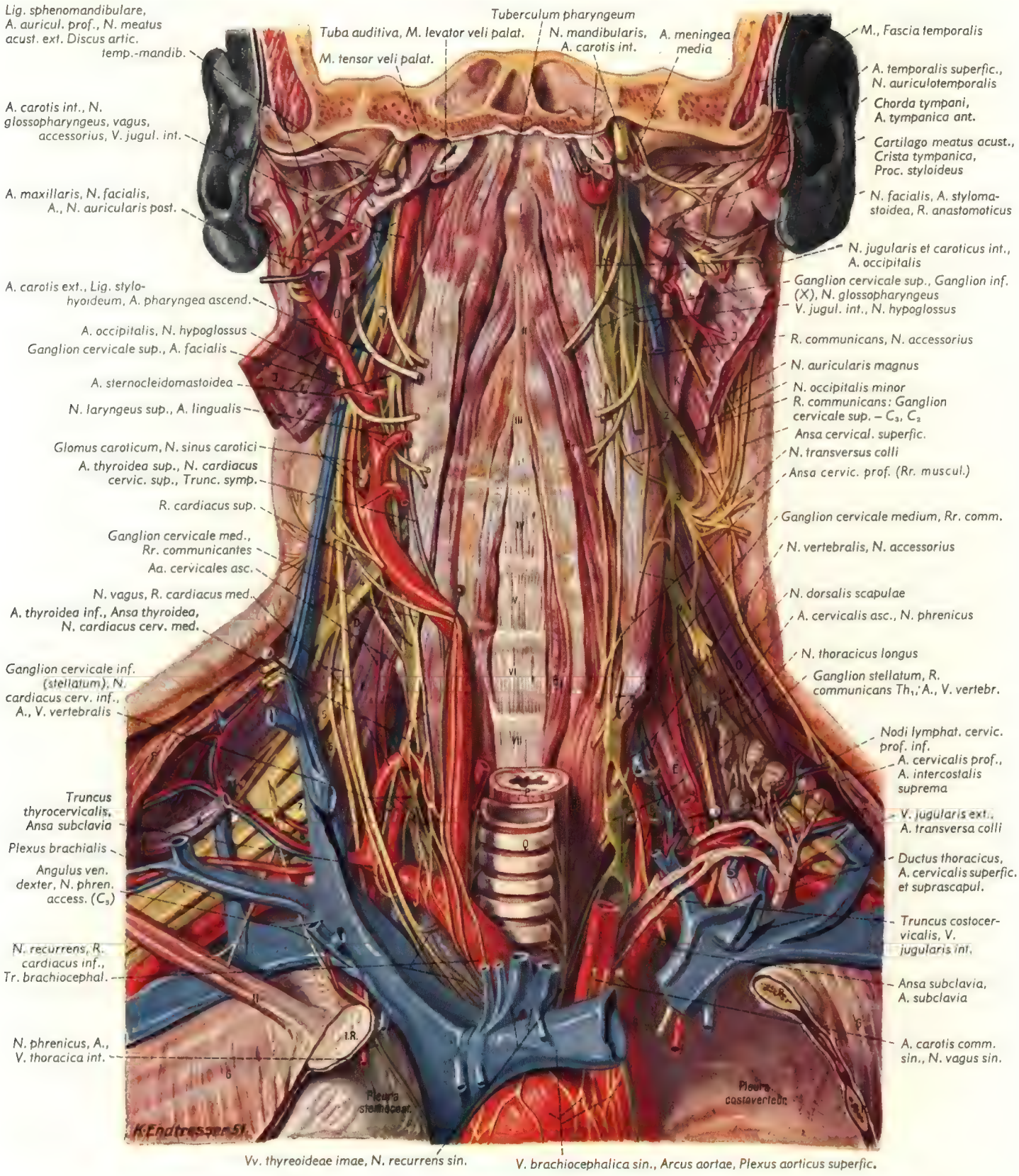

A	= M. longus capitis	J	= M. sternocleidomastoid.	2-8	= les rameaux ventraux des n. cervicaux 2 à 8
B_1, B_2, B_3	= M. longus colli	K	= M. omohyoideus (Venter caud.)	I	= rameau ventral du 1. nerf thoracique
C	= M. levator scapulae	L	= M. biventer (V. mastoid.)	I. R.	= la première côte
D	= M. scalenus med.	M	= M. stylopharyngicus (sectionné)	II. R.	= la deuxième côte
E	= M. scalenus ventr.	N	= M. styloglossus (sectionné)	+	= processus transverse avec tubercule antérieur de la septième vertèbre cervicale
F	= M. trapezius	O	= M. stylohyoideus (sectionné)	○	= le col de la première côte
G	= Mm. intercostales	P	= Oesophagus (P. thorac.)		
H	= M. subclavius	Q	= Trachea (P. thorac.)		
		I-VII	= les vertèbres cervicales 1 à 7		

Fig. 287. Le paquet vasculo-nerveux cervical et axillaire; vue ventrale. Les vaisseaux et les nerfs au niveau de l'ouverture crâniale du thorax.

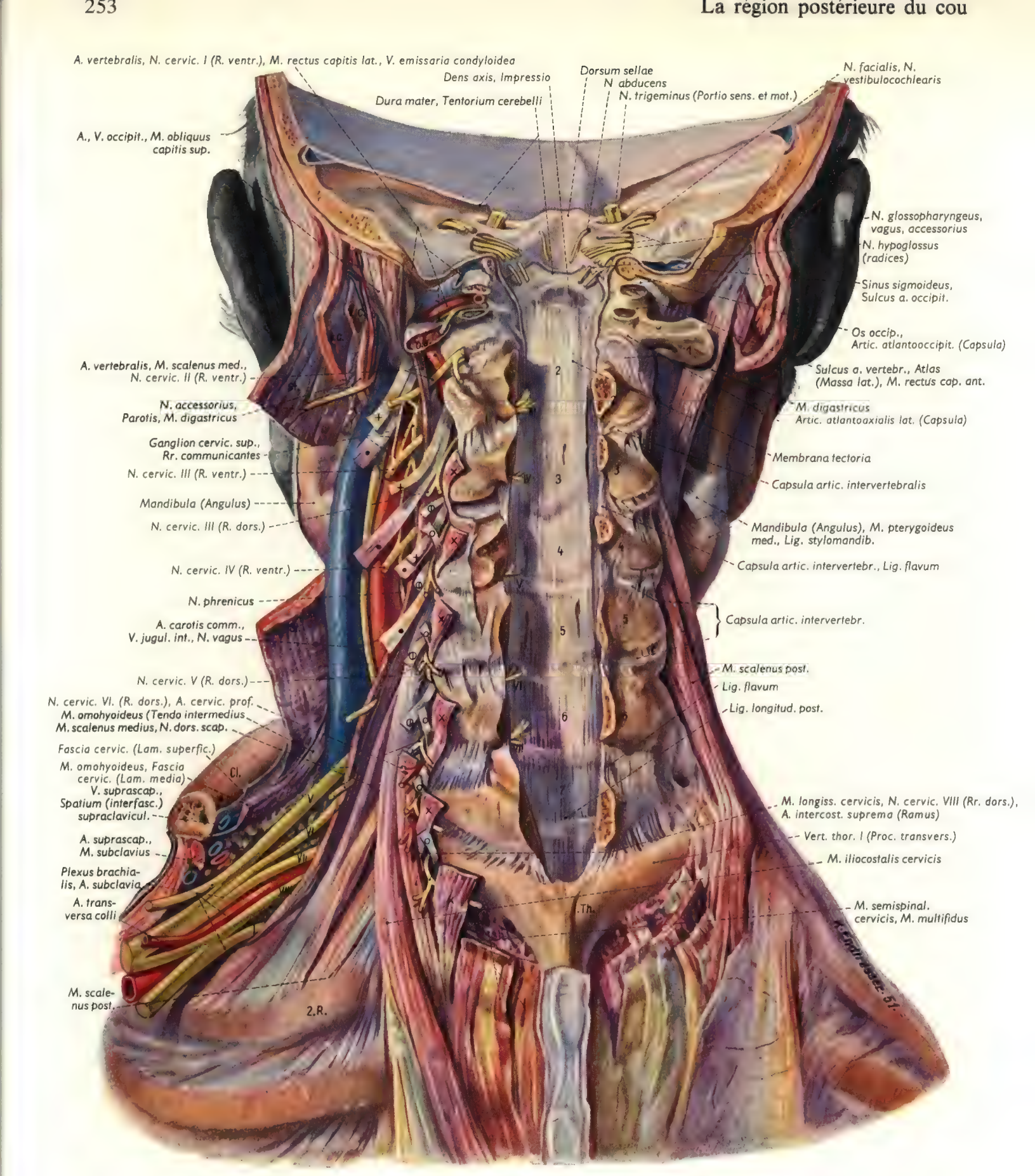

Cl	= Clavicula (scié)	x	= Origine du m. transversooccipit.	1. Th.	= l'arc de la première vertèbre thoracique
Oa	= M. obliquus atlantis (sectionné)	○	= Origine du m. longissimus capit.	2.R.	= la deuxième côte
Lc	= M. longissimus capitis (sectionné)	Ø	= Terminaison du m. longissimus cervicis	I-VIII	= les racines ventrales et les rameaux ventraux des n. cervicaux 1 à 8
Sc	= M. splenius capitis (sectionné)	1-7	= les 7 vertèbres cervicales (corps et tubercules antérieurs du processus transverse)	I	= le rameau ventral du premier nerf thoracique
St	= M. sternocleidomastoideus (sectionné)				
+	= Terminaison du m. splenius cervicis				
•	= Origine du m. levator scapulae				

Fig. 288. Ouverture dorsale du canal vertébral cervical dont le contenu a été enlevé.

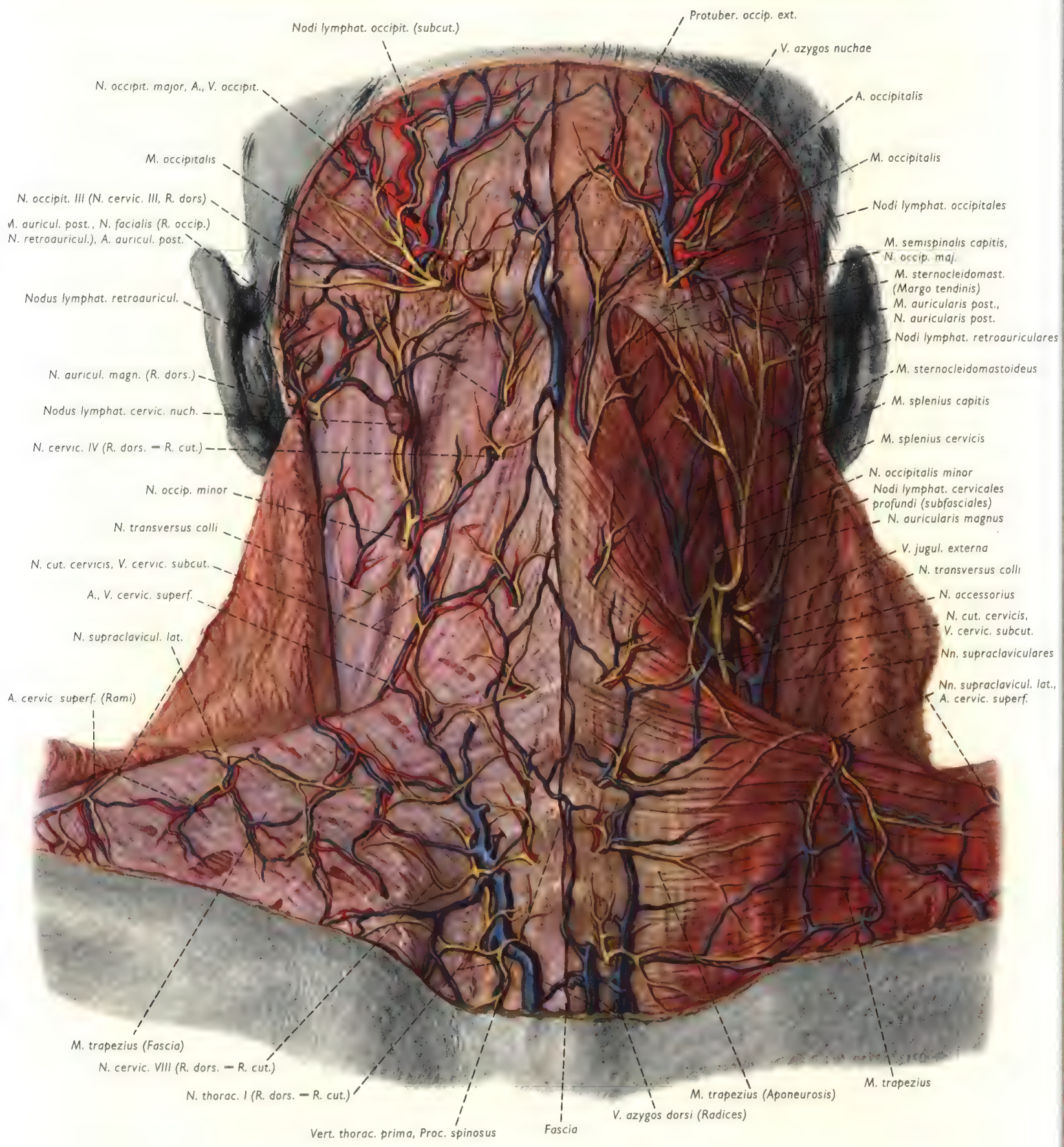

Fig. 289. Les plans superficiels dans les régions postérieure et occipitale du cou. A gauche: les formations sous-cutanées et superficielles. A droite: mise en évidence des muscles superficiels, des vaisseaux et des nerfs qui les croisent et, spécialement, du triangle occipital.

Fig. 290

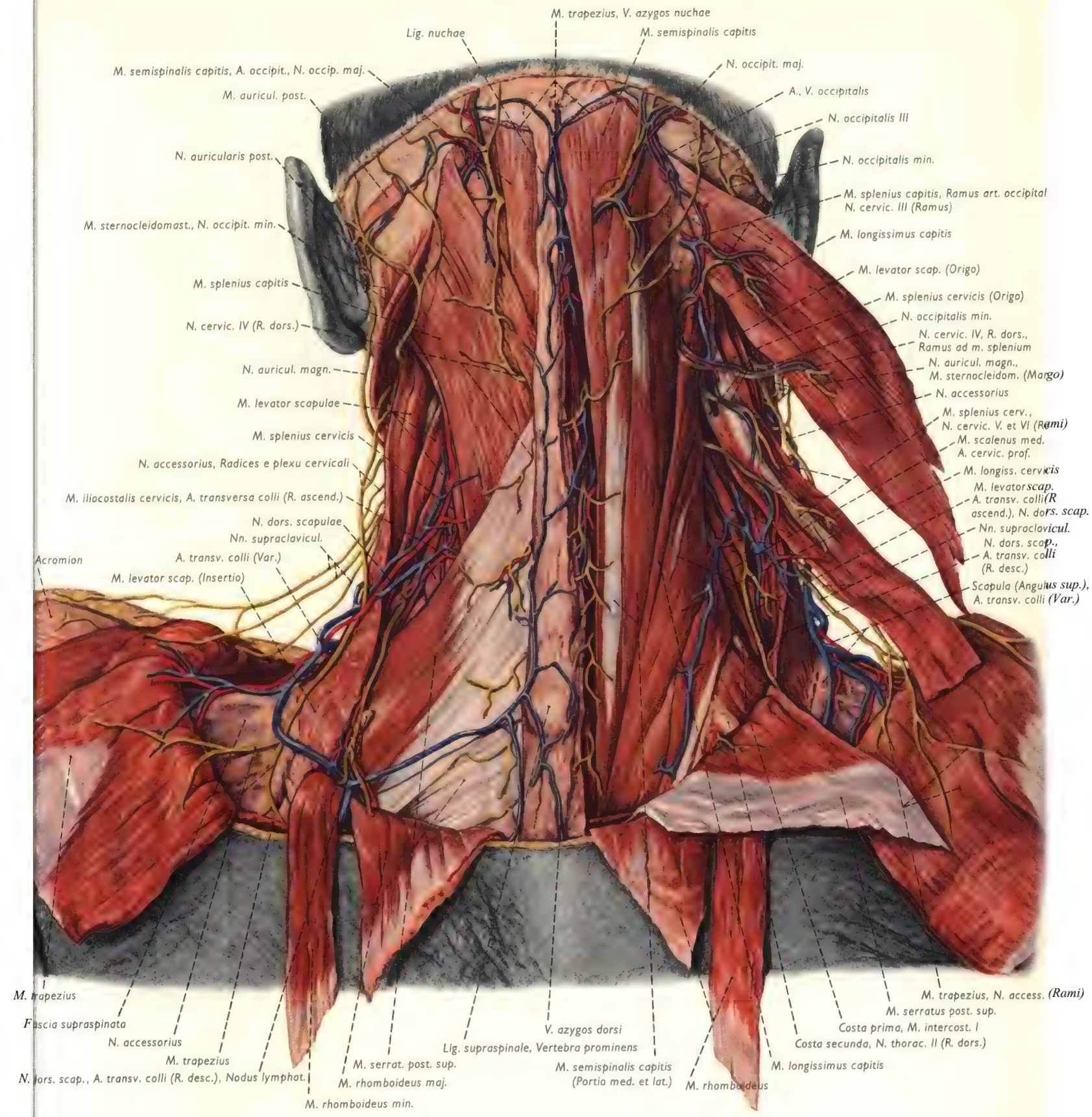

Fig. 290. Préparation de la nuque mettant en évidence les muscles propres de la nuque, les vaisseaux et les nerfs qui les croisent; les muscles superficiels ont été enlevés (m. trapèze et m. dentelé postérieur et supérieur) et spécialement les m. splenius. Du côté droit, mise en évidence du m. semi-épineux de la tête, des m. longissimus de la tête et du cou et du m. iléo-costal du cou après ablation des m. splenius.

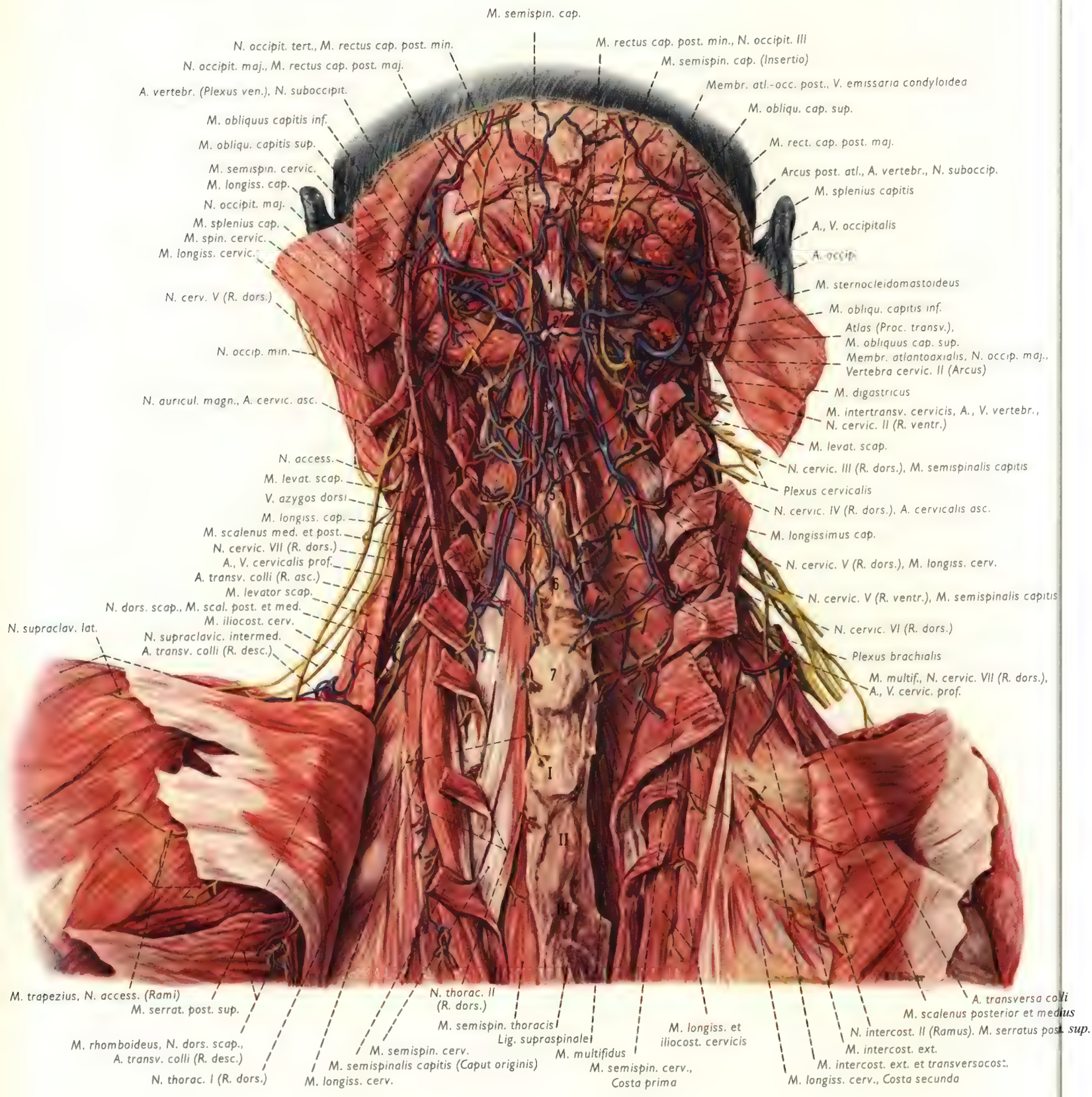

1-7 = les apophyses épineuses des sept vertèbres cervicales

I-III = les apophyses épineuses des trois vertèbres thoraciques supérieures

Fig. 291. Les plans profonds de la nuque avec leurs vaisseaux et leurs nerfs; mise en évidence des muscles propres jusqu'au squelette. A gauche: présentation des m. longissimus de la tête et du cou, du m. iléo-costal du cou ainsi que du m. semi-épineux du cou et des petits muscles de la nuque (qui limitent le triangle de l'a. vertébrale); le m. épineux de la tête a été enlevé. A droite: présentation des muscles les plus profonds et des m. multifides.

Le canal vertébral
et la moelle épinière

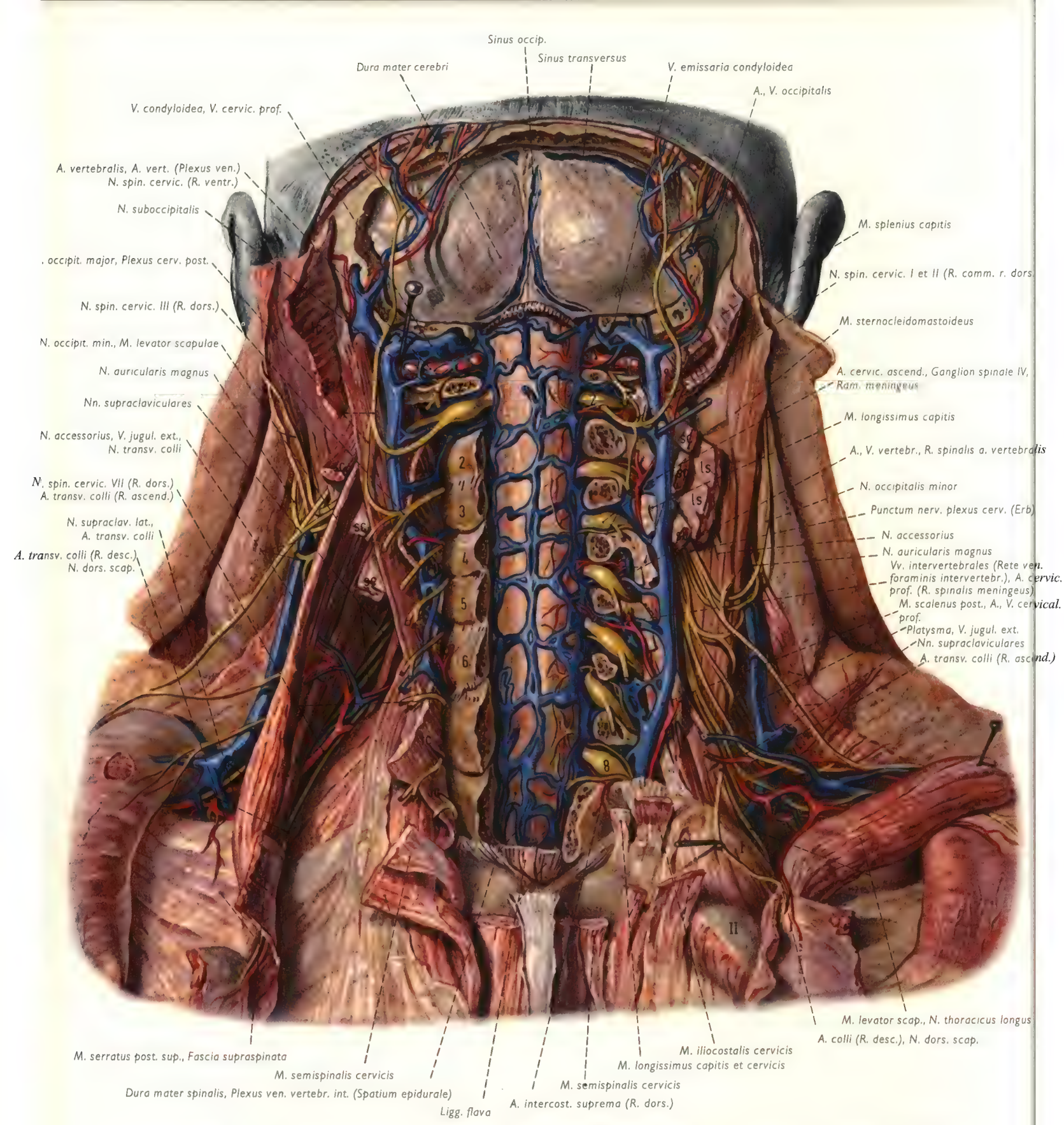

ic = M. semispinalis capitis
lc = M. longissimus capitis
ls = M. levator scapulae
sc = M. splenius cervicis
1-7 à gauche = plan de section postérieur des arcs vertébraux
2., 8 à droite = le ganglion spinal des nerfs cervicaux 2 à 8
I, II = la première et la deuxième côtes, à droite

Fig. 292. L'ouverture, par l'arrière, du canal vertébral cervical et de la fosse cérébrale postérieure. Représentation des formations extradurales; de la dure-mère spinale et cérébrale. La laminectomie a été menée à gauche avant les processus articulaires et, à droite, en arrière, après les processus articulaires. A droite, les foramen intervertébraux sont ouverts: on voit les racines et les ganglions des nerfs cervicaux. Comme les m. scalènes restent en place, on observe seulement les ramifications du plexus cervical.

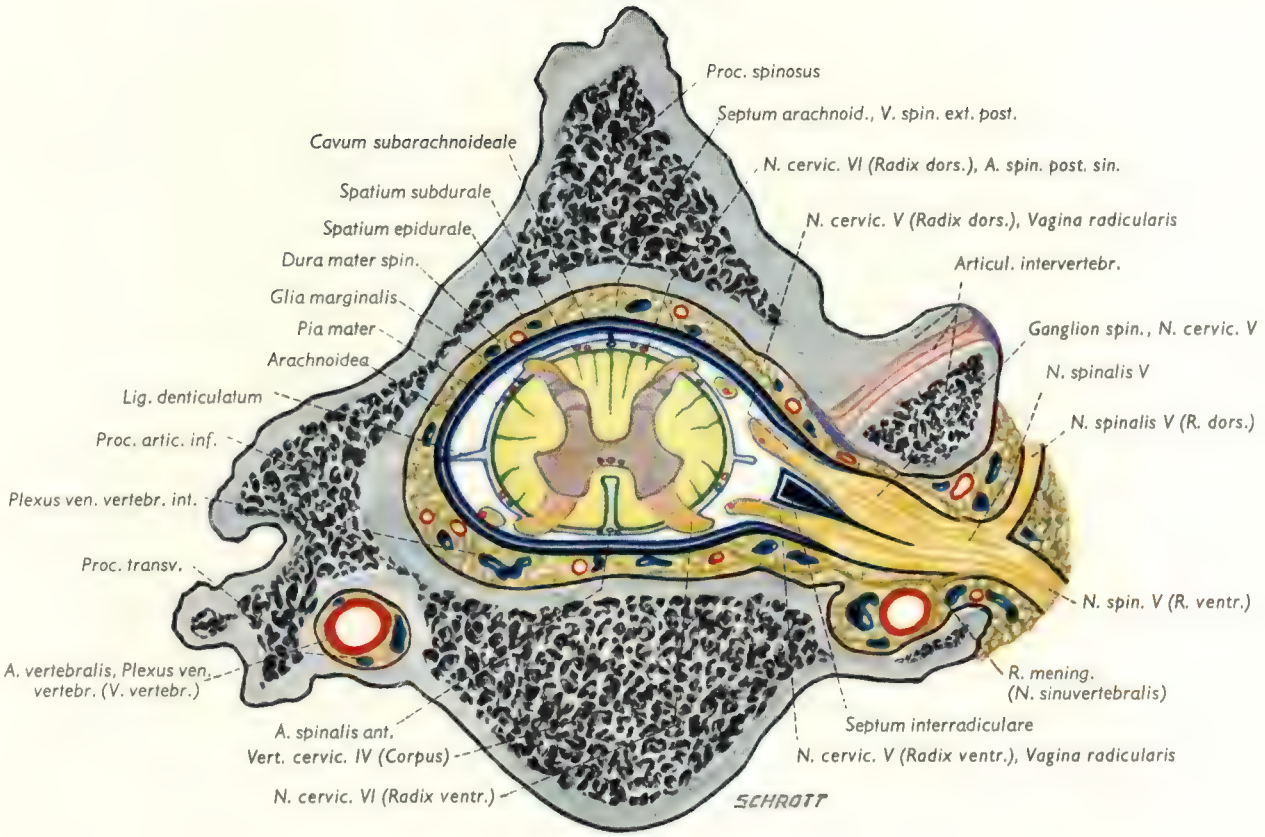

Le trait noir épais	=	Dura mater spinalis
Le trait noir mince	=	Arachnoidea, Periosteum
Gris clair	=	Pia mater
Vert	=	Glia marginalis
Jaune	=	la substance blanche dans la moelle et ses nerfs
Gris clair	=	la substance grise de la moelle
Violet	=	l'appareil ligamentaire et la capsule des articulations
Marron	=	le cartilage articulaire

Fig. 293. Coupe transversale par la colonne vertébrale cervicale et par le contenu du canal vertébral: représentation de la moelle épinière et de ses enveloppes en coupe transversale. Coupe au niveau du corps de la quatrième vertèbre cervicale. La coupe passe à droite par les processus transverses; à gauche, elle est un peu plus basse. Du côté droit la coupe passe par un foramen transversaire, fermé en anneau, comprenant l'a. et la v. vertébrales.

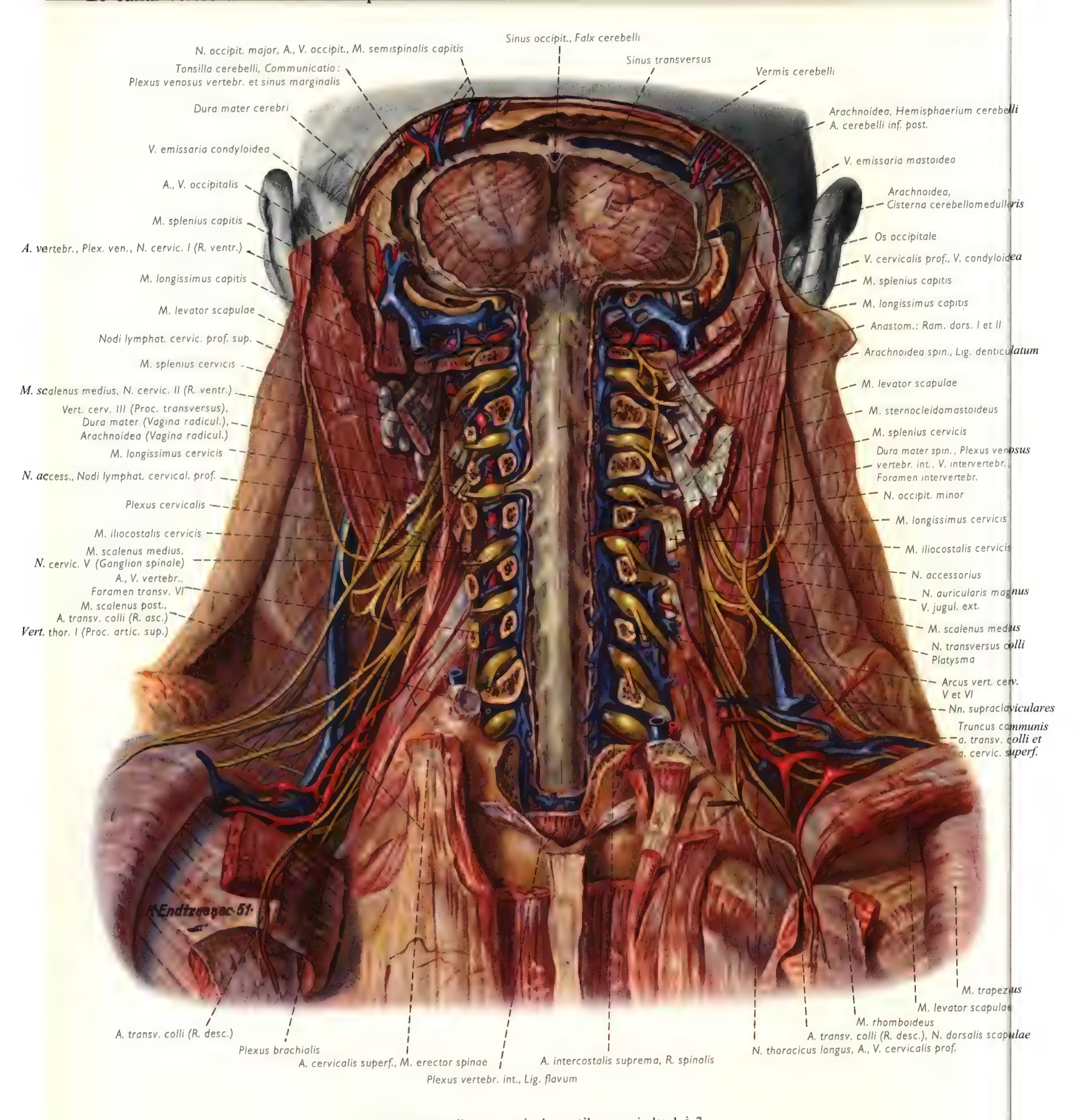

1-7 = Les pédicules vertébraux coupés des vertèbres cervicales 1 à 7

Fig. 294. L'ouverture, par l'arrière, du canal vertébral cervical et de la fosse cérébrale postérieure. Représentation du cavum subarachnoïdien, des racines et des rameaux des nerfs cervicaux après l'ouverture de foramen intervertébraux. Prèparation des plexus veineux vertébraux internes et de leurs connexions extérieures et de l'a. vertébrale. Vue postérieure dorsale du plexus cervical et de ses rameaux.

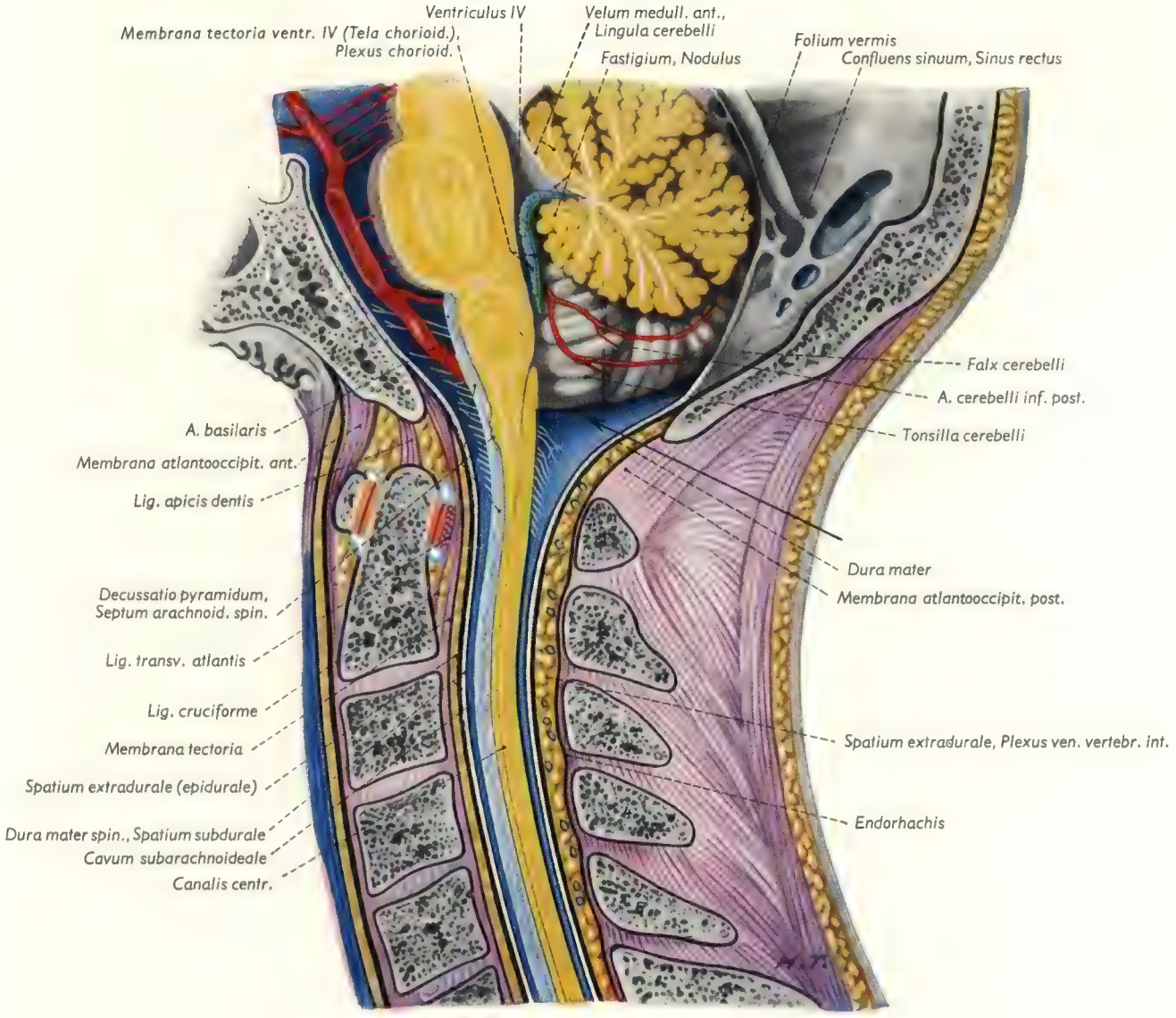

Fig. 295. Le contenu du canal vertébral cervical et de la partie avoisinante du crâne, en coupe médiane. La surface de section de la moelle cervicale, du tronc cérébral et du cervelet est en jaune. La flèche indique la direction de l'aiguille dans la ponction suboccipitale; le bout de l'aiguille arrive dans la citerne cérébello-médullaire et se rapproche du trou de Magendie.

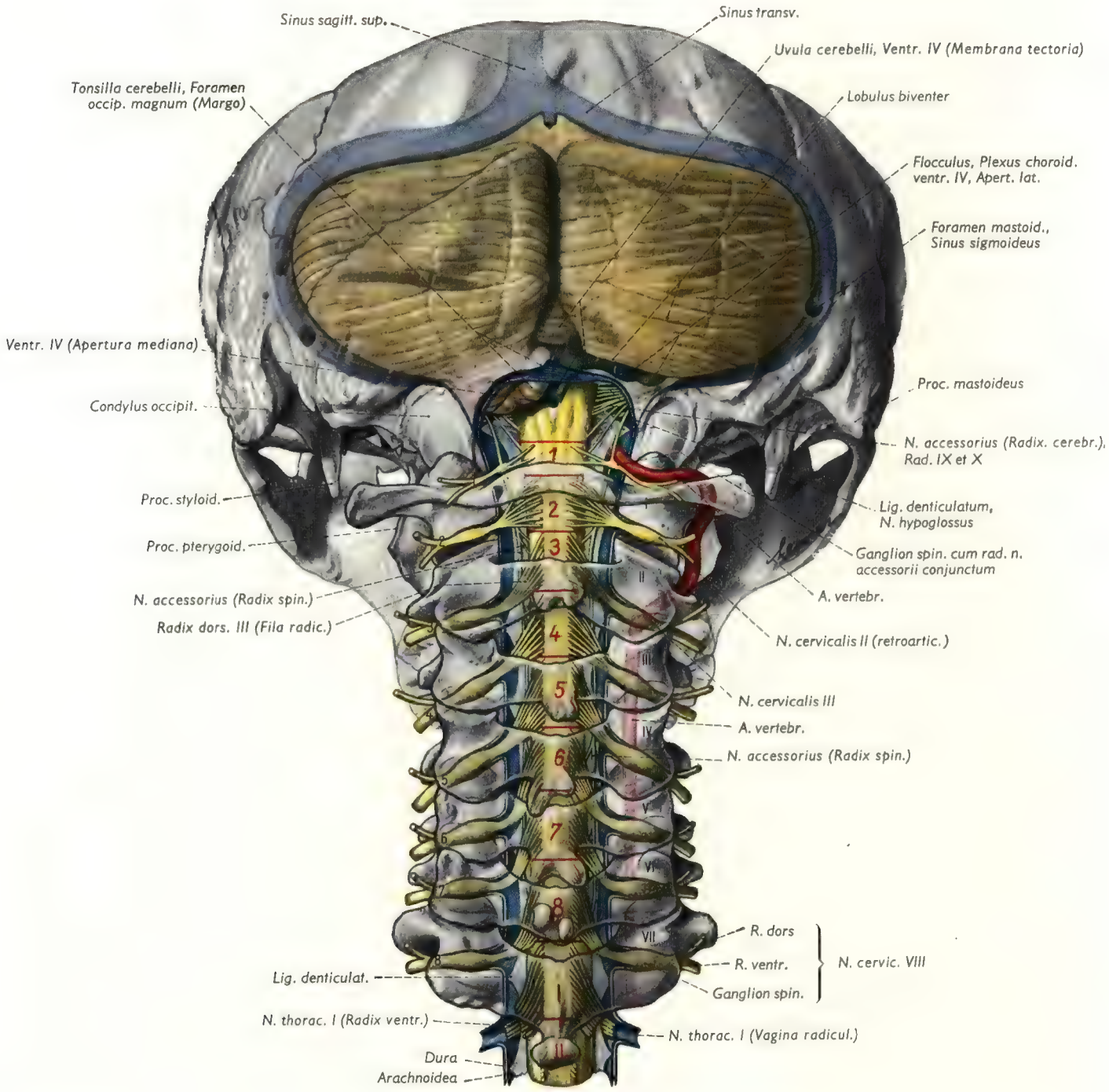

1-8 rouge = les segments cervicaux 1 à 8
1-8 noir = les nerfs cervicaux 1 à 8
I-VII = les vertèbres cervicales 1 à 7
I, II rouge = le premier et le deuxième segments thoracaux

Fig. 296. La moelle cervicale, in situ, dans le canal vertébral et les portions avoisinantes du cerveau; projection sagittale, vue postérieure. La paroi postérieure du canal vertébral et du crâne est rendue transparente. Le sac dural (en noir) et le sac arachnoïdien (en bleu) sont sectionnés en plan frontal; on voit ainsi en projection les racines dorsales des nerfs cervicaux et les nerfs crâniens respectifs. Du côté droit, est figuré le tracé de l'a. vertébrale.

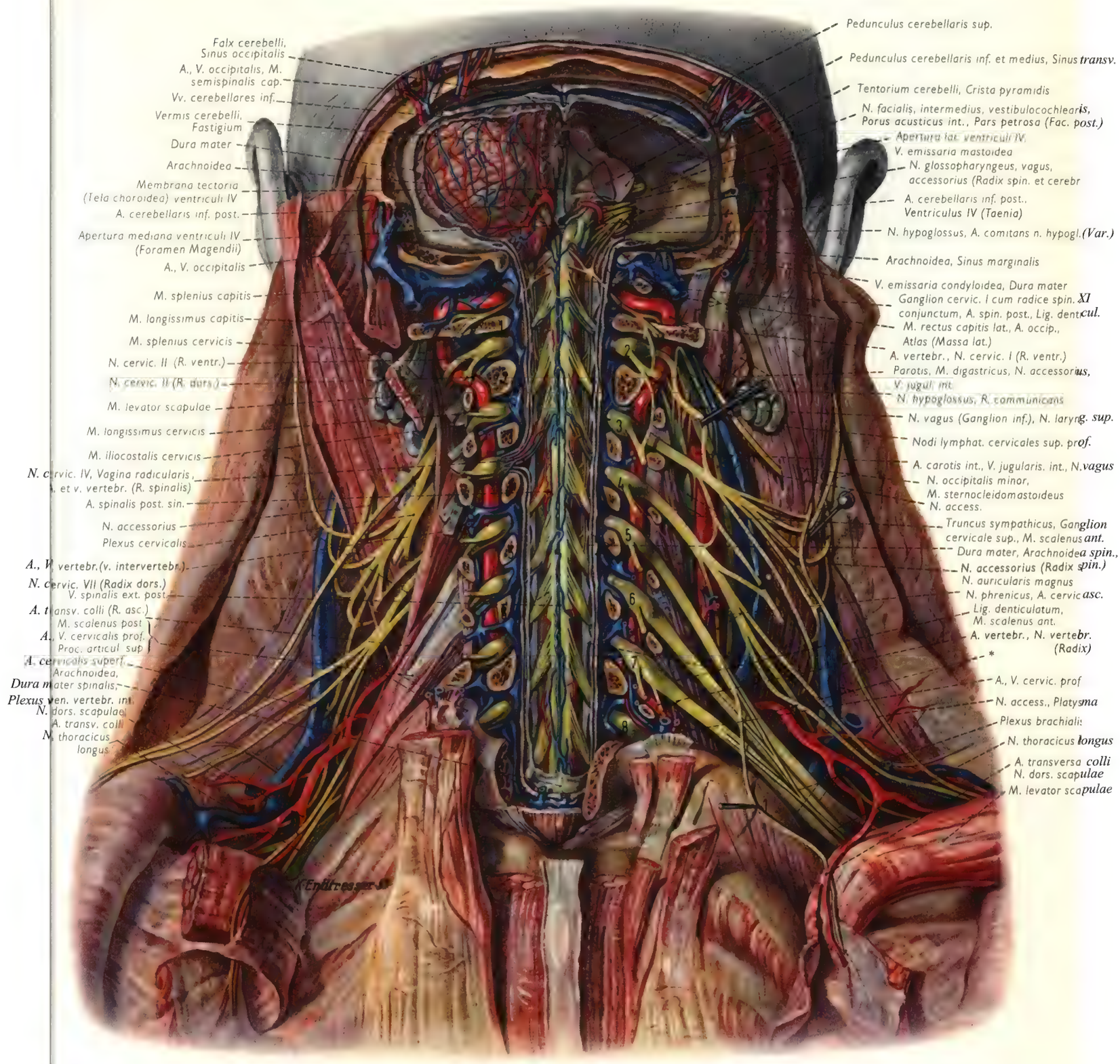

* = V. jugul. ext., Nn. supraclavicul., Truncus comm. a. transv. colli et a. cervic. superfic.
2-8 à droite = Les ganglions spinaux des nerfs cervicaux 2 à 8
1-7 à gauche = Les surfaces de coupe des pédicules vertébraux des vertèbres cervicales 1 à 7

Fig. 297. L'ouverture, par l'arrière, du canal cervical vertébral et de la fosse cérébrale postérieure. La dure-mère et l'arachnoïde sont enlevées; représentation des nerfs spinaux cervicaux avec leurs racines, rameaux et ganglions du plexus cervical, de l'a. vertébrale sur tout son tracé cervical, et du réseau veineux vertébral. Du côté droit, l'hémisphère du cervelet est enlevé; ainsi, on voit la fosse rhomboïde, les pédoncules cérébelleux et les segments intra-arachnoïdiens des nerfs crâniens VII, VIII, IX, X et XI.

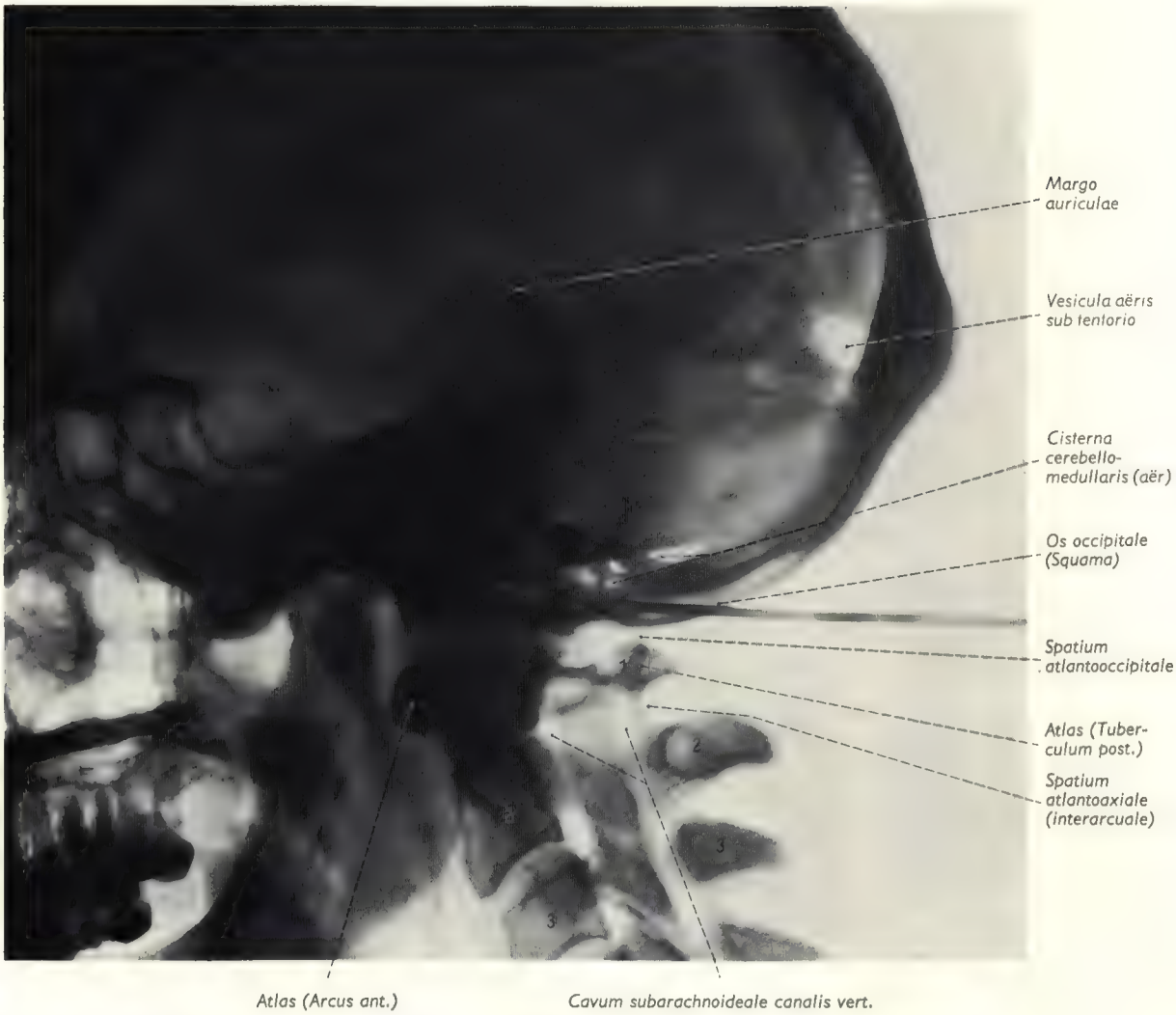

1-3 = les vertèbres cervicales 1 à 3

Fig. 298. La citerne cérebello-médullaire en radiographie à l'air (trajet des rayons, de droite à gauche). La canule d'injection a été introduite suboccipitale dans le cavum subarachnoïdien (par la méthode directe).

Le pharynx et la région pharyngienne

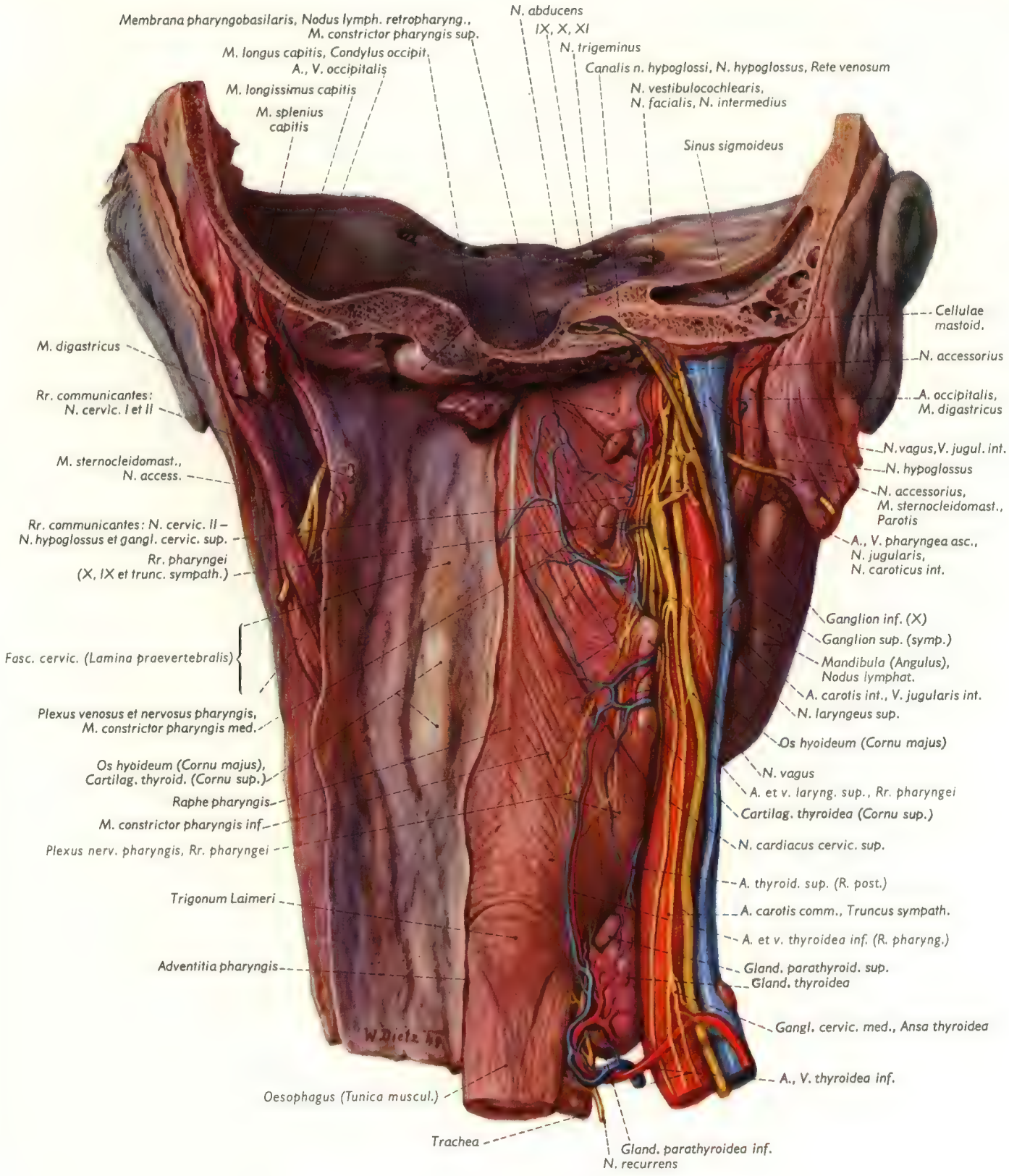

Fig. 299. Préparation de la paroi dorsale du pharynx et du paquet vasculo-nerveux; la colonne vertébrale est enlevée: vue dorsale.

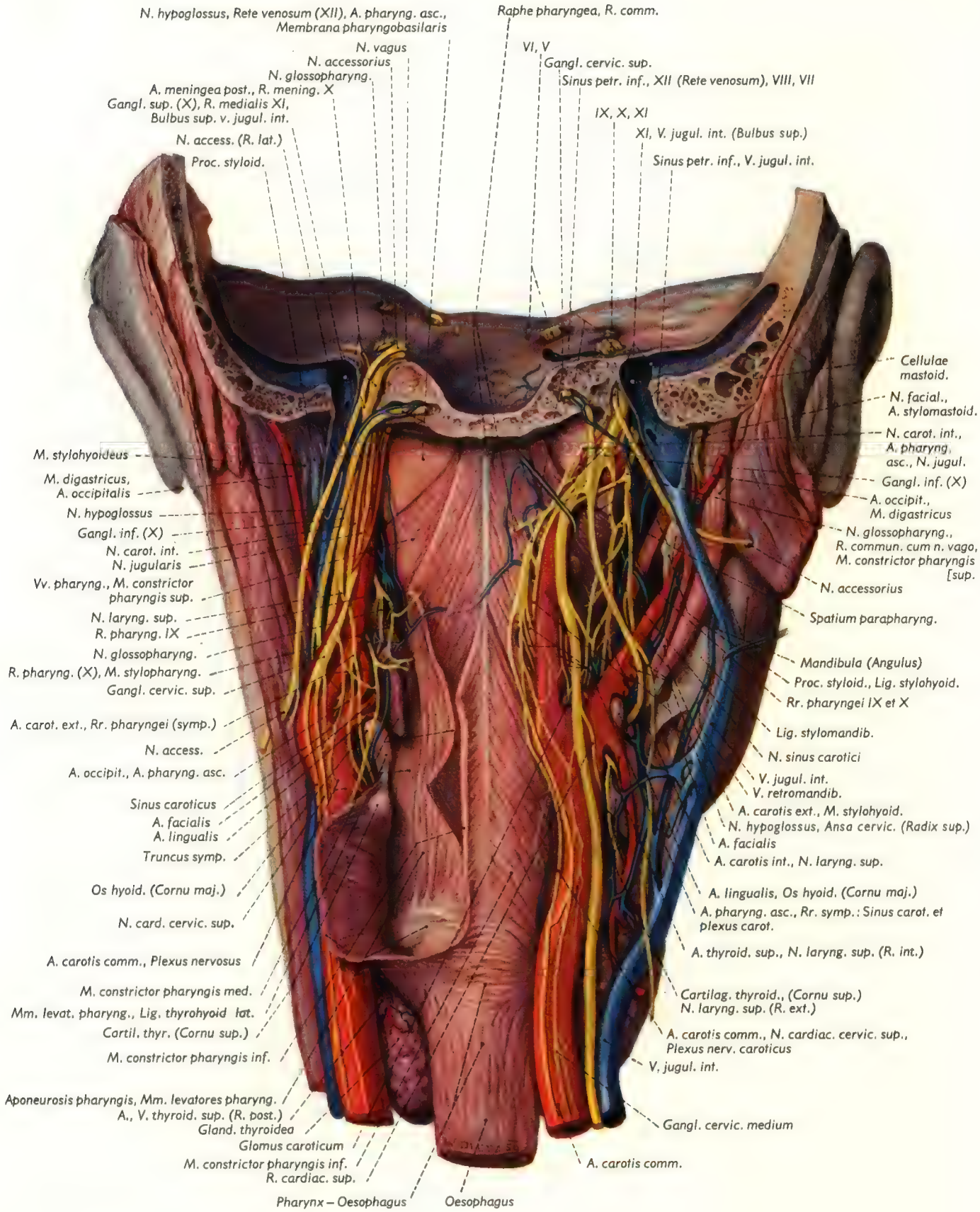

Fig. 300. Préparation du pharynx et du paquet vasculo-nerveux jusqu'à la base du crâne; vue dorsale. Coupe frontale par la base du crâne au niveau des foramen jugulaires. Vaisseaux et nerfs de l'espace périphérique.

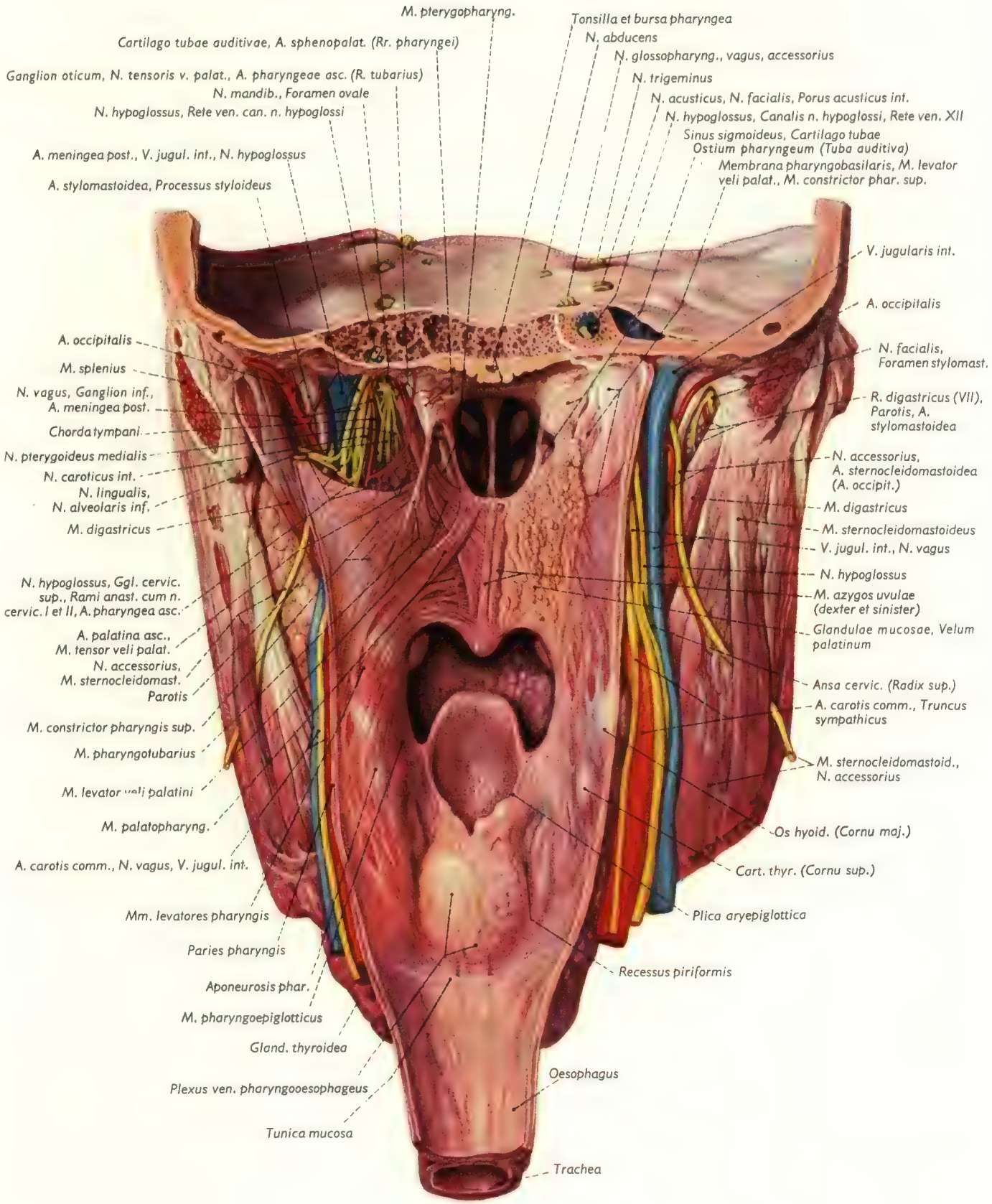

Fig. 301. Ouverture du pharynx par l'arrière; à gauche, mise en évidence par l'intérieur des plans musculaires de la paroi pharyngienne et du voile du palais.

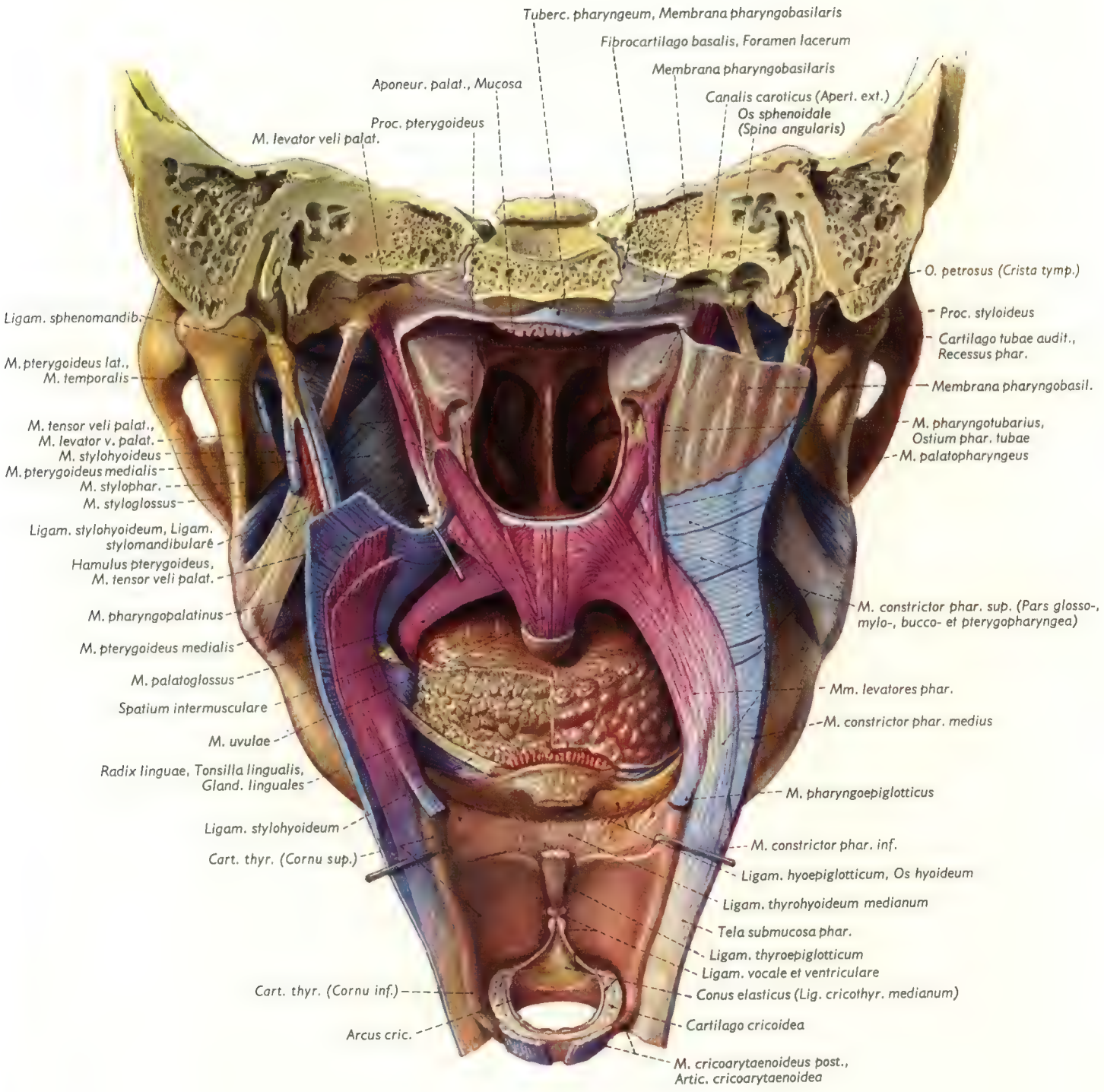

Fig. 302. Les muscles du pharynx et du voile du palais en vue dorsale endopharyngienne; la muqueuse a été enlevée.

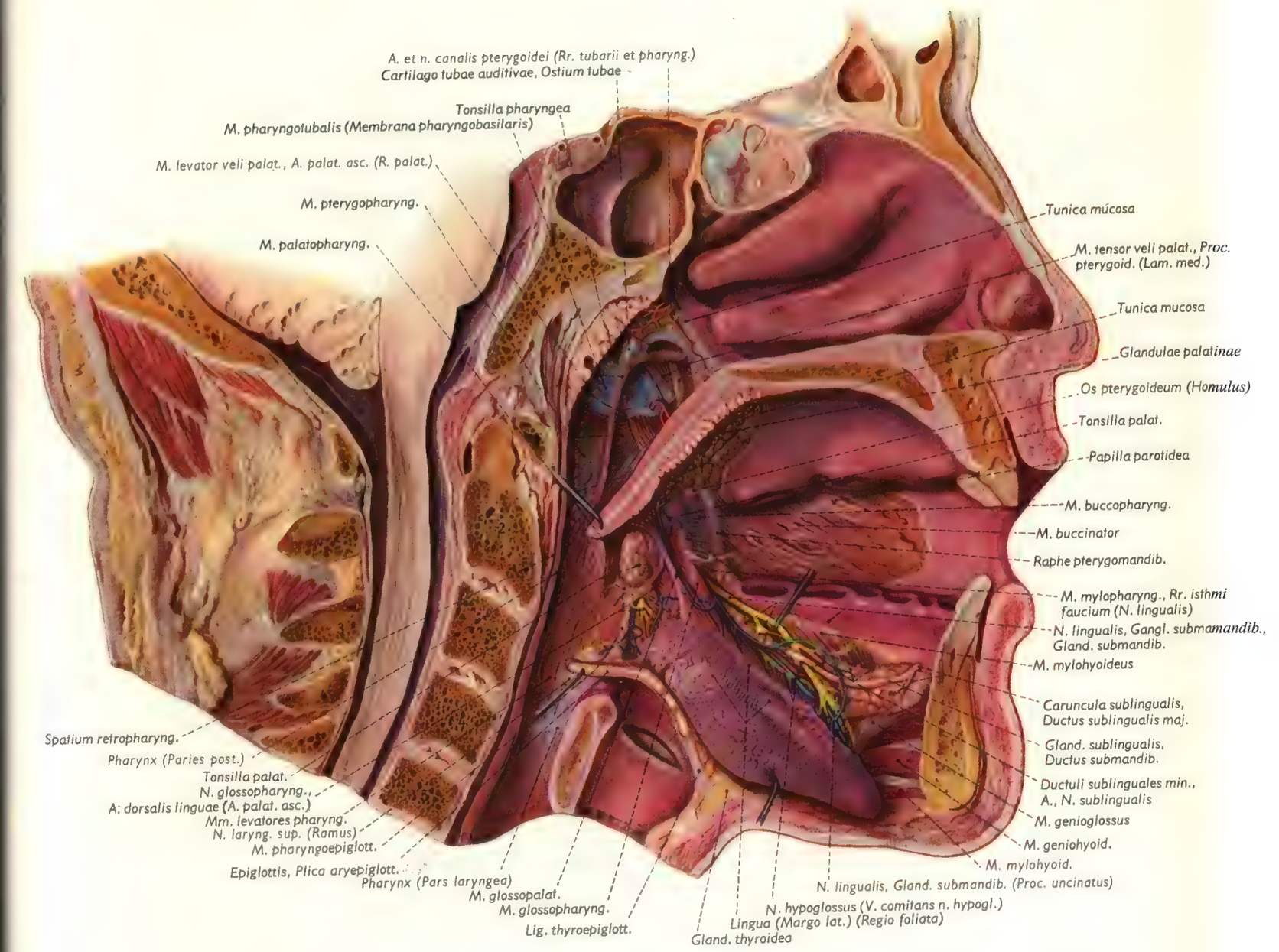

Fig. 303. Coupe sagittale médiane par le crâne facial et par le pharynx; moitié gauche de la préparation. Représentation des muscles de la paroi pharyngienne en vue endopharyngienne; nerfs et vaisseaux de la racine de la langue, de la région tonsillaire, de l'abouchement de la trompe auditive et de la région linguale. La langue, coupée au milieu, est attirée fortement vers le bas et vers le plan médial.

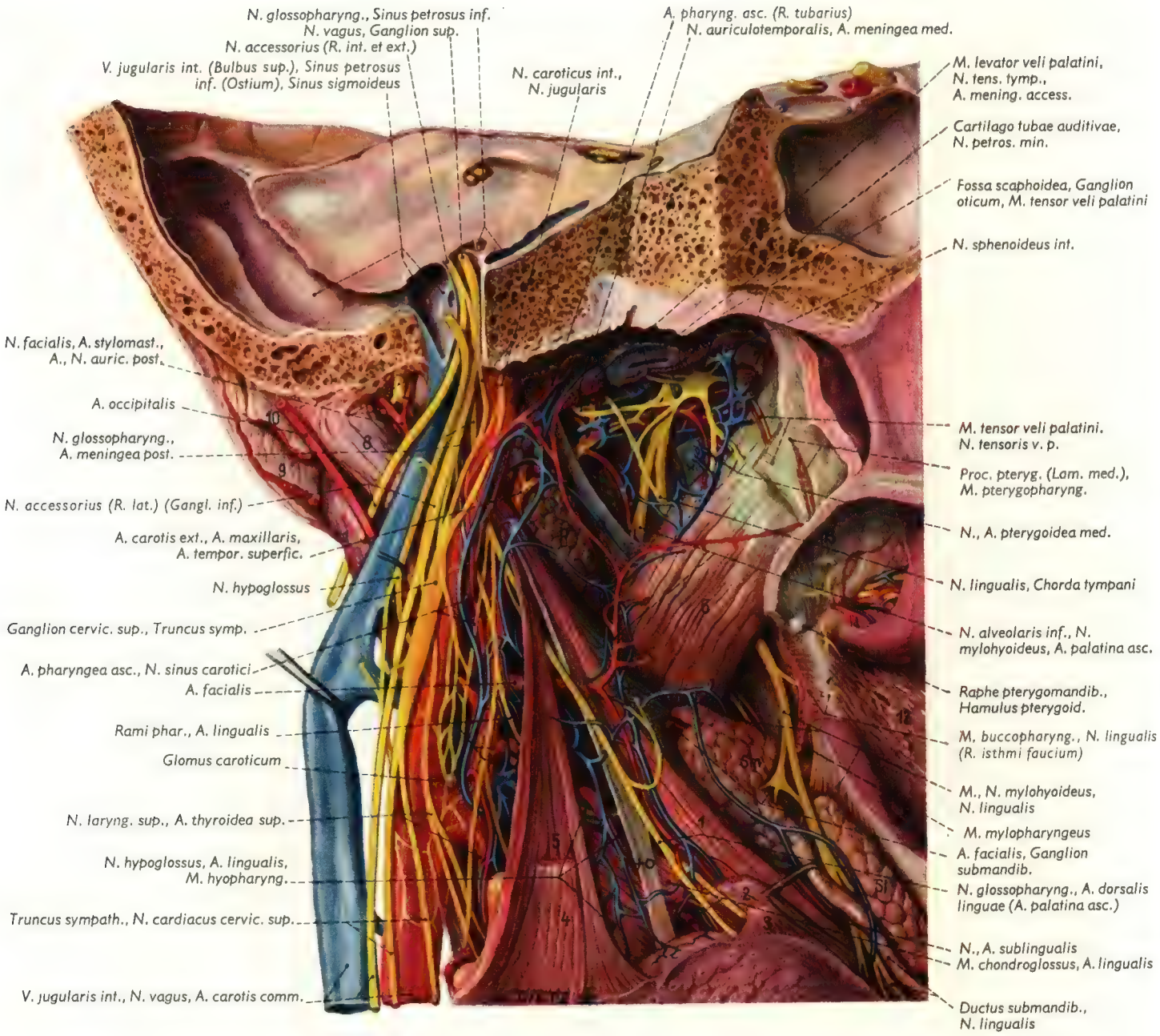

1	= M. styloglossus	8	= M. digastricus (Venter post.)	P	= Parotis (Proc. parapharyng.)
2	= M. glossopharyng. (sectionné)	9	= M. splenius cap.	Sm	= Glandula submandibularis
3	= M. palatoglossus (sectionné)	10	= M. longissimus cap.	Sl	= Glandula sublingualis
4	= M. pharyngopalat. (sectionné)	11	= M. sternocleidomastoideus	○	= Lig. sphenomandib.
5	= M. stylopharyng.	12	= M. buccinator	x	= Lig. pterygospinale
6	= M. pterygoideus med.	13	= L'aponévrose du voile du palais	+	= Lig. stylomandibulare
7	= Lame latérale du Proc. pterygoideus			+ ○	= Lig. stylohyoideum

Fig. 304. Les éléments péripharyngiens; vue médiale; la paroi pharyngienne a été enlevée. Préparation du paquet vasculo-nerveux cervical jusqu'à la base du crâne. Région infratemporale avec la division du n. mandibulaire, le ganglion otique, la parotide et les trajets des n. lingual et glosso-pharyngien; face médiale de la préparation.

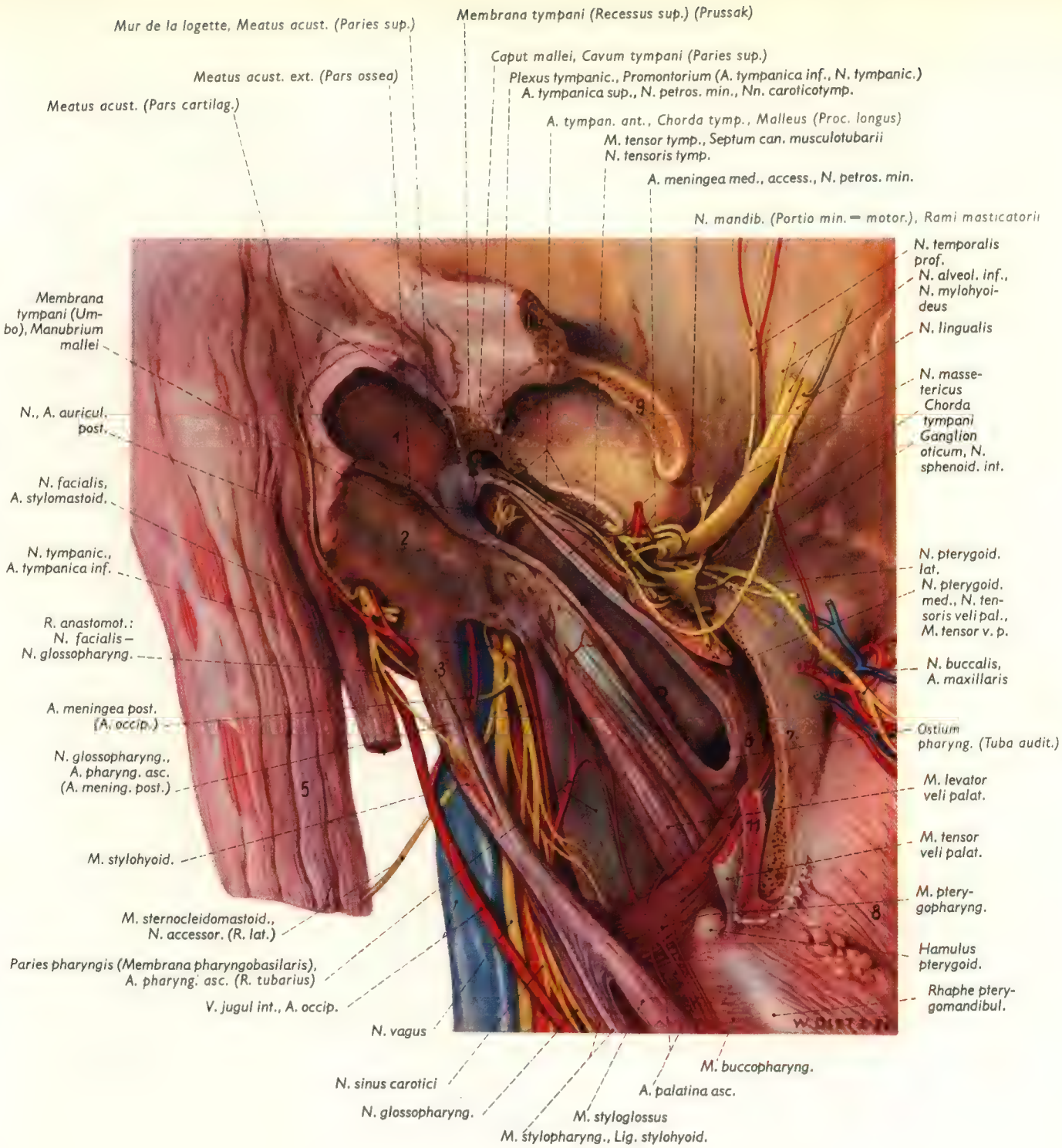

1	= Meatus acust. ext.	6	= la marge de la lame médiale du processus ptérygoïde	9, 10	= le tubercule articulaire et les racines du processus zygomatique de l'os temporal
2	= Os tympanicum, Crista tympanica	7	= la lame latérale du processus ptérygoïde	11	= l'origine du M. pterygoid. med.
3	= Processus styloideus	8	= M. buccinator	x	= l'isthme de la trompe auditive
4	= M. digastricus			○	= la partie cartilagineuse de la trompe auditive
5	= M. sternocleidomast.				

Fig. 305. Caisse du tympan et trompe auditive. Région du ganglion otique avec les nerfs et les vaisseaux de la base du crâne. Ouverture du conduit auditif externe, de l'oreille moyenne et de la trompe auditive en vue latérale. Les rameaux principaux du n. mandibulaire on été sectionnés et rabattus en haut avec le ganglion otique; le m. tenseur du voile du palais est sectionné.

1-8	= Troncs des nerfs cervicaux 1 à 8	oP	= Pôle supérieur de la glande thyroïde
I., II.	= Premier et deuxième nerfs thoraciques	R	= M. longus cap.
1.R	= Première côte	S	= M. rectus cap. ant.
2.R	= Deuxième côte	Tr	= Trachea
V-XII	= Nerfs crâniens 5 à 12	1	= Ductus thoracicus
II. Br. W.	= Deuxième vertèbre thoracique	2	= Rameaux communicants des n. cervicaux 7 et 8 vers ganglion cervic. inf. (n. vertebralis); plus médial a. et v. vertébrale
A	= M. longissimus cap.		
B	= M. splenius cap.		
C	= M. digastricus		
D	= M. sternocleidomast.	3	= A. cervic. prof. et intercostalis suprema
E	= Platysma	4	= Ganglion cervic. inf., Ansa subclavia
oE	= Glande parathyroïde supérieure	5	= Le premier gangl. thoracique et le rameau communicant du premier n. thoracique
uE	= Glande parathyroïde inférieure		
F	= M. trapezius		
G	= M. omohyoideus (Venter inf.)	6	= Le rameau communicant du deuxième n. thoracique
H	= M. serratus ant.		
J	= M. supraspinatus	7	= A. transversa colli (R. descend.)
K	= M. levator scap.	8	= N. dors. scapulae
L	= M. serratus post. sup.	9	= Ganglion stellatum (cervicale inf. und thoracale I)
Ln	= Nodi lymph. retropharyngei		
Me, mh, Ml	= Mm. constrictores pharyngis	10	= N. intercostalis I, A. intercostalis suprema
N	= M. erector spinae		
O	= Mm. intercostales	11	= Truncus costocervic., Ansa subclavia
Oe	= Oesophagus	12	= N. thorac. long.
P_1	= M. scalenus ant.	13	= N. suprascapularis
P_2	= M. scalenus med.	14	= Plexus brachialis
Pa	= Parotis	15	= A. transversa colli
Pl	= Coupole pleurale	16	= A. thyroidea inf.
Pu	= Poumon	17	= Nn. supraclaviculares

Fig. 306. Préparation du tractus viscéral du cou et mise en évidence des éléments vasculo-nerveux cervicaux, in situ; vue dorsale. (La colonne vertébrale a été enlevée jusqu'à la deuxième vertèbre thoracique, la base du crâne a été sectionnée dans un plan frontal en arrière des condyles occipitaux, les troncs des nerfs cervicaux gauches sont rabattus latéralement).

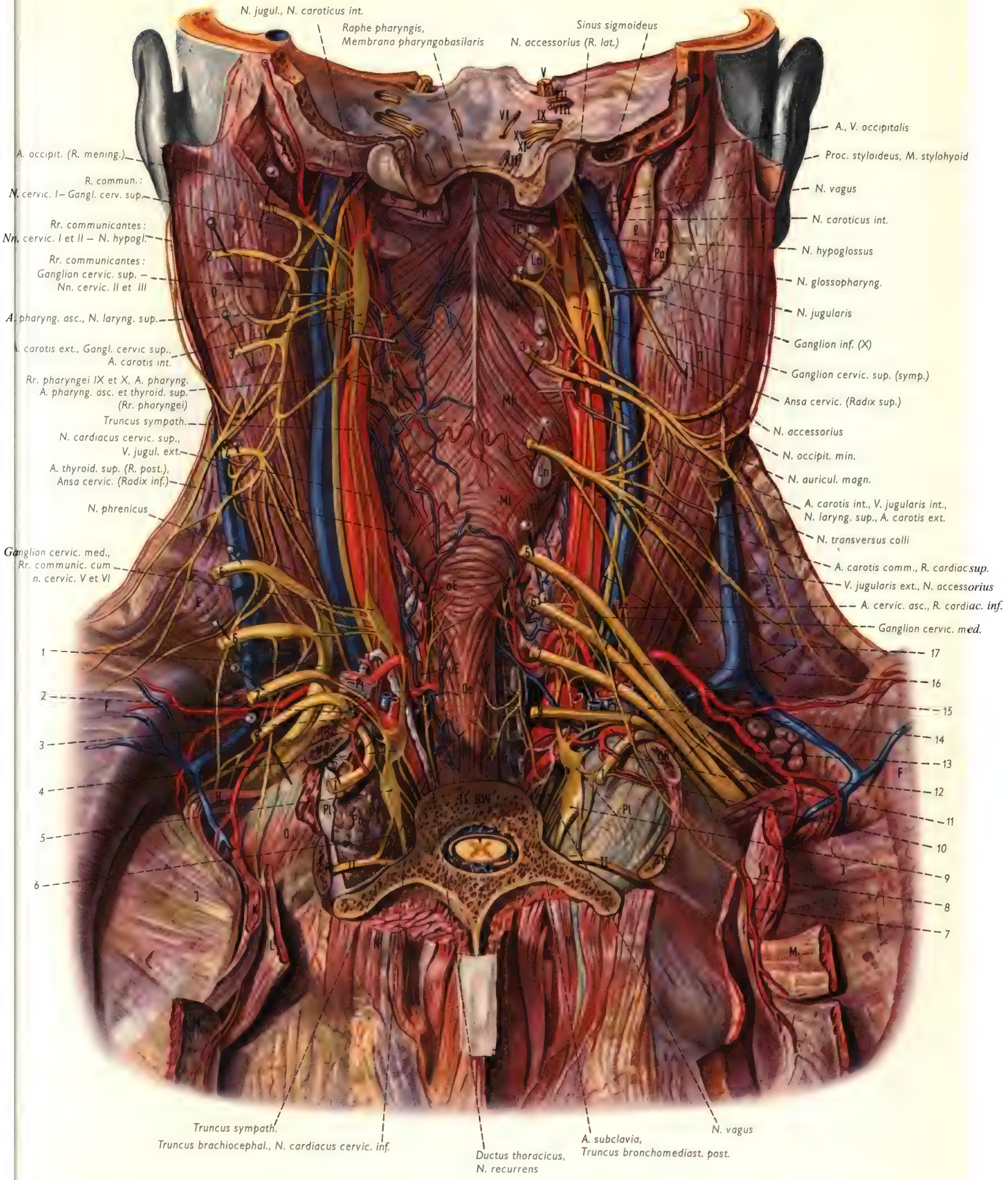
N. jugul., N. caroticus int.
Raphe pharyngis,
Membrana pharyngobasilaris
N. accessorius (R. lat.)
Sinus sigmoideus
A. occipit. (R. mening.)
R. commun.:
N. cervic. I – Gangl. cerv. sup.
Rr. communicantes:
Nn. cervic. I et II – N. hypogl.
Rr. communicantes:
Ganglion cervic. sup. –
Nn. cervic. II et III
A. pharyng. asc., N. laryng. sup.
A. carotis ext., Gangl. cervic sup.,
A. carotis int.
Rr. pharyngei IX et X, A. pharyng.
A. pharyng. asc. et thyroid. sup.
(Rr. pharyngei)
Truncus sympath.
N. cardiacus cervic. sup.,
V. jugul. ext.
A. thyroid. sup. (R. post.),
Ansa cervic. (Radix inf.)
N. phrenicus
Ganglion cervic. med.,
Rr. communic. cum
n. cervic. V et VI
A., V. occipitalis
Proc. styloideus, M. stylohyoid
N. vagus
N. caroticus int.
N. hypoglossus
N. glossopharyng.
N. jugularis
Ganglion inf. (X)
Ganglion cervic. sup. (symp.)
Ansa cervic. (Radix sup.)
N. accessorius
N. occipit. min.
N. auricul. magn.
A. carotis int., V. jugularis int.,
N. laryng. sup., A. carotis ext.
N. transversus colli
A. carotis comm., R. cardiac. sup.
V. jugularis ext., N. accessorius
A. cervic. asc., R. cardiac. inf.
Ganglion cervic. med.
Truncus sympath.
Truncus brachiocephal., N. cardiacus cervic. inf.
Ductus thoracicus,
N. recurrens
A. subclavia,
Truncus bronchomediast. post.
N. vagus

Fig. 306

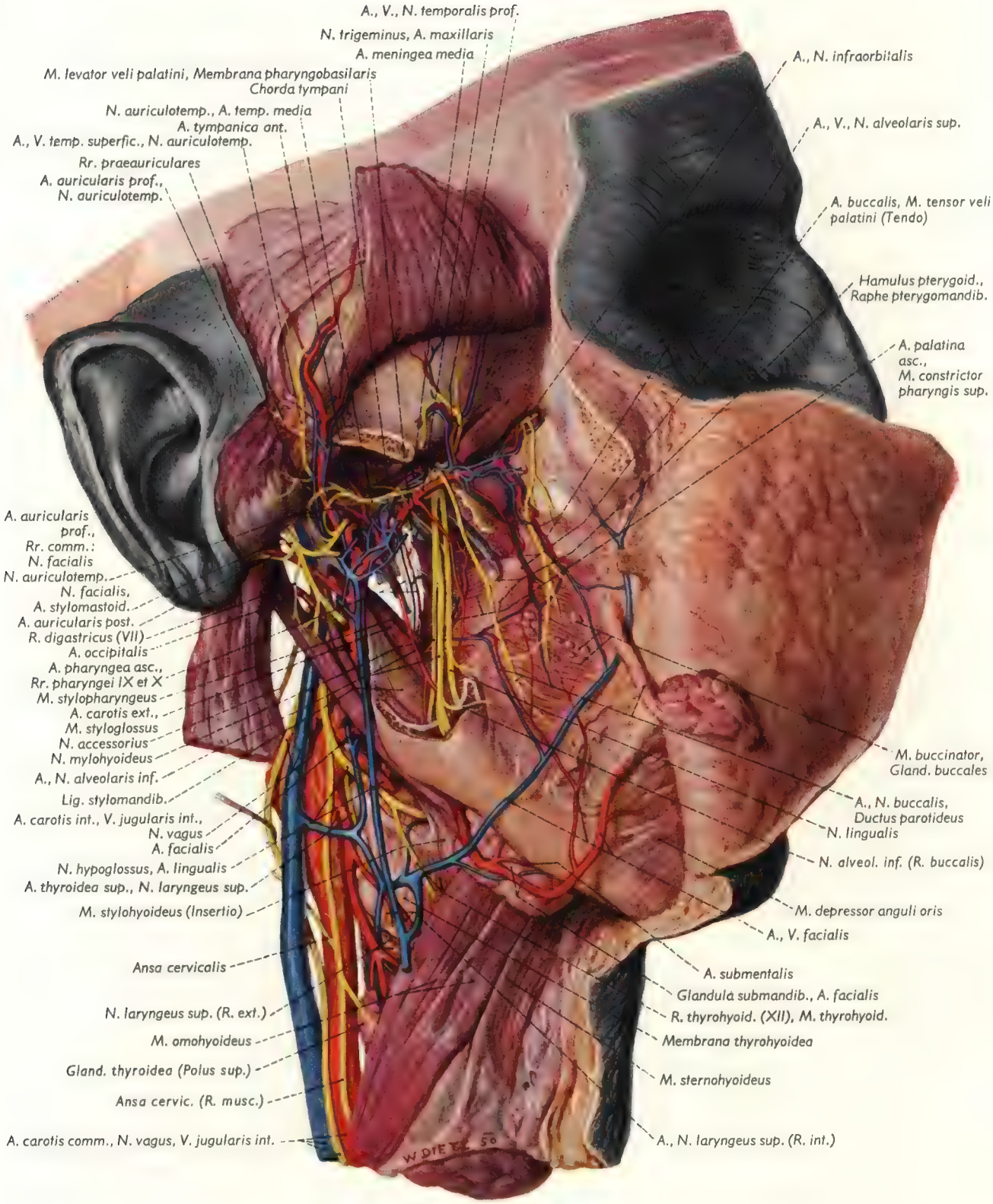

Fig. 307. Vaisseaux et nerfs des régions profondes de la face et paquet vasculo-nerveux du cou. Préparation des vaisseaux et des nerfs de la région ptérygoïdienne après résection du processus zygomatique et de la branche de la mandibule.

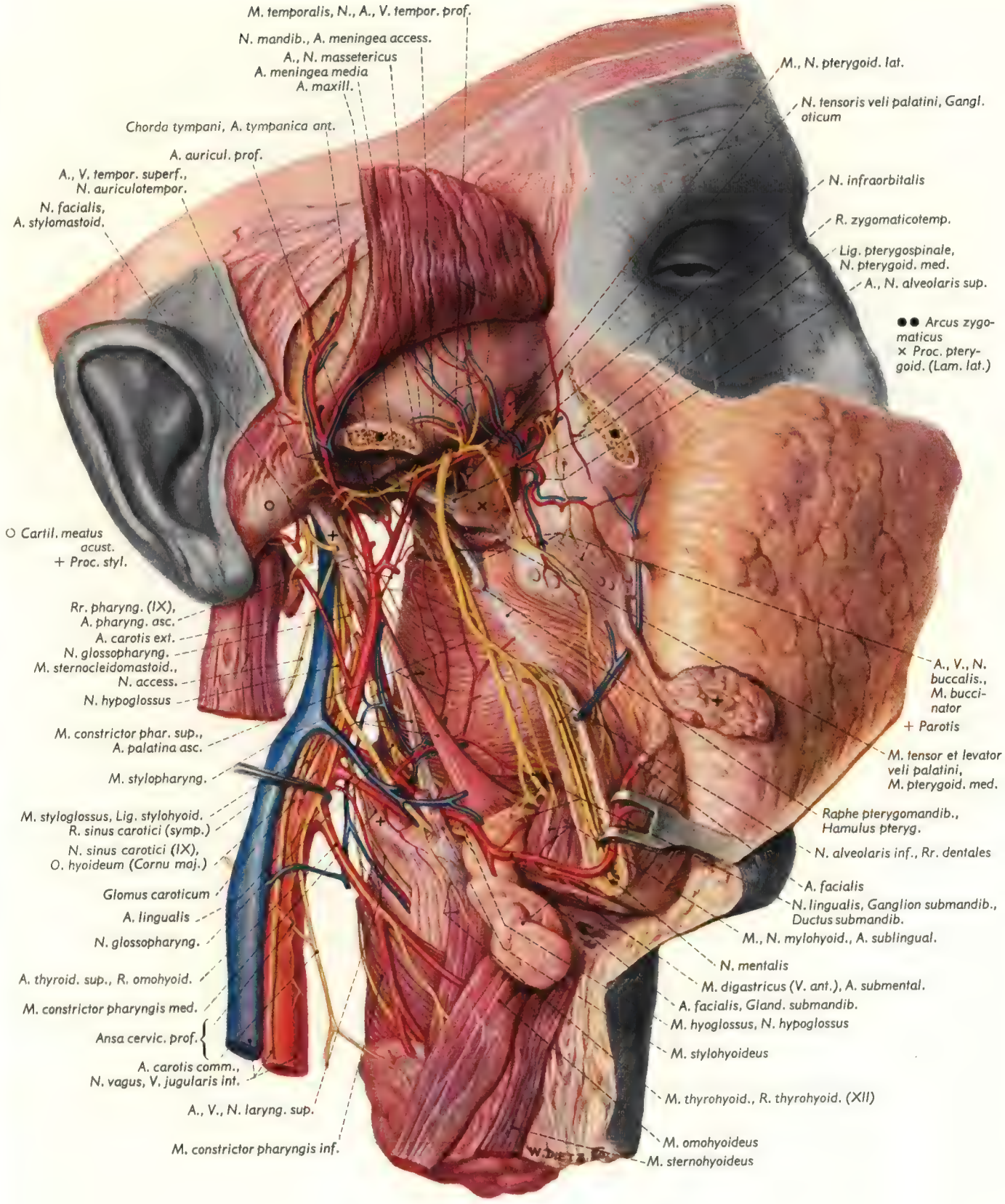

Fig. 308. Préparation du paquet vasculo-nerveux du cou jusqu'à la base du crâne; division du n. mandibulaire dans ses différents rameaux.

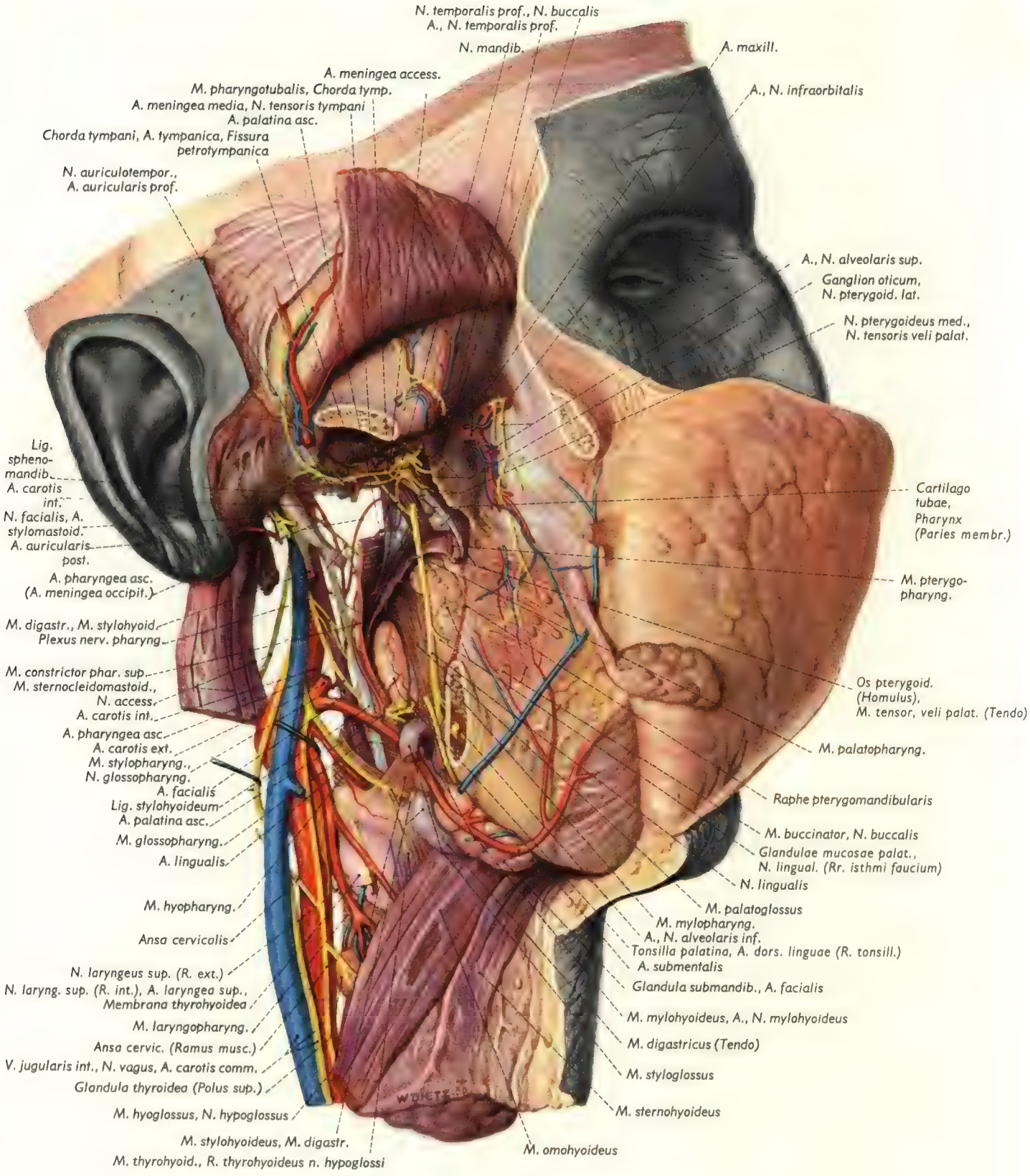

Fig. 309. Préparation du tractus viscéral du cou; vue latérale. La colonne vertébrale est enlevée; le processus zygomatique est scié en avant et en arrière ainsi que la branche de la mandibule; puis ils sont enlevés avec les muscles masticateurs, le condyle étant désarticulé; le corps de la mandibule est fortement tiré vers le bas: la paroi latérale du pharynx est alors abordable sur une grande surface.

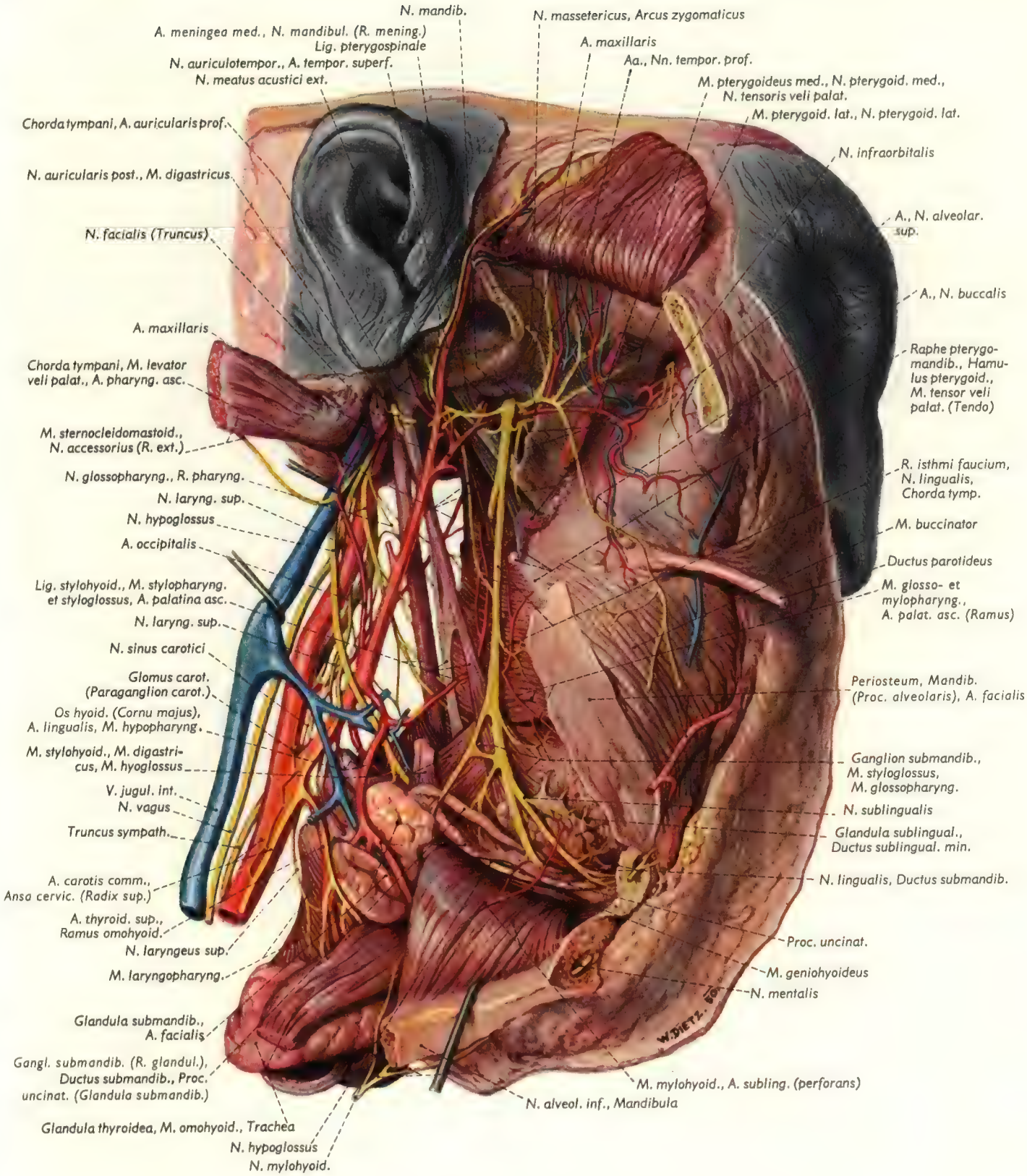

Fig. 310. Préparation du paquet vasculo-nerveux du cou du côté droit. La moitié droite du corps de la mandibule a été sciée près de la ligne médiane et le périoste a été décollé; ensuite, elle a été réclinée fortement en bas avec le m. mylohyoïdien; ainsi, les éléments de la région sous-linguale deviennent visibles. La situation médiale de l'a. maxillaire par rapport au tronc du n. mandibulaire et l'origine de l'a. pharyngienne ascendante sur l'a. carot. int. sont des variantes. A noter le trajet et les rameaux de l'a. maxillaire.

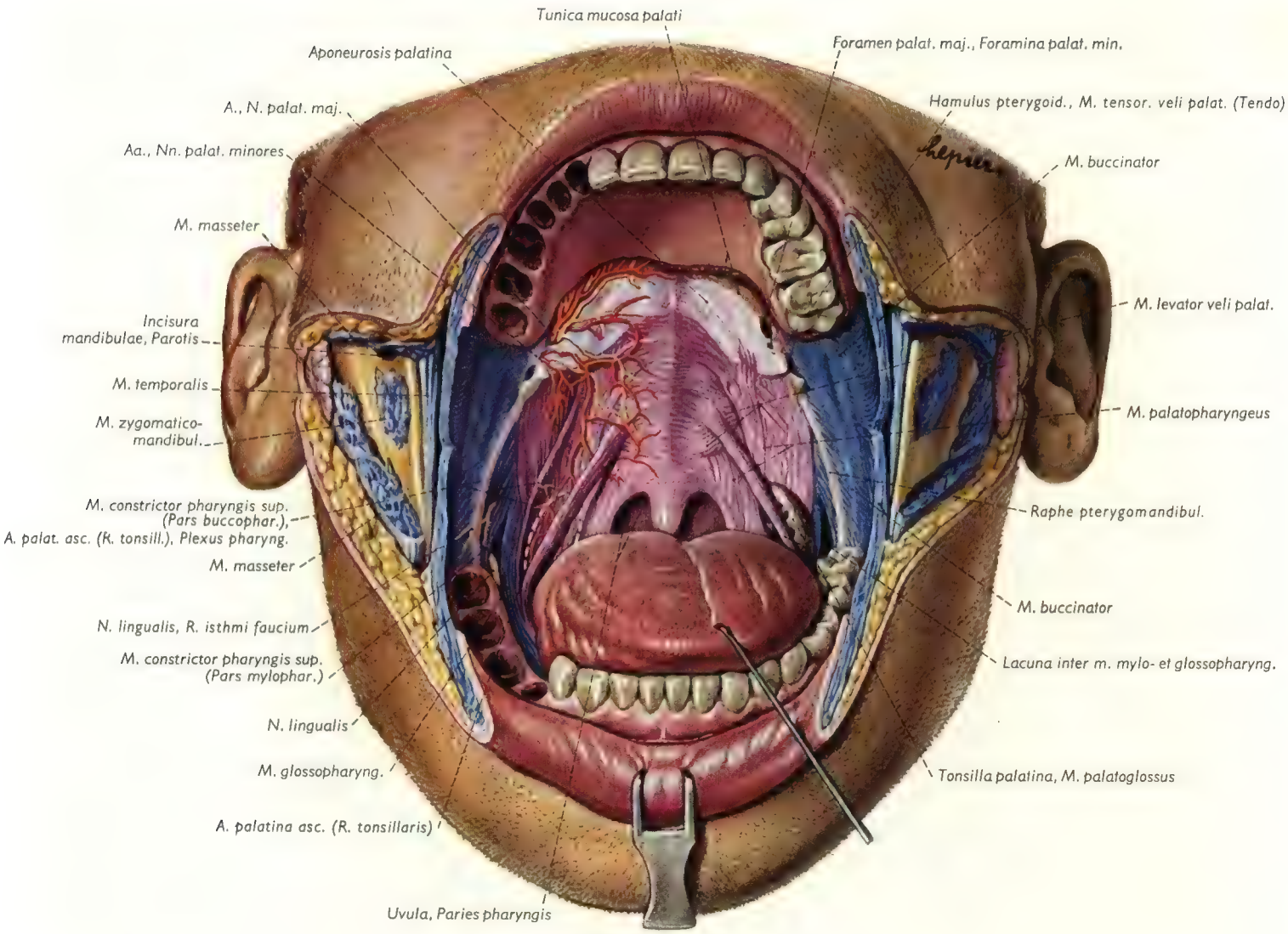

Violet = muscles du voile du palais et des arcs palato-glosse et palato-pharyngien

Bleu = muscle constricteur supérieur du pharynx avec ses trois parties visibles (p. bucco-, p. mylo- et p. glosso-pharyngienne), muscles masticateurs (m. masseter et m. temporal) et muscles de la joue (m. buccinateur)

Fig. 311. Aspect topographique et vascularisation artérielle de la tonsille palatine; représentation des muscles du voile du palais; vue du côté de la bouche (demi-schématique). Muscles du voile du palais et des arcs palato-glosse et palato-pharyngien; m. constricteur supérieur du pharynx avec ses trois parties visibles (p. bucco-, p. mylo- et p. glosso-pharyngienne), m. masticateurs (m. masseter et m. temporal) et m. de la joue (m. buccinateur).

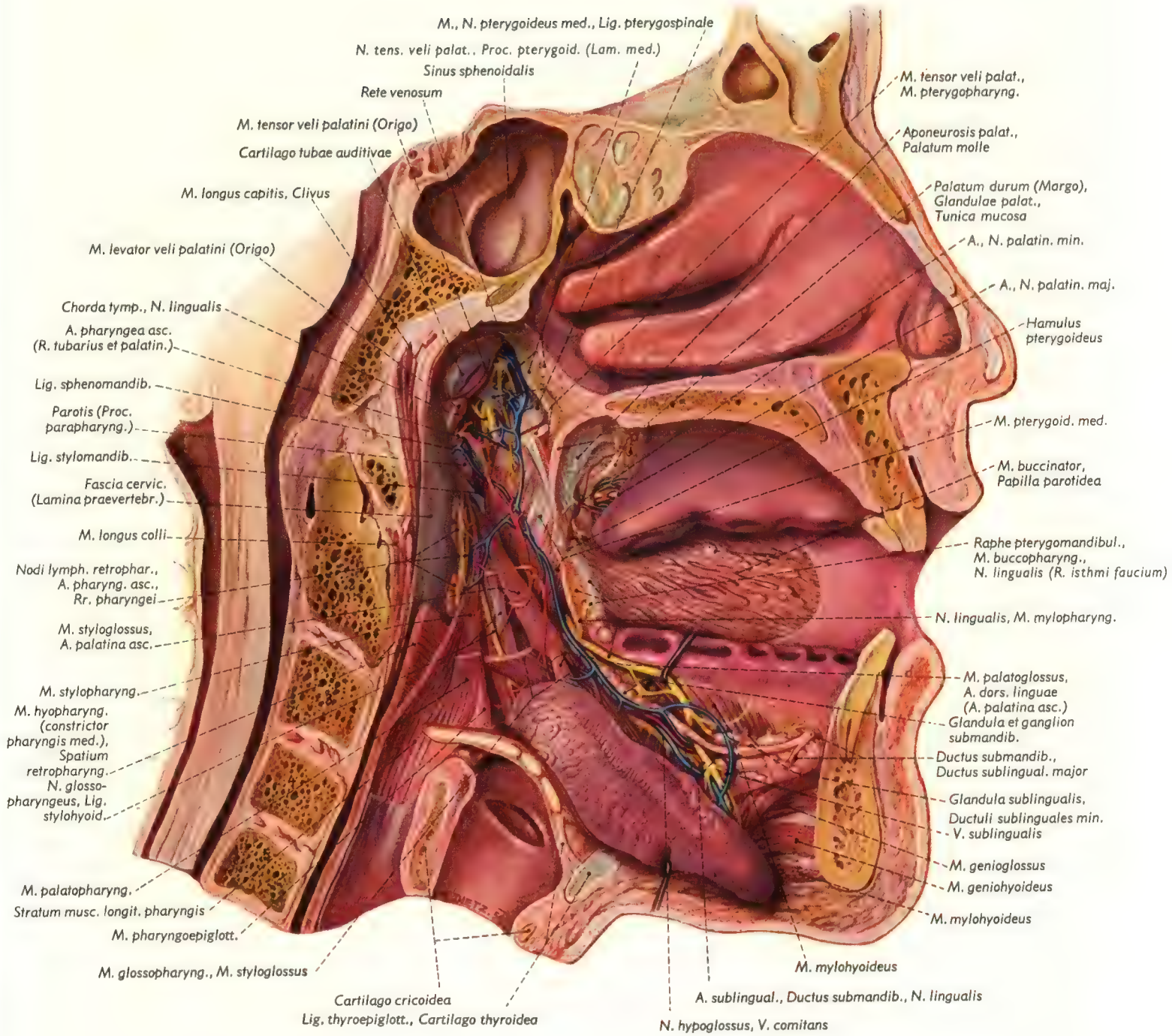

1-5 = les vertèbres cervicales 1 à 5, en coupe sagittale médiane

Fig. 312. Coupe sagittale médiane par le crâne viscéral et le pharynx. Préparation endopharyngienne des muscles du gosier et du voile du palais; On voit les vaisseaux et les nerfs des régions sous-linguale et de la trompe auditive.

Le larynx

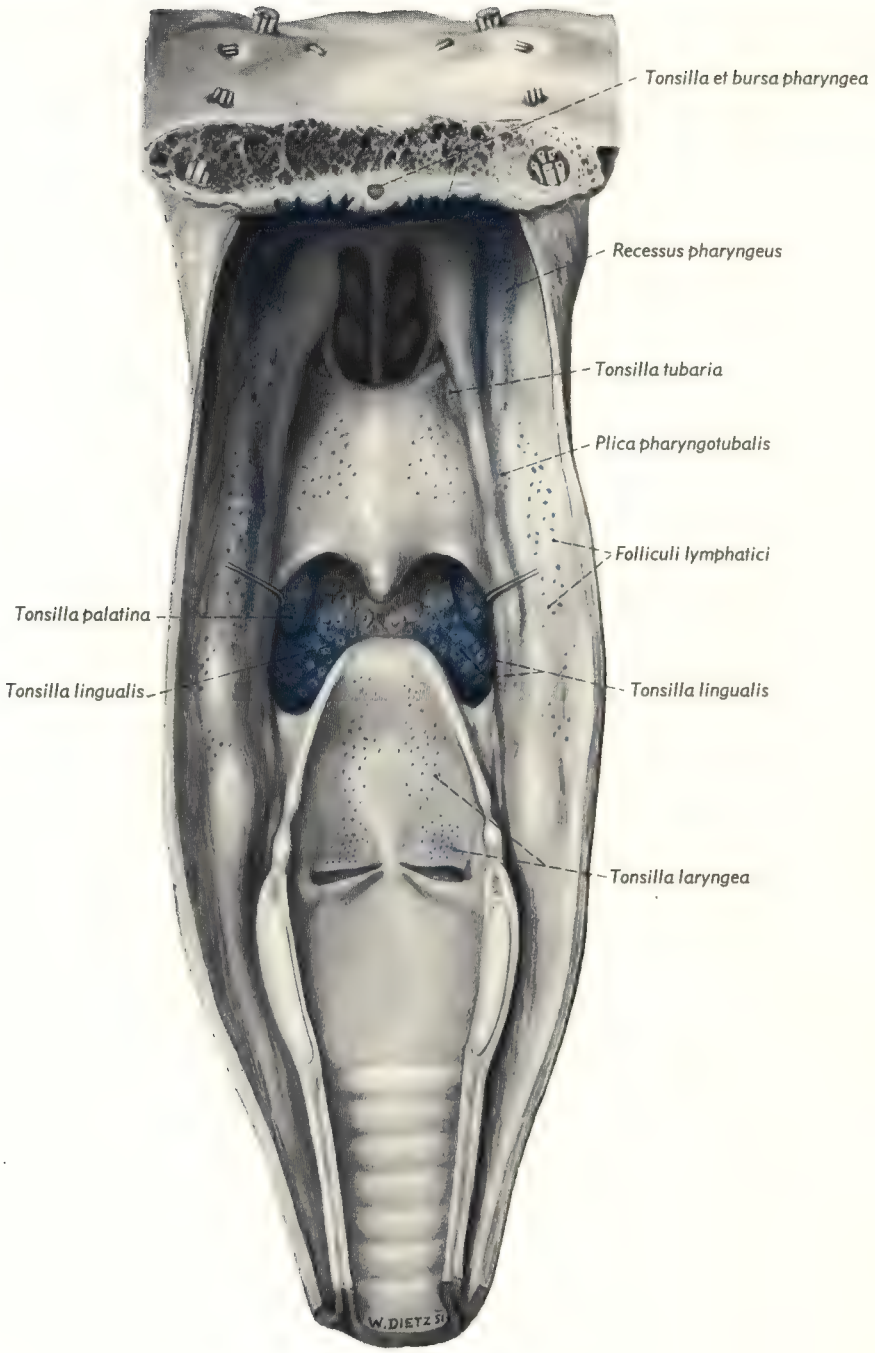

Fig. 313. La disposition du tissu lymphatique dans la muqueuse du tractus viscéral de la tête et du cou. Les trois anneaux lymphatiques de protection au niveau des orifices antérieurs du pharynx et les traînées latérales dans la paroi pharyngienne; en bleu, demi-schématique. Le pharynx et le larynx sont ouverts par l'arrière, sur la ligne médiane.

Fig. 313

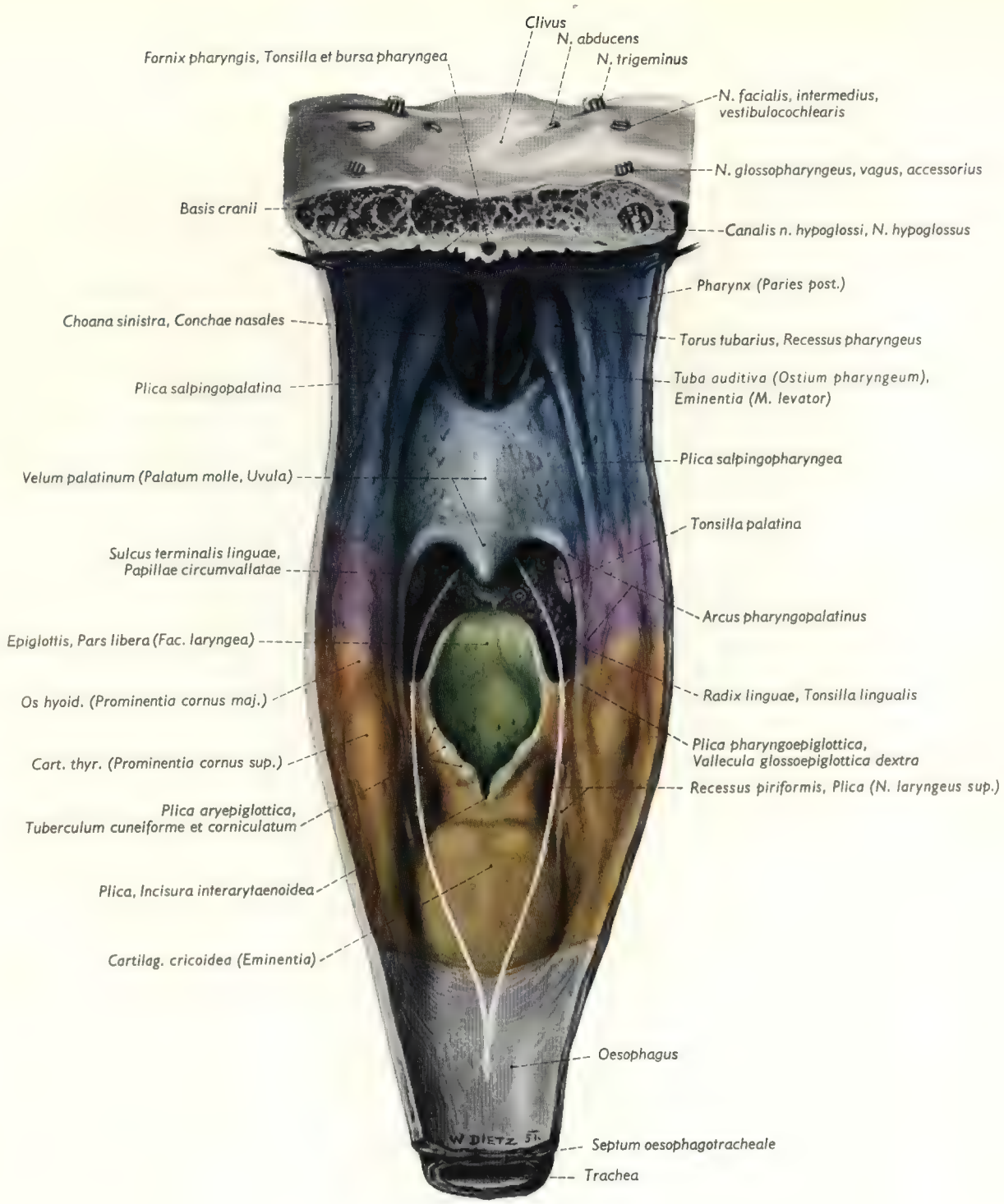

Bleu	=	partie nasale du pharynx (Epipharynx)
Violet	=	partie orale du pharynx et l'isthme faucium
Marron	=	partie laryngée du pharynx (hypopharynx)
Vert	=	vestibulum pharyngis

Fig. 314. Les régions du pharynx et de l'entrée du larynx. Les trois étages du pharynx sont ouverts par l'arrière. Les deux lignes blanches qui se réunissent dans l'oesophage, indiquent le trajet du bol alimentaire depuis l'isthme du gosier jusqu'à l'oesophage, de chaque côté de l'épiglotte par les récessus piriformes.

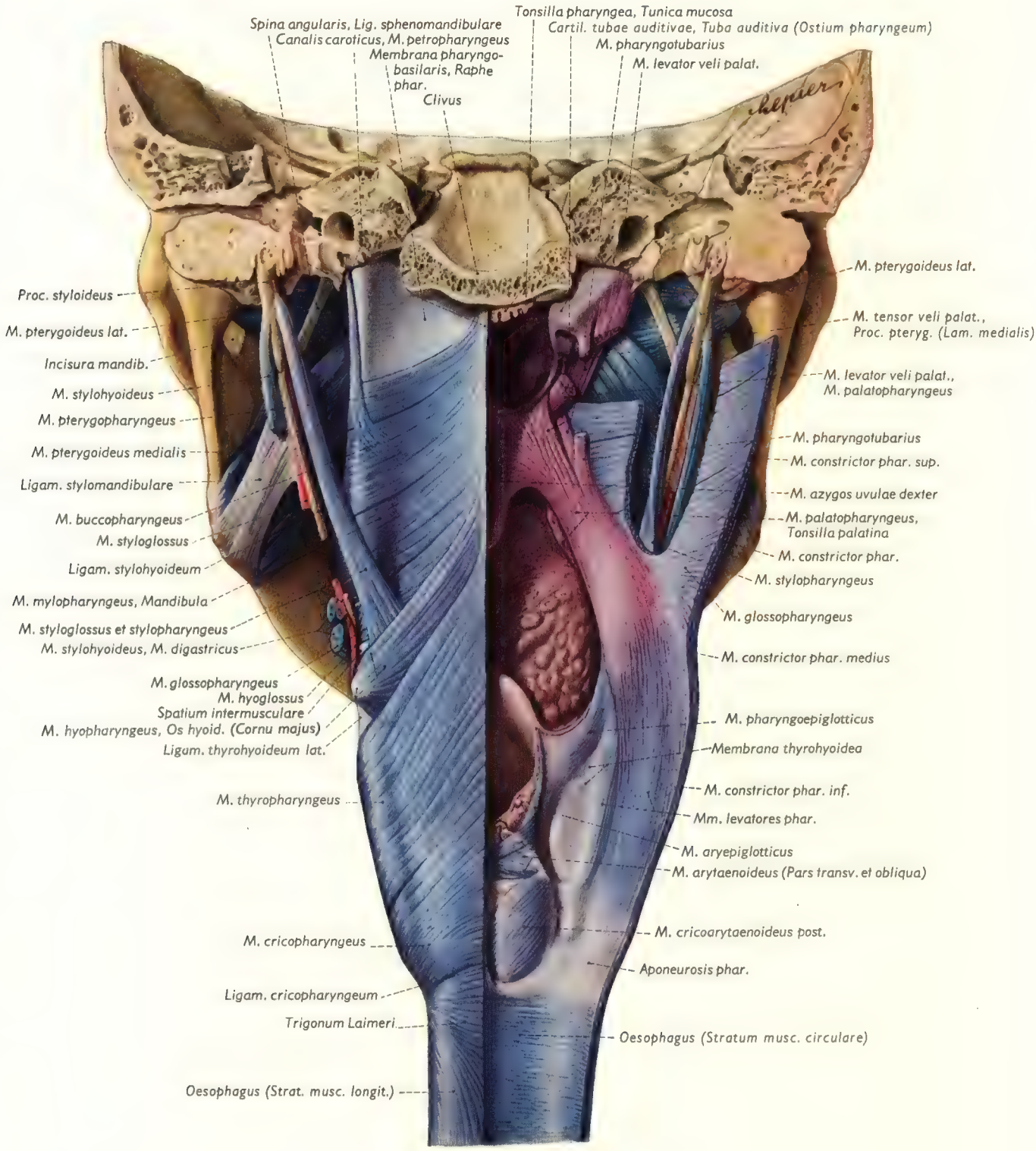

Fig. 315. Les muscles du pharynx vus par l'arrière. La moitié droite du pharynx est rabattue latéralement. A gauche, sont représentés les m. du pharynx vus par de l'etérieur, à droite, les m. du pharynx et du voile du palais; vue endopharyngienne.

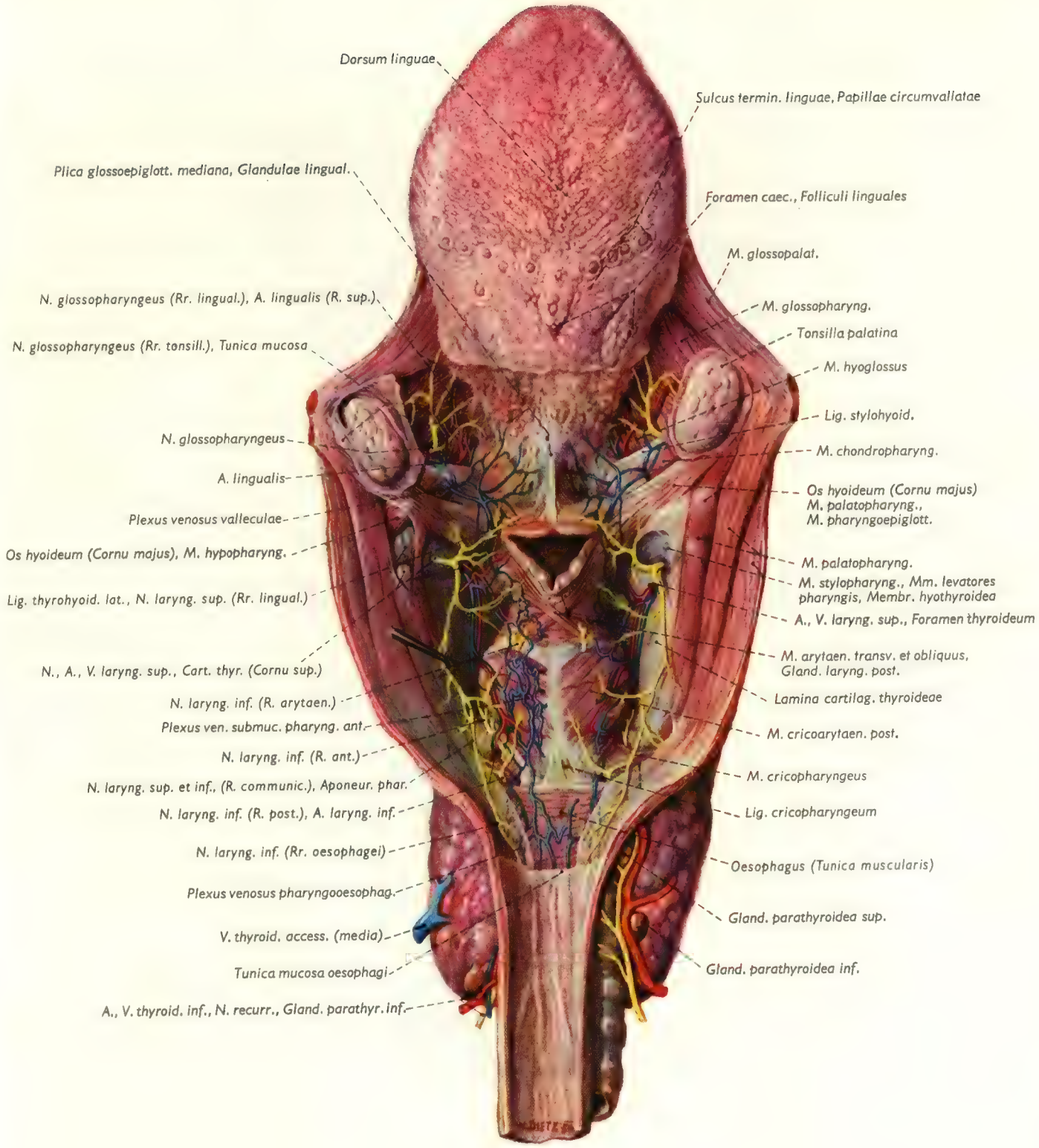

Fig. 316. Représentation des muscles, des vaisseaux et des nerfs de la partie postérieure du larynx, de la langue, des tonsilles palatives et des vallécules épiglottiques. Le pharynx et l'oesophage ont été ouverts par l'arrière; la muqueuse pharyngienne des récessus piriformes est enlevée; ceci permet l'entrée, par l'arrière, dans l'espace sous muqueux périlaryngé. Glandes thyroïde et parathyroïdes.

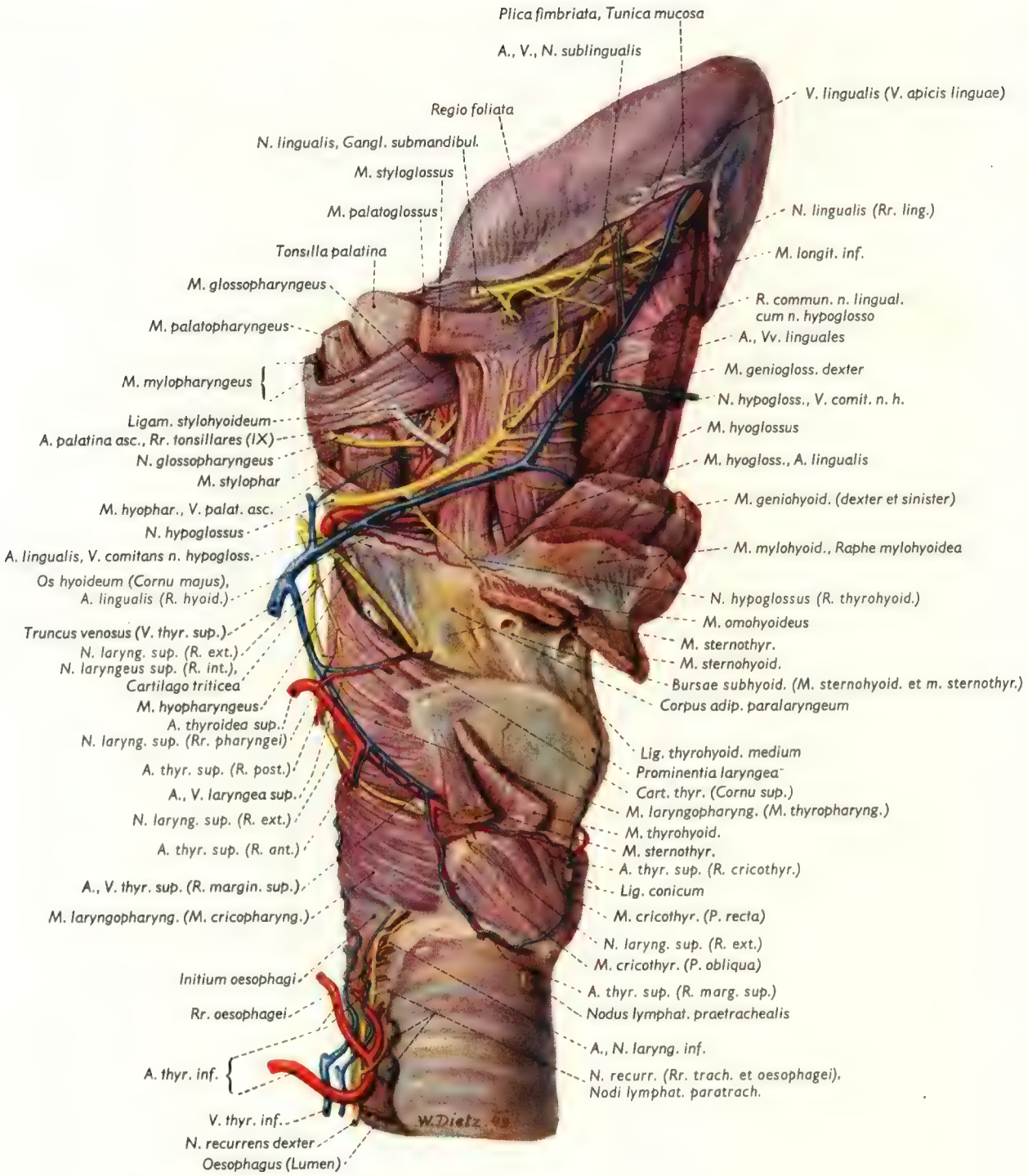

Fig. 317. Préparation des muscles, vaisseaux et nerfs de la partie ventro-latérale du larynx et du pharynx; les m. supra- et infrahyoïdiens ont été coupés et la glande thyroïde enlevée. Représentation des muscles, vaisseaux et nerfs du plancher buccal.

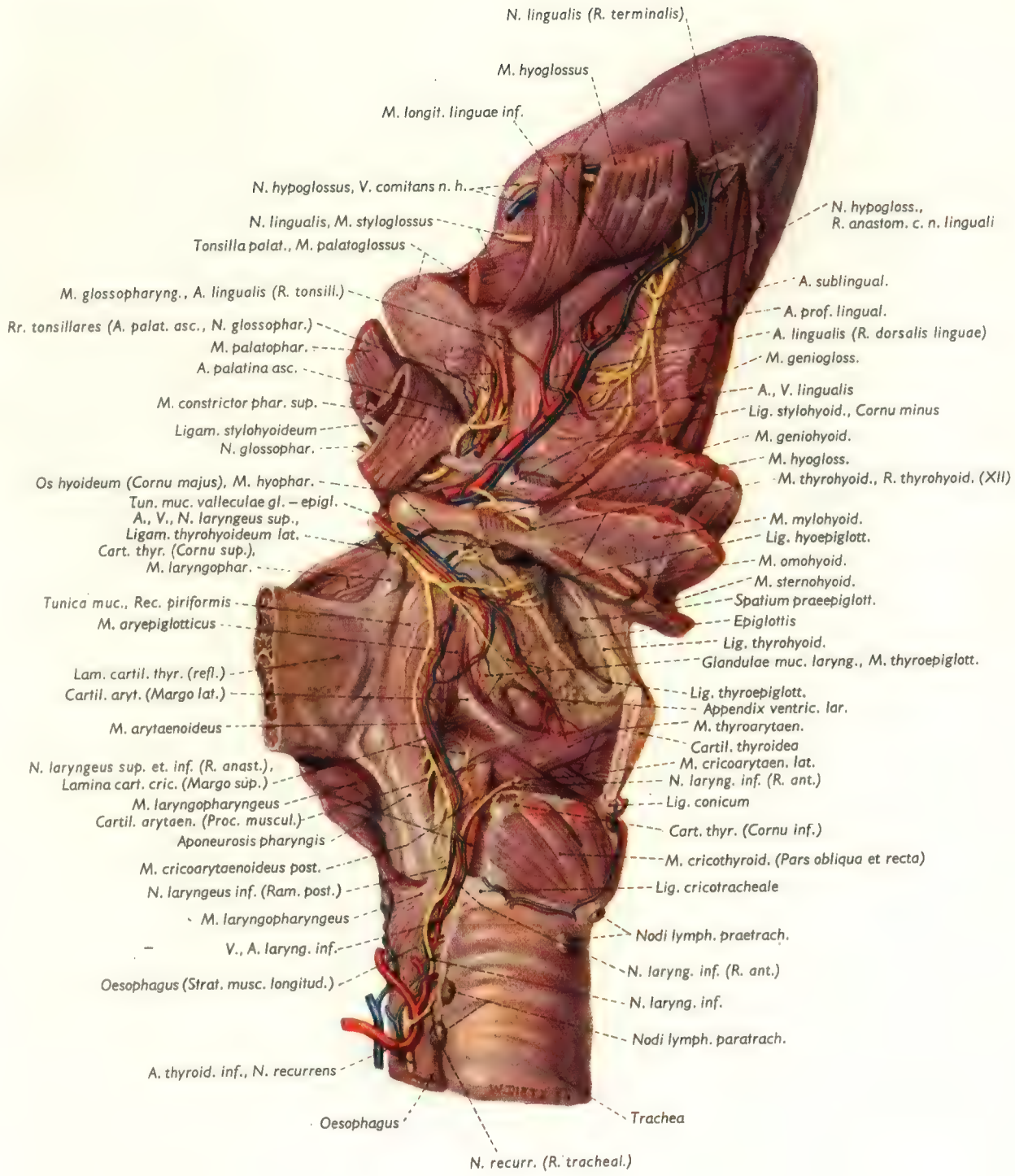

Fig. 318. Représentation des muscles, vaisseaux et nerfs de la partie ventro-latérale du larynx. La lame (droite) du cartilage thyroïde a été sectionnée près de la ligne médiane, libérée de ses attaches, et réclinée en arrière; la muqueuse du récessus piriforme et du larynx est indemne. Le n. hypoglosse a été relevé ce qui permet une vue sur le trajet de l'a. linguale, du n. glosso-pharyngien et sur l'insertion du lig. stylo-hyoïdien sur la petite corne de l'os hyoïde.

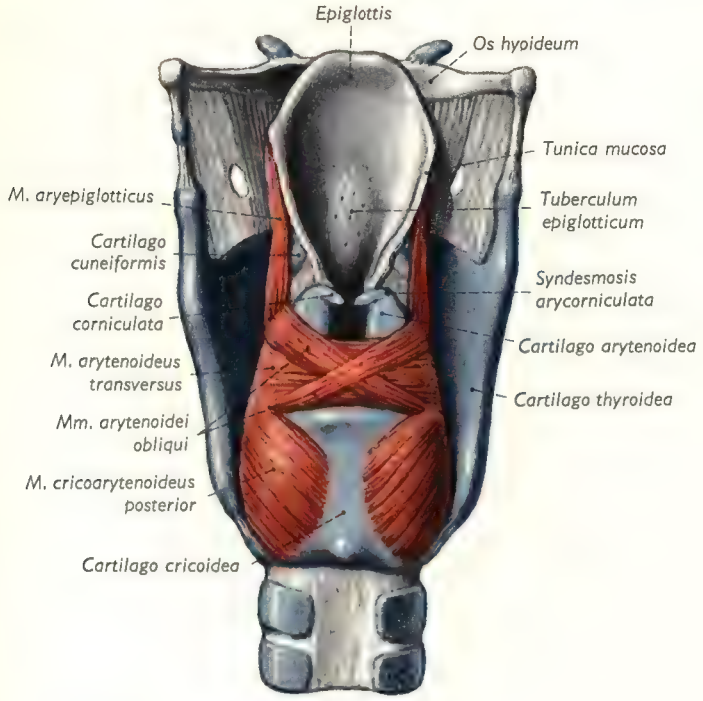

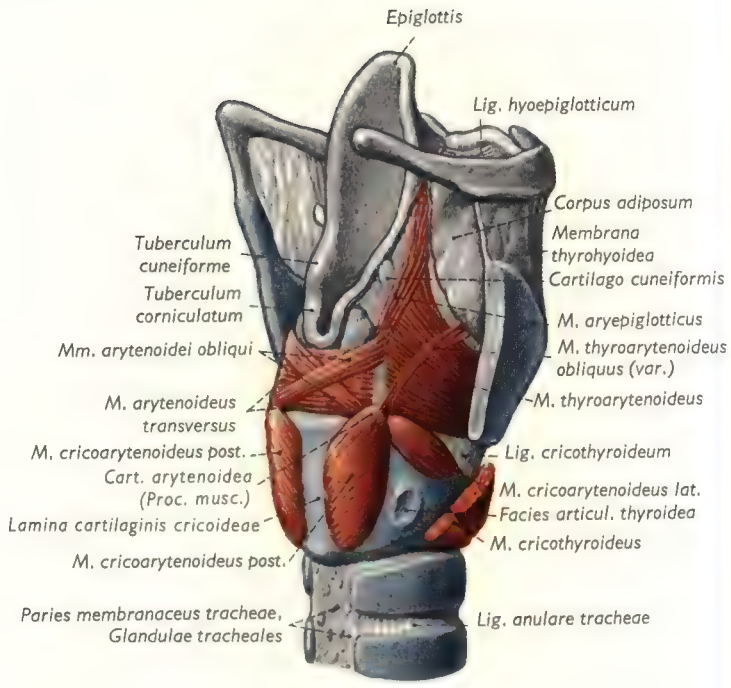

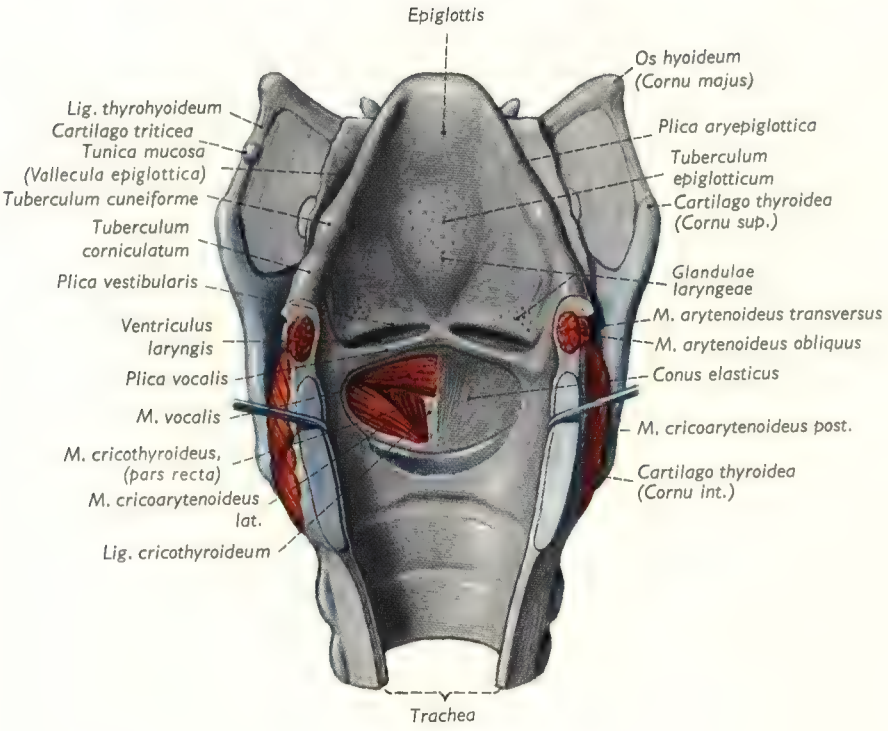

Fig. 319 (en haut à gauche). Les muscles de la face dorsale du larynx (d'après Sobotta/Becher).

Fig. 320 (en haut, à droite). Les muscles du larynx en vue oblique postéro-supérieure (d'après Sobotta/Becher).

Fig. 321 (en bas). Le larynx ouvert par en arrière sur la ligne médiane et étiré latéralement par des crochets. Au dessous du pli vocal, la muqueuse est enlevée jusqu'au bord supérieur de l'arc du cartilage cricoïde et les muscles du côté gauche sont préparés sur leur face endolaryngée (d'après Sobotta/Becher).

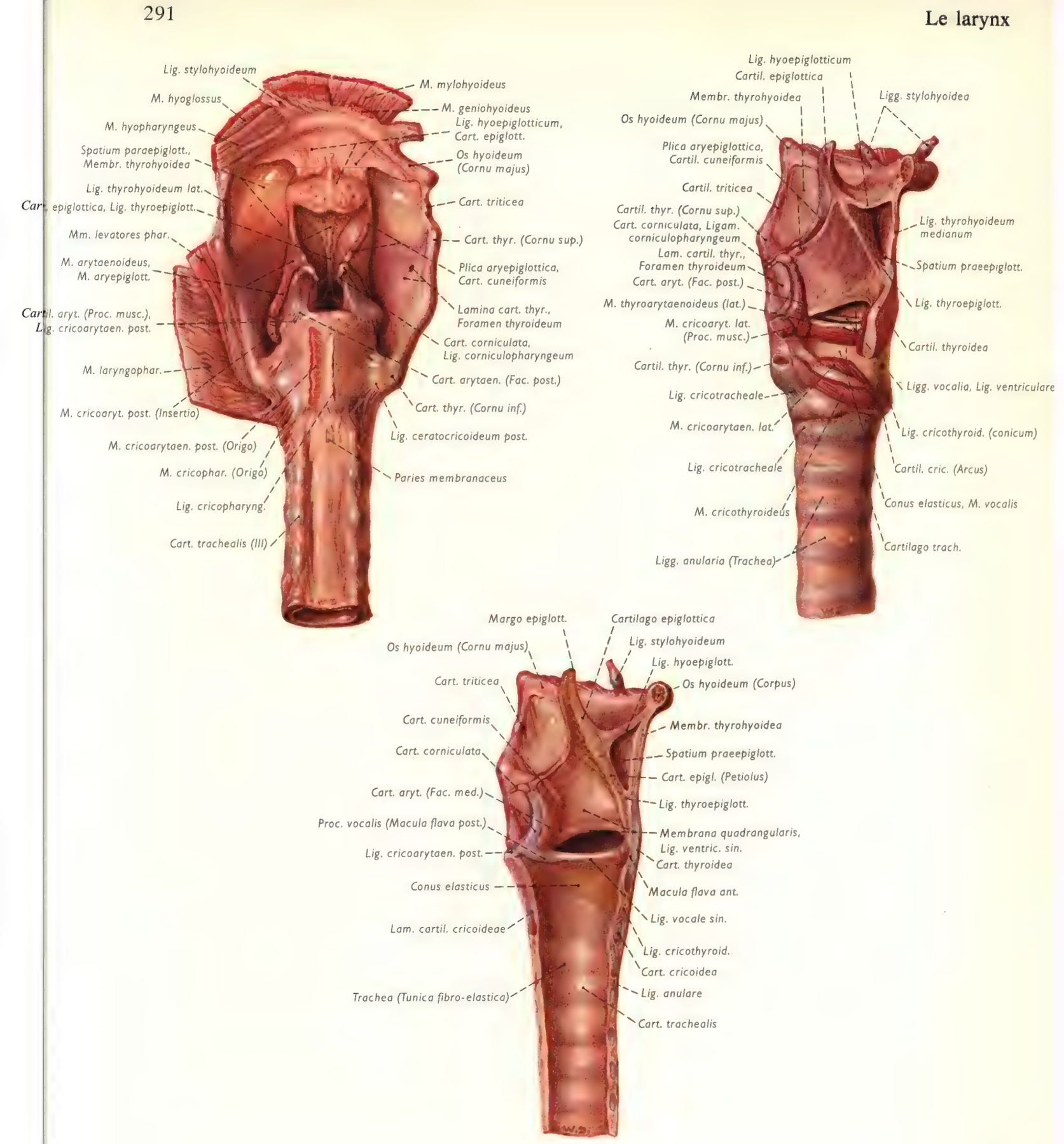

Fig. 322 (en haut à gauche). Présentation du larynx par en arrière. A droite, les muscles du pharynx et du larynx sont totalement enlevés. A gauche, sont conservés les insertions d'origine et de terminaison des muscles laryngés et des muscles hyoïdiens. L'épiglotte est un peu relevée.

Fig. 323 (en haut, à droite). Présentation latérale du larynx. La grande corne droite de l'os hyoïde, la lame droite du cartilage thyroïde avec la membrane thyro-hyoïdienne ont été enlevés. Le cône élastique avec le lig. vocal, le n. vocal et la membrane quadrangulaire avec le lig. vestibulaire deviennent ainsi visibles du côté droit.

Fig. 324 (en bas). Coupe médiane par le larynx. La couche épithéliale de la muqueuse est enlevée.

Vallecula glossoepiglott., Radix linguae
Lig. hyoepiglott.
Cartilago epiglott.
Os hyoideum (Corpus)
Bursa subhyoidea, Membrana thyreohyoidea
Epiglottis (Facies laryng.)
Plica aryepiglottica
Spatium praeepiglott.
Tuberculum cuneiforme
Fascia cervic. (Lam. superfic. et media)
Tuberculum cornicul.
Plica (Incisura) interarytaenoidea
Lig. thyroepiglott.
M. arytaenoideus
Cart. thyroidea, Macula flava ant.
Tunica submucosa, Plexus venosus
Plica ventricularis, Ventriculus laryngis
Plica vocalis, Processus vocalis, Macula flava post.
Lamina cricoidea
Lig. cricothyroideum (conicum)
Arcus cricoid.
Mucosa, Submucosa oesophagi
Cavum laryngis (Mucosa)
Gl. thyroidea (Isthmus)
Oesophagus-Muscularis
Trachea (Lumen)
Lig. anulare
Spatium oesophagotracheale
Trachea (Paries membranaceus)

Epiglottis (Facies laryng.)
Cartilago epiglott.
M. aryepiglott.
Os hyoideum (Cornu maj.)
Appendix ventric. laryng.
Fascia cervic., M. thyrohyoideus
Lig. et m. vocalis
Appendix ventriculi laryng.
M. thyroarytaenoid. lat.
Membrana quadrangul., Lig. ventriculare
M. cricoarytaenoid. lat.
Rima vestibuli, Plica ventricular.
M. sternothyroideus
Rima glottidis, Plica vocalis
M. thyropharyng., A. thyroidea sup.
Conus elast., Spatium intramembran. laryngeum
M. cricothyroideus
Glandula thyroidea
Lig. cricotracheale, Conus elast. (Lam. propr. laryng.)
Cartilago cricoidea
Trachea
Cartilago trach. I
Lam. propria (Lig. anulare)
V. jugul. int., A. carotis comm
Gl. parathyroidea inf.
Trachea (Mucosa)

Vert = la ligne de section du fascia cervical avec ses deux lames

Fig. 325, 326

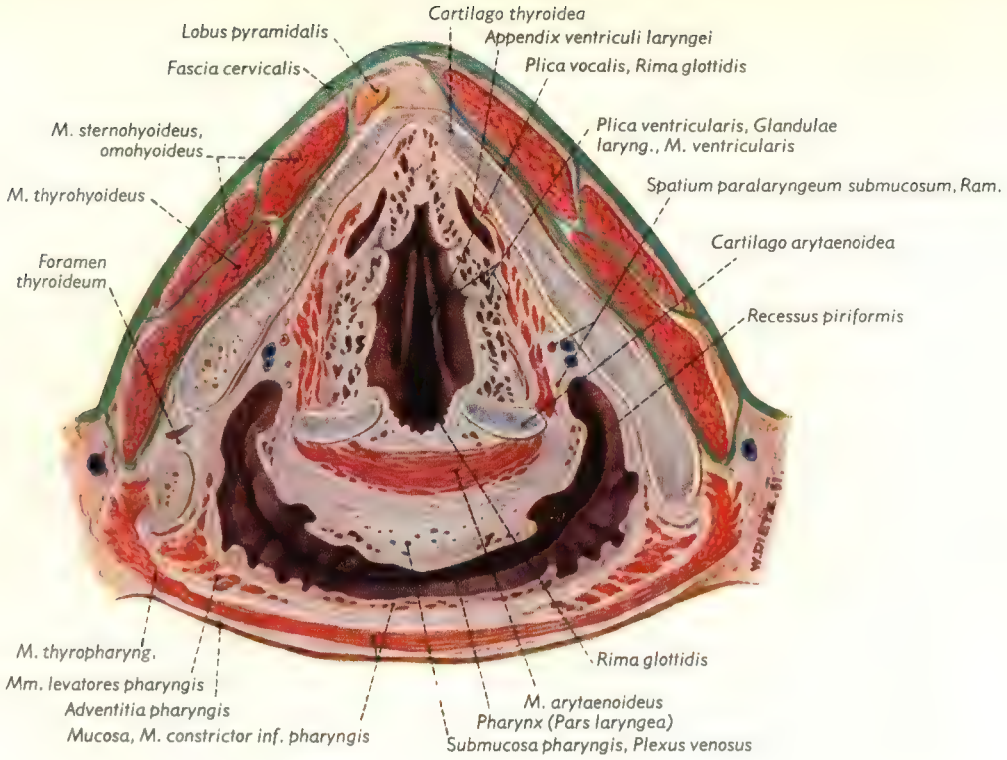

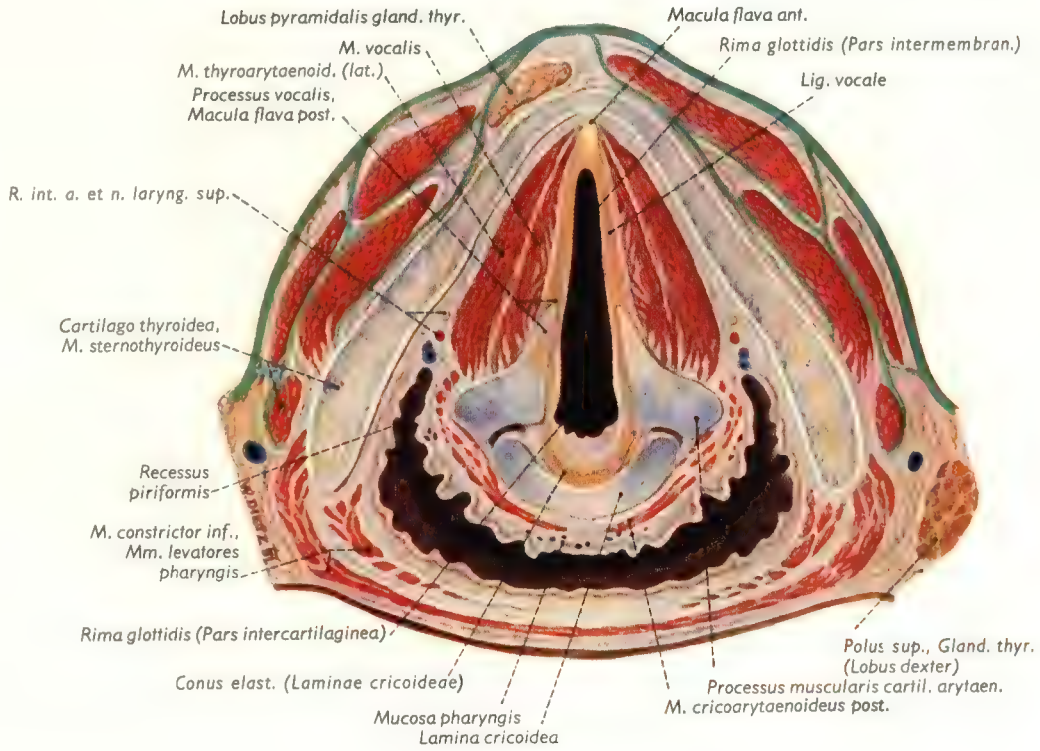

Fig. 327 (en haut). Coupe transversale par le larynx et le pharynx à la hauteur du pli vestibulaire (la ligne de section du fascia cervical en vert).

Fig. 328 (au milieu). Coupe transversale par le larynx et le pharynx à la hauteur du pli vocal (le fascia cervical en vert sépare les muscles infra-hyoïdiens).

Fig. 325 (à gauche en haut). Coupe médiane et sagittale du larynx. L'image représente le larynx, la partie voisine de la trachée et la racine de la langue (moitié droite de la coupe).

Fig. 326 (à gauche, en bas). Coupe frontale du larynx et des deux lobes de la gl. thyroïde. L'image représente le larynx avec ses trois étages et la partie adjacente de la trachée. Segment antérieur de la coupe, vu par l'arrière. On voit à droite un saccule laryngé fortement développé dans l'espace périlaryngé sous-muqueux.

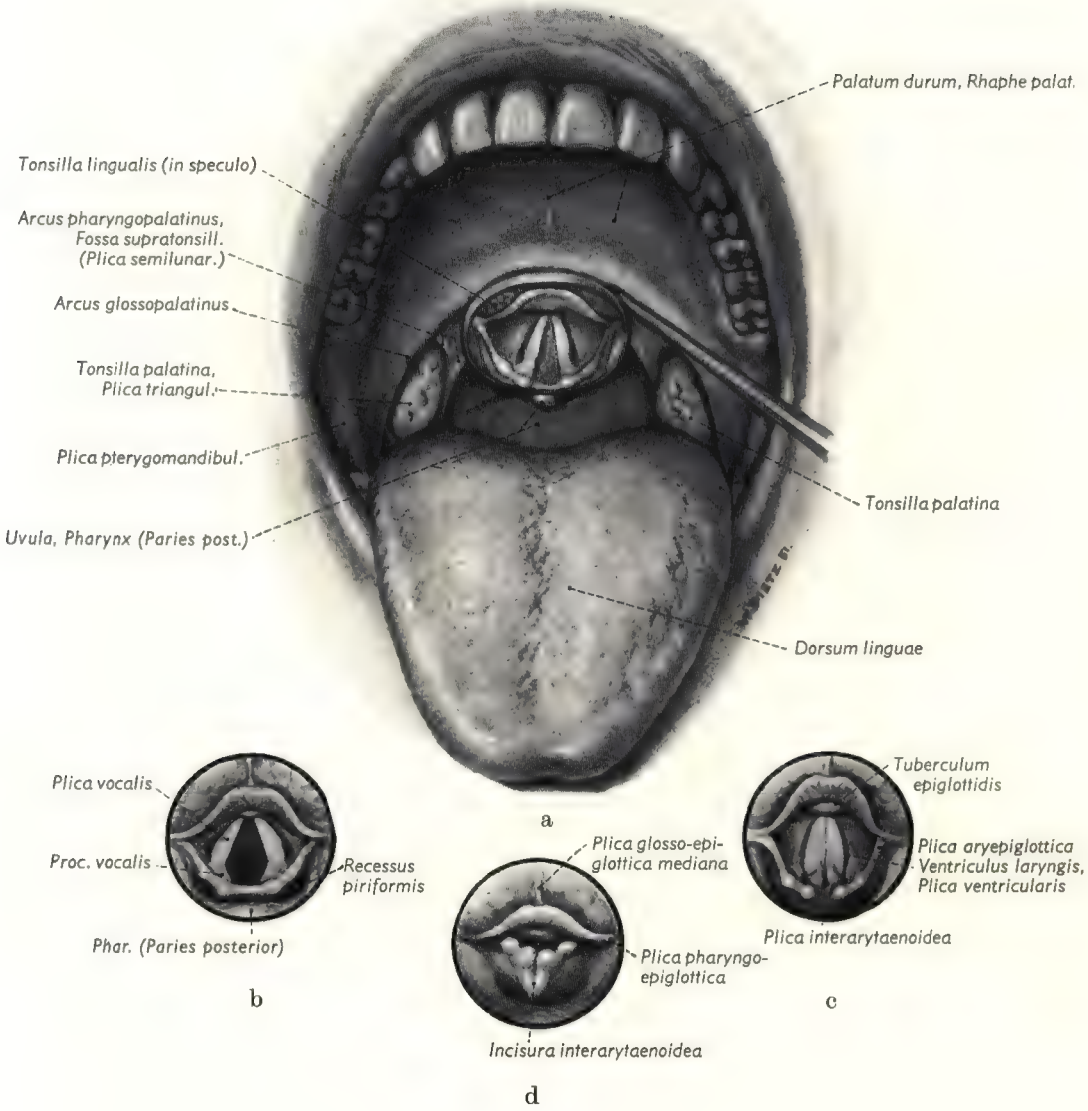

Fig. 329. L'image laryngoscopique. La bouche est largement ouverte, la langue est projetée en avant et la tête est légèrement inclinée en arrière; le miroir pousse le voile du palais dans un angle de 45 degrés, de telle manière que l'uvule palatine est cachée et que la marge inférieure du miroir touche la paroi postérieure du pharynx (le trajet du faisceau lumineux dans une laryngoscopie « en position habituelle »). L'image laryngoscopique est « inversée »: l'antérieur apparaît en haut et le postérieur en bas).

a) les plis vocaux en respiration normale; de forme triangulaire semblable à la position cadavérique (position moyenne ou intermédiaire), b) les plis vocaux en respiration profonde; de forme pentagonale (position d'abduction ou de respiration), c) les lig. vocaux complètement fermés (position d'adduction, médiane ou de phonation), d) l'entrée du larynx est presque complètement fermée par les tubercules des replis ary-épiglottiques; le pétiole de l'épiglotte n'est pas complètement rabattu.

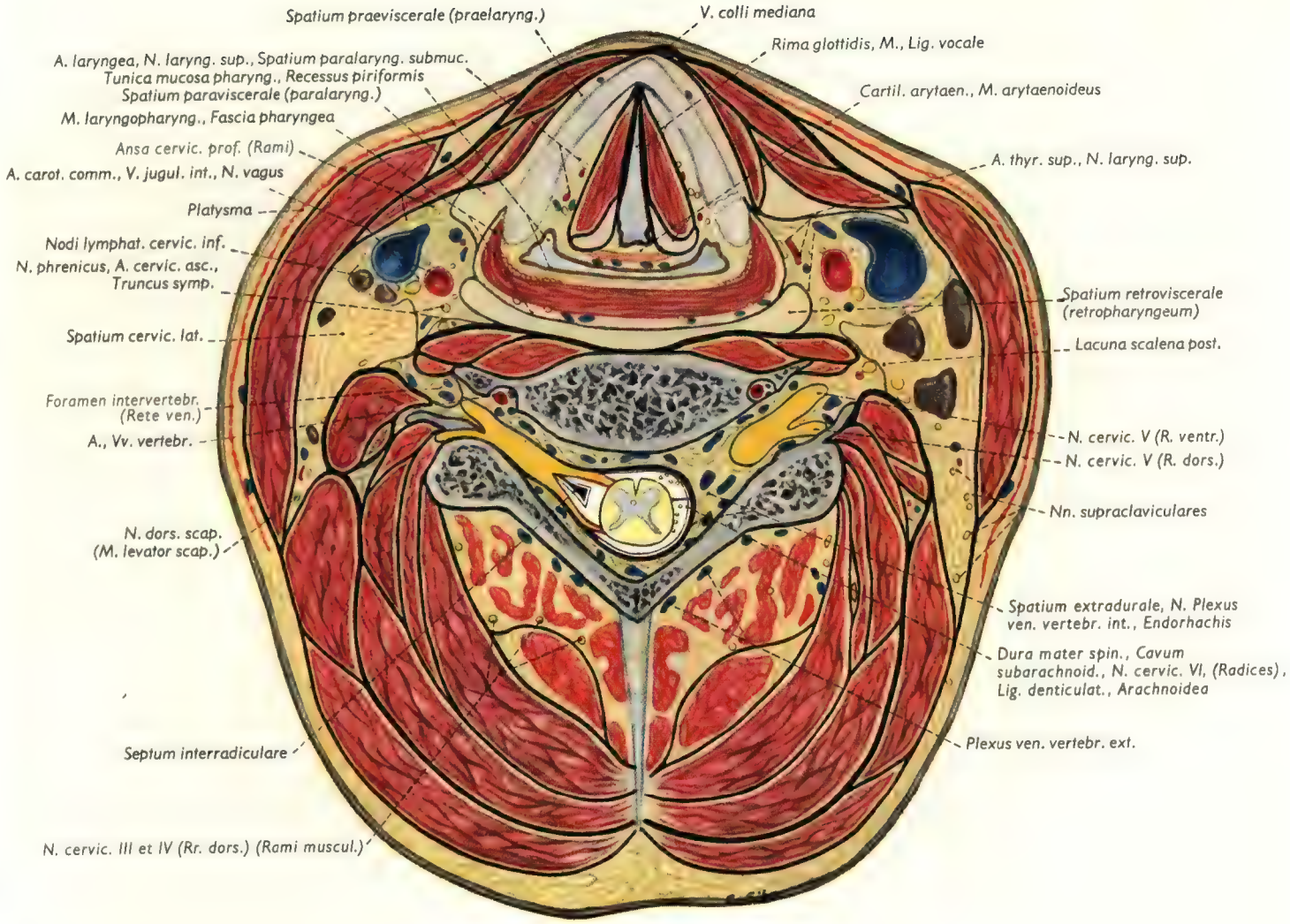

Fig. 330. Coupe horizontale du cou au niveau de la glotte: contenu de l'espace neural et viscéral. Représentation du tractus viscéral, du paquet vasculo-nerveux cervical et de sa gaine conjonctive (gaine carotidienne). La coupe passe au niveau de la cinquième vertèbre cervicale et des plis vocaux. Le tracé de la section des fascias, du périoste et des méninges est en noir, les limites des gaines conjonctives et le paquet vasculo-nerveux sont en tracé plus fin.

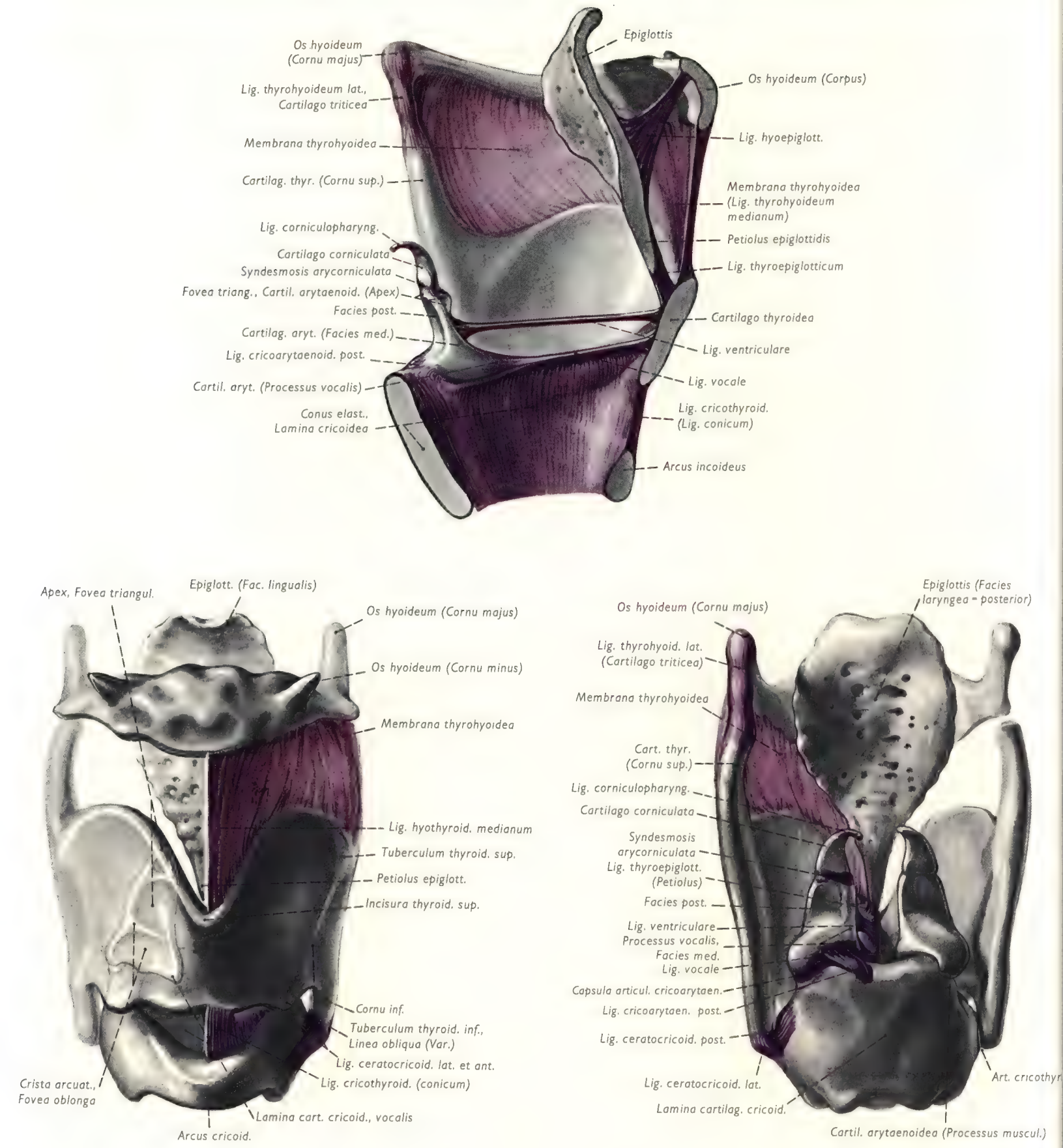

Fig. 331. Les éléments passifs du larynx (le squelette cartilagineux et les ligaments) (en violet: l'appareil ligamentaire sans la membrane quadrangulaire).

a) La moitié gauche de ces éléments, en vue médiale.

b) La vue antérieure; le cartilage aryténoïde droit est vu par transparence à travers le cartilage thyroïde.

c) La vue postérieure.

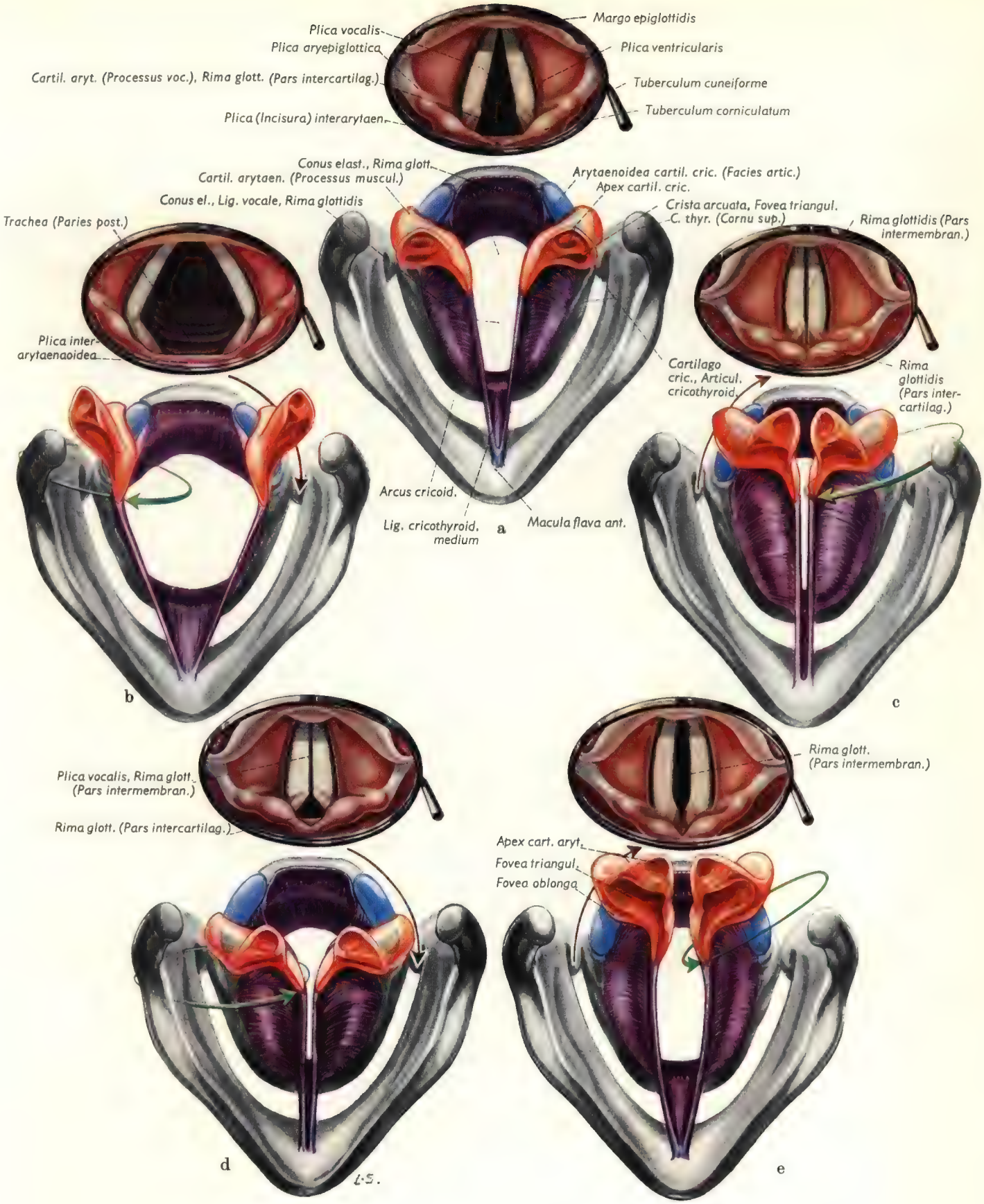

Fig. 332. Les formes des plis vocaux sur un squelette laryngé dépourvu de muscle; images laryngoscopiques: a) au repos, b) en respiration, c) en phonation, d) pendant le chuchotement et e) en phonation de faussets.

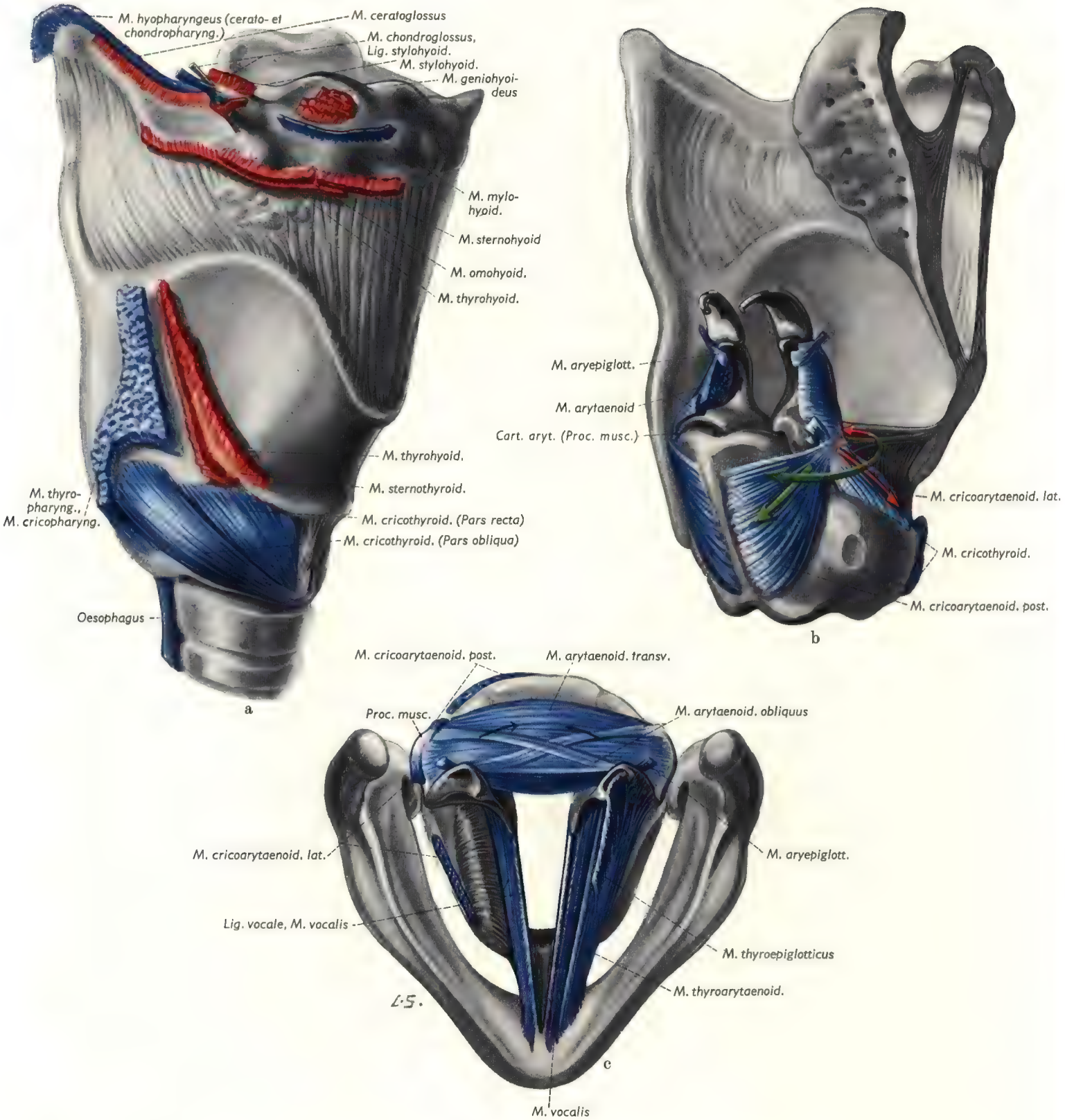

Bleu = les muscles branchiaux Rouge = les muscles ventro-latéraux ou somatiques

Fig. 333. Action des muscles du larynx lors de leur contraction (flèches).

1-7 = les vertèbres cervicales

Fig. 334. Radiographie pour les parties molles du larynx et de la région trachéale; en incidence latérale (d'après Prof. Dr. R. Kraus à la Section radiodiagnostique de l'Hôpital radiothérapique Czerny, Université de Heidelberg).

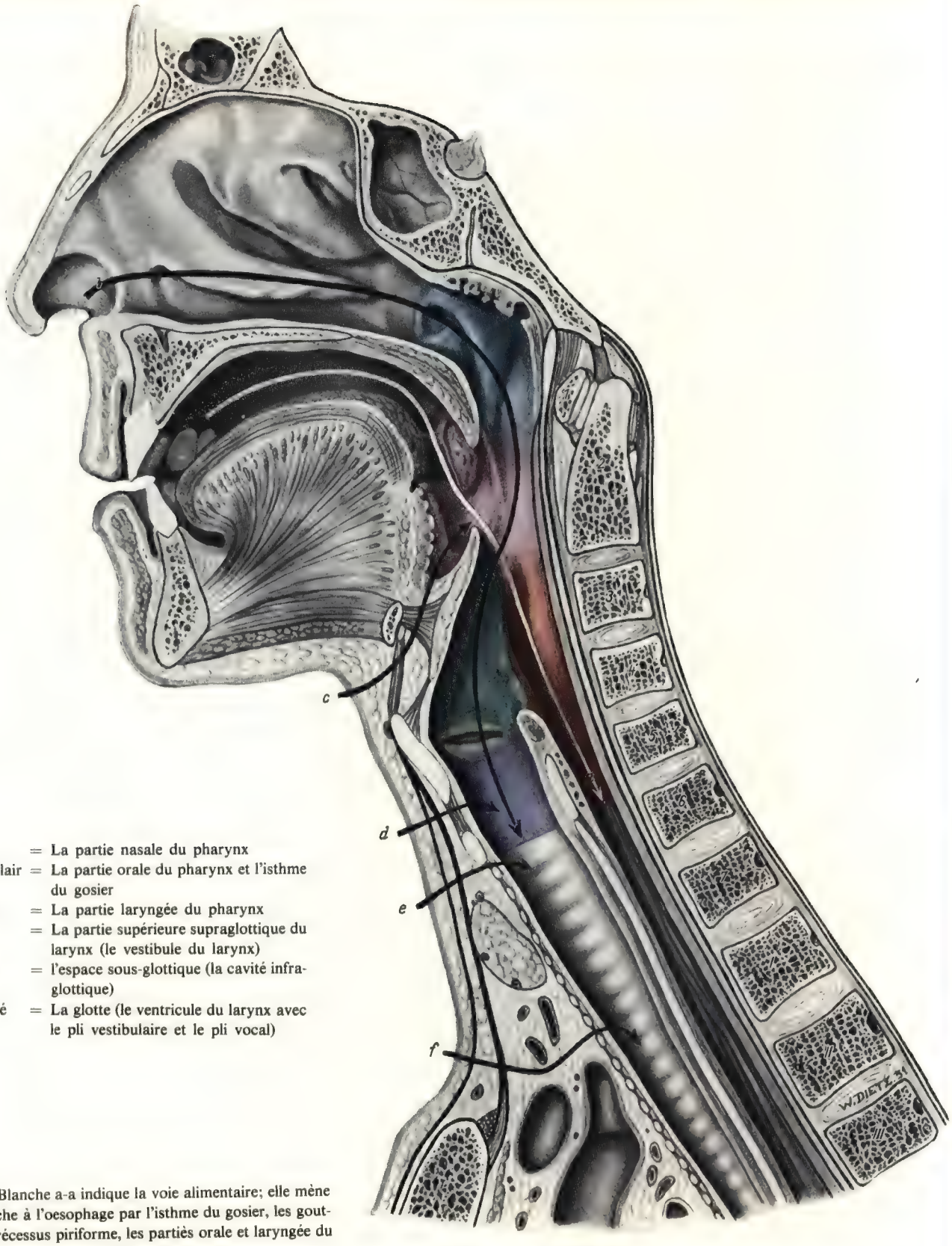

Bleu	=	La partie nasale du pharynx
Violet clair	=	La partie orale du pharynx et l'isthme du gosier
Marron	=	La partie laryngée du pharynx
Vert	=	La partie supérieure supraglottique du larynx (le vestibule du larynx)
Violet	=	l'espace sous-glottique (la cavité infraglottique)
Décoloré	=	La glotte (le ventricule du larynx avec le pli vestibulaire et le pli vocal)

La flèche Blanche a-a indique la voie alimentaire; elle mène de la bouche à l'oesophage par l'isthme du gosier, les gouttières du récessus piriforme, les partiès orale et laryngée du pharynx puis la bouche de l'oesophage.
La flèche noire b-b indique la voie respiratoire (inspiration, expiration); elle conduit de la cavité nasale à la trachée par les parties orale et nasale du pharynx, par l'entrée du larynx puis le larynx. Les deux flèches se croisent dans la partie orale du pharynx.
Les autres flèches c-f indiquent les voies d'abord antérieures des viscères du cou: la flèche c indique la voie de la pharyngotomie infra-hyoïdienne médiane; la membrane thyro-hyoïdienne est incisée juste sous l'os hyoïde, ce qui permet de pénétrer dans la partie orale du pharynx; cette voie permet l'inspection du larynx par le haut. La flèche d indique la voie dite de la conicotomie; la partie moyenne du lig. crico-thyroïdien est sectionnée et la cavité infraglottique est ouverte. La flèche e indique la voie de la trachéotomie supérieure tandis que la flèche f indique celle de la trachéotomie inférieure sous l'isthme de la glande thyroïde.

Fig. 335. Etages du pharynx et du larynx représentés en coupe sagittale médiane (vue de la moitié droite).

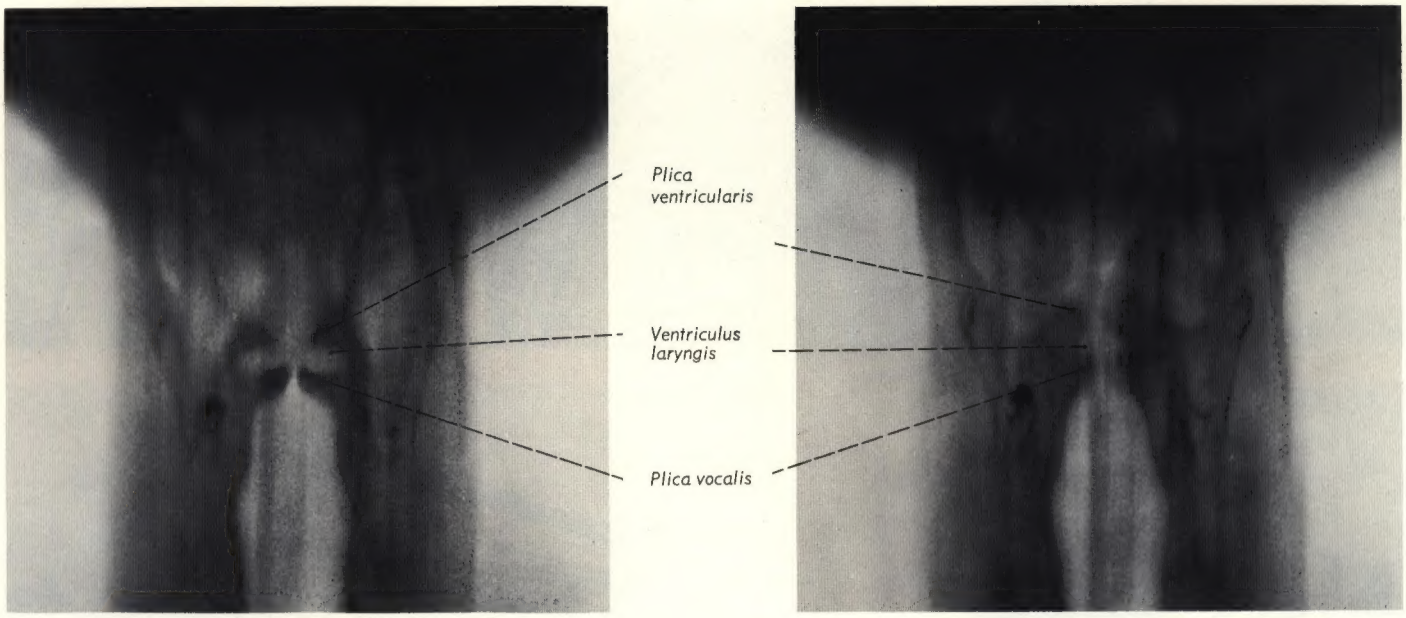

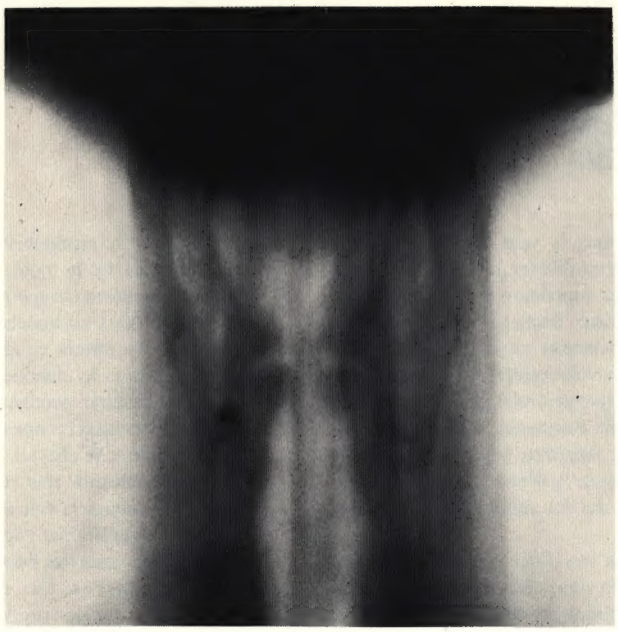

Fig. 336 (en haut, à gauche). Tomographie du larynx à la prononciation de la voyelle « u » en incidence a-p; profondeur de la coupe: 16 cm. (D'après Prof. Dr. R. Kraus de la Section de radiodiagnostique à l'Hôpital Czerny, Université de Heidelberg).

Fig. 337 (en haut, à droite). Tomographie du larynx en respiration normale (radiographie du Prof. Dr. R. Kraus).

Fig. 338 (en bas). Tomographie du larynx en inspiration profonde (radiographie du Prof. Dr. R. Kraus).

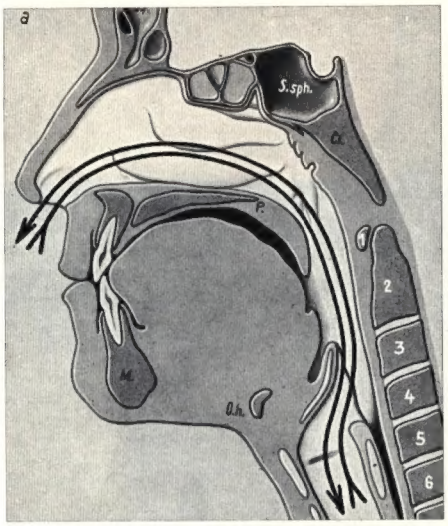

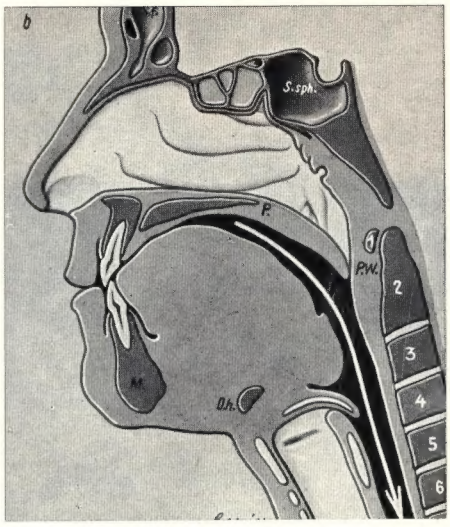

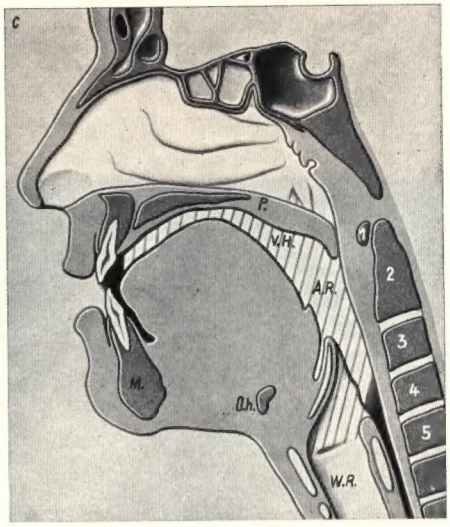

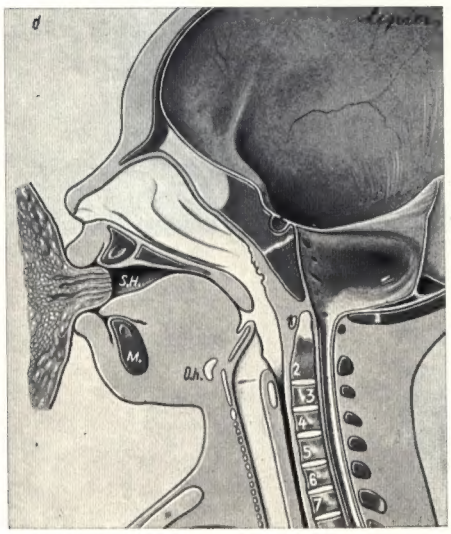

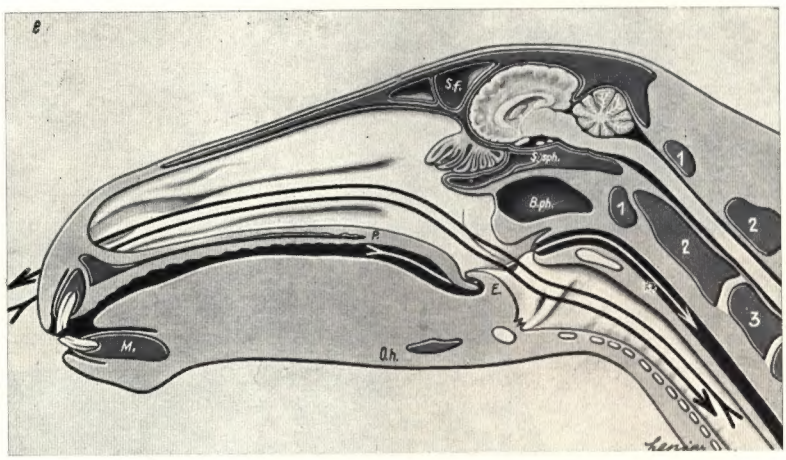

a) Dans la respiration calme, la voie respiratoire par le pharynx est ouverte, perméable (en clair); la liaison entre les voies respiratoires supérieure et inférieure se fait dans le pharynx. (Les deux flèches noires indiquent le projet de l'air lorsqu'on inspire ou expire par le nez).

b) Pendant la déglutition, la voie respiratoire supérieure est fermée vers le pharynx (partie orale) par le voile du palais et par le bourrelet de Passavant tandis que la voie inférieure est fermée par épiglotte. Seule la voie alimentaire reste ouverte (en noir); la flèche blanche indique la direction de glissement du bol alimentaire vers l'oesophage.

c) La position de phonation lors d'une voyelle. La voie respiratoire supérieure est en clair; obliquement, la voie respiratoire supérieure peut mais ne doit pas être obligatoirement fermée par le voile du palais. Les voyelles nasales utilisent comme cavité de résonance les fosses nasales. C'est pour la prononciation de la vovelle A7 que le voile du palais est le moins relevé.

d) Position de succion (coupe médiane de la tête et du cou d'un nouveau-né). La bouche — cavité de succion — est en noir; elle est fermée en arrière vers le pharynx par le voile du palais et le plancher de la bouche; ainsi, il est possible de respirer pendant la succion.

e) Le larynx intranasal (coupe médiane par la tête et le cou d'un mammifère, le cheval). Les deux voies sont ouvertes et perméables, la voie respiratoire (en clair, flèches noires), tout comme la voie alimentaire divisée au niveau de l'isthme du gosier par l'épiglotte (en noir, flèche blanche). Les deux voies (les flèches) se croisent dans la partie orale du pharynx; á ce niveau, la flèche blanche se place latéralement par rapport à l'épiglotte et à l'uvule dans la gouttière de l'isthme du gosier et du récessus piriforme.

A.R.	= Segment intermédiaire	O.h.	= Os hyoideum	S.H.	= Cavité de succion
B.ph	= Bursa pharyngea	P.	= Palatum molle	V.H.	= Cavité vocale
Cl.	= Clivus	P.W.	= Bourrelet de Passavant	W.R.	= Segment aérien
E.	= Epiglottis	S.f.	= Sinus frontalis	1-7	= Vertèbres cervicales 1 à 7
M.	= Mandibula	S.sph.	= Sinus sphenoidalis		

Fig. 339. Coupe sagittale médiane par les voies alimentaire et respiratoire du crâne et du cou.

Achéve d'imprimer en Septembre 1983
sur les presses de Artigrafiche G. Paroni
de Castelfranco V.to (TV)
pour le compte de
Piccin Nuova Libraria s.p.a. (Padoue).

ISBN 88-299-0064-8